

# Vlaams Diergeneeskundig Tijdschrift


 **FACULTEIT  
DIERGENEESKUNDE**  
accredited by EAEVE

SEPTEMBER - OKTOBER 2018  
VOL. 87 - NR 5

VERSCHIJNT TWEEMAANDELIJKS  
PUBLISHED BIMONTHLY  
ISSN 0303 9021  
WWW.VDT.UGENT.BE  
GENT X

Afgiftekantoor 9099 Gent X  
v.u. Luc Peelman  
Salisburylaan 133 - B-9820 Merelbeke

  
UNIVERSITEIT  
GENT

- 
- o Contrast-CT bij paarden met ligamentenletsels
  - o Vlaslemen of stro voor paarden met koliek
  - o Anesthesie bij een paard met hernia diafragmatica
  - o PDA en PS bij een labrador retriever
  - o BVDV type 2a-besmetting op een melkveebedrijf
  - o Laryngeale hemiplegie bij het paard
  - o Castratie en sterilisatie bij de hond
  - o *Survival of the fittest*

advocate®



HUH?  
SLAKKEN  
DODELIJK?

Preventie en behandeling van  
longworm (*A. vasorum*) bij honden

OPGEPAST!  
IK KAN DODELIJK  
ZIJN VOOR JE HOND.



Meer info op  
[www.slakkendodelijk.be](http://www.slakkendodelijk.be)

**Advocate® spot-on oplossing voor honden**, (100 mg/ml imidacloprid en 25 mg/ml moxidectine). • **Indicaties:** Voor honden die lijden aan, of risico lopen op, gemengde parasitaire infecties: Voor de preventie en behandeling van vlooiënbesmetting (*Ctenocephalides felis*), de behandeling van bijtende luizen (*Trichodectes canis*), de behandeling van oormijtinfestatie (*Otodectes cynotis*), schurft (veroorzaakt door *Sarcoptes scabiei var. canis*), demodicosis (veroorzaakt door *Demodex canis*), de preventie van hartworm (L3 en L4 larven van *Dirofilaria immitis*), de behandeling van circulerende microfilariae (*Dirofilaria immitis*), de behandeling van cutane dirofilariosis (volwassen stadia van *Dirofilaria repens*), de preventie van cutane dirofilariosis (L3 larven van *Dirofilaria repens*), de vermindering van circulerende microfilariae (*Dirofilaria repens*), de preventie van *Angiostrongylus vasorum* (angiostrongylosis) (L4 larven en onvolgroeide stadia), de behandeling van *Angiostrongylus vasorum* en *Crenosoma vulpis* de preventie van spirocerosis (*Spirocerca lupi*), de behandeling van infecties met gastro-intestinale nematoden (L4 larven, onvolgroeide en volwassen stadia van *Toxocara canis*, *Ancylostoma caninum* en *Uncinaria stenocephala*, volwassen *Toxascaris leonina* en *Trichuris vulpis*). Het product kan gebruikt worden als onderdeel van een behandelingsstrategie tegen door vlooiën veroorzaakte allergische dermatitis (FAD). • **Contra-indicaties:** Niet gebruiken bij puppies jonger dan 7 weken. Niet gebruiken bij overgevoeligheid voor één van de bestanddelen van dit product. Niet gebruiken bij honden geclassificeerd als klasse 4 voor hartworm want de veiligheid van het product is niet onderzocht in deze diergroep. Bij katten moet het corresponderende product 'Advocate voor katten' (0,4 of 0,8 ml) gebruikt worden, dat 100 mg/ml imidacloprid en 10 mg/ml moxidectine bevat. Bij fretten: Advocate voor honden niet gebruiken. Enkel 'Advocate voor kleine katten en fretten' (0,4 ml) mag gebruikt worden. Niet gebruiken bij kanaries. • **Bijwerkingen:** Het gebruik van het product bij honden kan gepaard gaan met een voorbijgaande jeuk. In zeldzame gevallen kunnen vettig haar, erythema en braken voorkomen. Deze symptomen verdwijnen zonder verdere behandeling. In zeldzame gevallen kan het product een locale overgevoelheidsreactie veroorzaken. Wanneer het dier na de behandeling op de plaats van toediening ligt, kunnen in zeer zeldzame gevallen neurologische symptomen (waarvan de meeste van voorbijgaande aard) waargenomen worden. Het product smaakt bitter en speeksel kan voorkomen wanneer het dier de plaats van toediening likt onmiddellijk na behandeling. Dit is geen symptoom van intoxicatie en verdwijnt na enige minuten zonder behandeling. Correct gebruik minimaliseert de mogelijkheid voor het dier de toedieningsplaats te likken. In zeer zeldzame gevallen kan het product ter hoogte van de toedieningsplaats een sensatie veroorzaken, resulterend in voorbijgaande gedragsveranderingen zoals sloomheid, agitatie of gebrek aan eetlust. Een veld studie heeft aangetoond dat honden positief voor hartworm met microfilaraemia risico lopen op ernstige respiratoire symptomen (hoesten, tachypneu en dyspneu) die snelle veterinaire behandeling kan vereisen. In de studie werden deze bijwerkingen waargenomen bij 2 van 106 behandelde honden. Ook gastro-intestinale symptomen (braken, diarree, gebrek aan eetlust) en lethargie zijn mogelijke bijwerkingen na de behandeling. • **Dosering: Doseringsschema:** De aanbevolen minimumdosering bedraagt 10 mg/kg lichaamsgewicht imidacloprid en 2,5 mg/kg lichaamsgewicht moxidectine, equivalent aan 0,1 ml/kg lichaamsgewicht Advocate voor honden. Het behandelingschema dient gebaseerd te worden op de lokale epidemiologische situatie.



# VLAAMS DIERGENEESKUNDIG TIJDSCHRIFT

2018, vol. 87, nr. 5

## INHOUD

### Retrospectieve studies

- 245 L. RASMUSSEN, J. H. SAUNDERS, H. VAN DER VEEN, E. RAES, E. VAN VEGGEL, K. VANDERPERREN  
Contrast-computertomografische bevindingen bij letsels van de schuine en rechte distale sesamsligamenten bij eenendertig paarden
- 255 A. DUFOURNI, A. DECLOEDT, L. LEFÈRE, D. DE CLERCQ, P. DEPREZ, G. VAN LOON  
Vlaslemen versus stro als risicofactor voor ileumobstipatie bij paarden met koliek: retrospectieve analyse van 2336 gevallen tussen 2008 en 2017

### Retrospective studies

- L. RASMUSSEN, J. H. SAUNDERS, H. VAN DER VEEN, E. RAES, E. VAN VEGGEL, K. VANDERPERREN  
Contrast-enhanced computed tomography features of oblique and straight distal sesamoidean ligament injury in thirty-one horses
- A. DUFOURNI, A. DECLOEDT, L. LEFÈRE, D. DE CLERCQ, P. DEPREZ, G. VAN LOON  
The risk of flax versus straw bedding on ileal impaction in colic horses: retrospective analysis of 2336 cases (2008-2017)

### Casuïstieken

- 263 A.J.H.C. MICHIELSEN, A. BINETTI, J. BRUNSTING, F. GASTHUYS, S. SCHAUVLIEGE  
Anesthesie bij een paard met hernia diafragmatica
- 271 S. VESTER, S. PIL, V. LIEKENS, B. VAN GOETHEM, A. BINETTI, J. SAUNDERS, P. SMETS  
Persisterende ductus arteriosus en pulmonalisstenose bij een Labrador retriever
- 277 J. MARIS, J. LAUREYNS, S. SARRAZIN  
Een BVDV type 2a-besmetting op een melkveebedrijf in België

### Case reports

- A.J.H.C. MICHIELSEN, A. BINETTI, J. BRUNSTING, F. GASTHUYS, S. SCHAUVLIEGE  
Anesthesia in a horse with diaphragmatic hernia
- S. VESTER, S. PIL, V. LIEKENS, B. VAN GOETHEM, A. BINETTI, J. SAUNDERS, P. SMETS  
Patent ductus arteriosus and pulmonic stenosis in a Labrador Retriever
- J. MARIS, J. LAUREYNS, S. SARRAZIN  
A BVDV type 2a infection on a Belgian dairy farm

### Permanente vorming

- 283 E. DE CLERCQ, A. MARTENS  
Laryngeale hemiplegie bij het paard: een update

### Continuing education

- E. DE CLERCQ, A. MARTENS  
Laryngeal hemiplegia in the horse: an update

### Van het verleden naar het heden

- 297 L. DEVRIESE  
Variatie, een belangrijke les. Waarom we de oorsprong en betekenis van de Engelse woorden *to vet*, *to fit* en de uitdrukking "*survival of the fittest*" moeten onthouden

### From past to present

- L. DEVRIESE  
Variation, a precious lesson. Why we need to keep in mind the origin and meaning of *to vet*, *to fit* and "*survival of the fittest*"

### Vraag en antwoord

- 300 Sterilisatie bij de teef  
301 Castratie bij de reu

### Uit de faculteit

- 270, 295, 303, 306 **Uit het verleden**

### Coverfoto: Ann Van Soom

**Sterilisatie van teven** wordt niet aangeraden vóór de eerste loopsheid. De teef dient volledig uitgegroeid te zijn om negatieve effecten op vulva en bewegingsapparaat te vermijden. Recente studies hebben tevens aangetoond dat het steriliseren van teven de gezondheid op latere leeftijd kan beïnvloeden, en onder andere een toename van bepaalde kankers kan induceren. Neveneffecten die al lang bekend zijn, zijn ruigere vacht (bij rassen zoals de Engelse springerspaniël), obesitas, incontinentie en het verergeren van angstig of agressief gedrag. Bij de **reu** wordt **castratie** niet standaard aangeraden, maar het kan een oplossing bieden voor ongewenst, hormonaal geïnduceerd gedrag. Of het ongewenst gedrag door hormonen wordt gemedieerd kan nagegaan worden door de reu eerst chemisch te castreren. Castratie is verder aangewezen bij de oudere reu met testosterongemedieerde aandoeningen.

Tekst: Ann Van Soom

# VLAAMS DIERGENEESKUNDIG TIJDSCHRIFT

ISSN 0303-9021

<http://vdt.UGent.be>

**Hoofdredacteur en verantwoordelijke uitgever:** Luc Peelman  
**Coördinator en eindredacteur:** Nadia Eeckhout  
**Redacteur rubriek "Uit het verleden":** Luc Devriese

## Redactiecomité:

P. Bols, C. Burvenich, E. Cox, S. Daminet, P. Deprez, W. De Spiegelaere, M. Devreese, L. Devriese, R. Ducatelle, M. Haspeslagh, M. Hesta, K. Houf, J. Laureyns, I. Polis, J. Saunders, L. Van Ham, F. Van Immerseel, A. Van Soom, A. Van Zeveren

## Druk:

Graphius  
Eekhoudriesstraat 67, B-9041 Oostakker

## Publiciteit:

Boerenbond – Media-Service, Diestsevest 40, B-3000 Leuven  
Tel. 016 28 63 33

## Inlichtingen (voor auteurs) en Abonnementen:

Nadia Eeckhout  
Salisburylaan 133, B-9820 Merelbeke  
Tel. 09 264 75 13  
[nadia.eeckhout@UGent.be](mailto:nadia.eeckhout@UGent.be)

Het Vlaams Diergeneeskundig Tijdschrift verschijnt 6 maal per jaar en wordt uitgegeven door de Faculteit Diergeneeskunde, Universiteit Gent.

Voor intekening dient U contact op te nemen met het secretariaat van het tijdschrift: [nadia.eeckhout@UGent.be](mailto:nadia.eeckhout@UGent.be); tel. 09 264 75 13; fax 09 264 77 99. Er zal u een factuur toegestuurd worden van 60 euro (+6% BTW) (abonnees in België) of 80 euro (+6% BTW) (abonnees in het buitenland). Studenten en faculteitspersoneel kunnen genieten van een gunsttarief.

De verantwoordelijkheid voor alle gepubliceerde methoden, materialen en aanbevelingen berust bij de auteurs van de betreffende bijdragen. De redactie en uitgever zijn niet verantwoordelijk voor eventuele letsels of schade als gevolg van toepassingen die daaruit voortvloeien.

## Beknpte richtlijnen voor auteurs

Ieder manuscript zal qua inhoud en vorm beoordeeld worden door 2 onafhankelijke personen.

De samenvatting mag niet langer zijn dan 5% van het artikel met een max. van 150 woorden.

De literatuuraangave **in de tekst** dient als volgt te gebeuren: de naam van de auteur(s) en het jaar van publicatie (Voorbeeld: "... werd vroeger aangetoond (Brown, 1975; Brown en Ellis, 1975; Brown *et al.*, 1975)" ofwel "Brown (1975) toonde vroeger aan dan ...". Er is dus geen cijferaanuiding in de tekst.

In de **literatuurlijst** dienen achtereenvolgens vermeld: namen van auteur(s), initialen van voornamen, jaartal, titel van artikel, naam van tijdschrift, volume, paginering. Voorbeeld: Allan W.R., Rowson L.B., (1973). Control of the mare's oestrus cycle by prostaglandins. *Journal of Reproduction and Fertility* 33, 539-543.

De referenties zijn alfabetisch gerangschikt. Artikels van dezelfde auteur(s) dienen per jaartal gerangschikt en in de tekst aangeduid te worden als: (1975a, 1975b)... Bij boeken dienen plaats en naam van uitgever vermeld te worden.

**Editor-in-chief and publisher:** Luc Peelman  
**Editorial office:** Nadia Eeckhout  
**Editor "History":** Luc Devriese

## Editorial board:

P. Bols, C. Burvenich, E. Cox, S. Daminet, P. Deprez, W. De Spiegelaere, M. Devreese, L. Devriese, R. Ducatelle, M. Haspeslagh, M. Hesta, K. Houf, J. Laureyns, I. Polis, J. Saunders, L. Van Ham, F. Van Immerseel, A. Van Soom, A. Van Zeveren

## Printed by:

Graphius  
Eekhoudriesstraat 67, B-9041 Oostakker

## Advertisements:

Boerenbond – Media-Service, Diestsevest 40, B-3000 Leuven  
Tel. 016 28 63 33

## Information (for authors) and Subscriptions:

Nadia Eeckhout  
Salisburylaan 133, B-9820 Merelbeke  
Tel. 09 264 75 13  
[nadia.eeckhout@UGent.be](mailto:nadia.eeckhout@UGent.be)

The 'Vlaams Diergeneeskundig Tijdschrift' is published six times per year by the Faculty of Veterinary Medicine, Ghent University. For subscriptions, please contact the administrative offices of the journal: [nadia.eeckhout@UGent.be](mailto:nadia.eeckhout@UGent.be); tel. 0032 9 264 75 13; fax 0032 9 264 77 99. An invoice of 80 euros (+6% VAT) will be sent.

The responsibility for all methods, materials and recommendations published herein rests solely with the authors of the various contributions. No responsibility is assumed by the editorial staff or publisher for any resulting injury or damage.

More detailed information is available on  
[www.vdt.ugent.be](http://www.vdt.ugent.be)

**Figuren en tabellen** dienen contrastrijk te zijn en op afzonderlijke bijlagen te worden ingediend. De figuren moeten een grootte hebben van minstens 200 kb.

Het aantal tabellen en figuren wordt tot een noodzakelijk minimum beperkt.

Voor de figuren dienen titels en teksten gezamenlijk op een apart blad aangebracht te worden.

**Overzichtsartikelen** mogen niet te uitgebreid zijn (norm: max. 20 getypte bladzijden) en het aantal referenties wordt beperkt gehouden.

De auteurs gaan ermee akkoord dat hun gepubliceerd artikel hergebruikt kan worden, mits vermelding van de bron.

Verdere details kunnen verkregen worden op de redactie of op [www.vdt.ugent.be](http://www.vdt.ugent.be)

## Contrast-enhanced computed tomography features of oblique and straight distal sesamoidean ligament injury in thirty-one horses

*Contrast-computertomografische bevindingen bij letsels van de schuine en rechte distale sesamsligamenten bij eenendertig paarden*

<sup>1</sup>L. Rasmussen, <sup>1</sup>J. H. Saunders, <sup>3</sup>H. Van der veen, <sup>1</sup>E. Raes, <sup>2</sup>E. Van veggel, <sup>1</sup>K. Vanderperren

<sup>1</sup> Department of Medical Imaging and Small Animal Orthopedics, Faculty of Veterinary Medicine, Ghent University, Belgium

<sup>2</sup> Sporthorse Medical Diagnostic Centre, Hooge Wijststraat 7, 5384 RC, Heesch, the Netherlands

<sup>3</sup> Lingehoeve Diergeneeskunde, Veldstraat 3a, 4033 Lienden, the Netherlands

lisenr@gmail.com

### ABSTRACT

Distal sesamoidean ligament (DSL) injury is a recognized cause of lameness in horses. The purpose of this study was to describe the contrast-enhanced computer tomography (CE-CT) findings in horses with injury to the DSL compared to a control group without injury to the DSL. Medical records of horses referred for CE-CT between 2008 and 2015 were reviewed. Cases were selected retrospectively based on a CE-CT imaging finding of injury to the DSL. Three horses had DSL injury as the only finding, while the remaining horses had one or more concomitant injuries. DSL injury and fetlock trauma and/or suspensory branch desmitis were the most frequent injury combinations. CE-CT can be of value in diagnosing DSL injury. The high number of concurrent DSL and fetlock and/or suspensory lesions suggests that further investigation should be considered when evaluating horses with injuries related to either of these structures.

### SAMENVATTING

Letsels van de distale sesamligamenten (DSL) zijn een mogelijke oorzaak van claudicatie bij het paard. Het doel van deze studie was het beschrijven van de bevindingen tijdens contrast-computertomografisch onderzoek (CE-CT) bij paarden met letsels van de DSL in vergelijking met een controlegroep. De medische gegevens van paarden doorgestuurd voor een CE-CT-onderzoek tussen 2008 en 2015 werden verzameld. De gevallen werden retrospectief geselecteerd op basis van een letsel ter hoogte van de DSL vastgesteld met CE-CT. Drie paarden hadden enkel een letsel ter hoogte van de DSL, de overige paarden hadden één of meerdere bijkomende letsels. Letsels van de DSL met een trauma van de kogel en/of desmitis van de interosseustak waren de meest voorkomende combinaties van letsels. CE-CT is een waardevolle techniek om letsels van de DSL te diagnosticeren. Het hoge aantal gecombineerde letsels van de DSL en kogel en/of interosseous suggereert dat verder onderzoek raadzaam is wanneer paarden geëvalueerd worden met letsels in deze structuren.

### INTRODUCTION

The distal sesamoidean ligaments (DSL) are part of the suspensory apparatus, stabilizing the metacarpo-/metatarsophalangeal (MCP/MTP) joint and preventing hyperextension of the MCP/MTP and proximal interphalangeal joint during loading of the limb. The DSL comprise the straight (SSL), the paired oblique (OSL), paired short and paired cruciate sesamoidean

ligaments. The SSL originates at the distal aspect of the proximal sesamoid bones and the intersesamoidean ligament, and inserts via the scutum medium on the palmaroproximal aspect of the middle phalanx together with the branches of the superficial digital flexor tendon. The lateral and medial OSL originate from the distal aspect of the lateral and medial proximal sesamoid bone respectively, and extend distally in an oblique manner to insert on the palmar/plantar

aspect of the proximal phalanx. The normal anatomic appearance of the DSL has been described using ultrasound, computed tomography (CT) and magnetic resonance imaging (MRI) (Denoix et al., 1991; Dyson et al., 1995; Smith et al. 2008a; Vanderperren et al., 2008). The challenging anatomical features of the pastern region complicates a thorough ultrasonographic evaluation and accurate lesion detection of the DSL. Injuries to the DSL has been described as a cause of lameness in the athletic horse; however, the publications are few (Dyson et al., 1995, Schneider et al., 2003; Marneris et al., 2014).

The detection of injuries to the OSL and SSL using MRI has been described (Sampson et al., 2007; Smith et al., 2008a) showing promising results. Contrast media improve the clinical utility of CT by increasing the conspicuity of soft tissue lesions (Pollard et al., 2011). Contrast-enhanced computed tomography (CECT) has been demonstrated to accurately detect deep digital flexor tendon lesions when compared to histopathology and MRI, and allows additional characterization of the tendon lesion in regard to changes in vessel permeability and/or evidence of vascularization compared to MRI (Puchalski et al., 2009). To the authors knowledge, there is currently no research published describing CECT of DSL injury.

The objectives of this study were to describe the CECT features of the injured SSL and OSL in the horse.

## MATERIAL AND METHODS

Medical records of all horses referred for CECT imaging of the distal limb, at the Lingehoeve Diergeneeskunde, the Netherlands, between 2008 and 2015 were used in this retrospective study. Cases were selected based on a CT imaging finding of injury to the DSL alone or in association with other injuries.

Horses presented with lameness localized to the distal limb by clinical examination (palpation; walk and trot on a circle on hard and soft ground, straight line on hard ground; flexion test of the distal limb evaluated on a straight line on hard ground) with/without diagnostic anesthesia of the distal limb. Diagnostic analgesia was not performed in cases with suspicion of incomplete fracture of the proximal phalanx.

Ten horses were selected as a control group. The control horses were selected based on clinical examination, response to local anesthesia and CT imaging findings that were unassociated with the DSL.

All control horses had lameness related to significant injury in the foot unassociated to the DSL, such as a fracture of the distal phalanx, or lameness that responded to either intraarticular anesthesia of the distal interphalangeal joint or anesthesia of the navicular bursa. The normal DSL were used as reference for comparison, as only CT examination of the lame limb of included horses was performed.

CT examination was performed with a 4-detector row helical CT scanner (MX 8000)a. Each horse was induced and maintained under general anesthesia using routine techniques (Bergman et al., 2007). The horses were positioned in lateral recumbency with the affected limb on the dependent side. The limb was positioned with the long axis of the limb perpendicular to the gantry of the CT scanner. Ultrasound guided catheterization of the median or cranial tibial artery, after aseptic preparation, was performed to enable intraarterial contrast delivery. Intraarterial contrast delivery was performed using 120 mL iodinated contrast medium (Ioversol, Optiray™ 350) diluted 1:1 with sterile saline (Puchalski et al., 2007). CT image acquisition parameters were 120 kV, 352 mAs, 2 mm slice thickness, 0.6 mm increment, 1-second rotation time, pitch of 0.88, SFOV of 10 cm, and matrix size of 512 X 512. The same parameters were used for the CECT. Transverse, reformatted sagittal and dorsal images were reviewed using bone and soft tissue settings.

The imaging studies were reviewed prospectively by the attending clinician and retrospectively by an ECVDI resident in training. Image interpretation was performed on a dedicated workstation using DICOM viewing (Osirix).

The following criteria were assessed and recorded for the CT studies using the control group as a reference: soft tissue swelling (presence or absence), osseous abnormalities on the proximal sesamoid bones, the proximal and the middle phalanx related to the attachment sites of the SSL and OSL (normal smooth outline or new bone formation), size (subjectively decreased, normal, increased), shape (normal, abnormal), margins (ill-defined or well-defined), pre-contrast CT density (subjectively decreased, normal, increased) and contrast enhancement. Contrast enhancement was defined as the mean attenuation (Hounsfield units (HU)) of the affected part of the ligaments using the region of interest (ROI) tool. The criteria for contrast enhancement was defined as no enhancement (less than 125 (OSL) or 118 (SSL) HU), mild enhancement (<20% affected and/or <200 HU), moderate enhancement (20-50% affected and/or 200-400 HU) or marked enhancement (>50% affected and/or >400 HU). The mean postcontrast attenuation (HU) of the control horses was calculated as a reference. Other osseous and ligamentous abnormalities were recorded both on CT and CECT, as well as abnormalities detected within additional structures.

Image evaluation was performed in transverse, sagittal and dorsal reconstructions, aligned with the orientation of the specific structure of interest (OSL or SSL).

The images were evaluated using both a soft tissue and bone window and level settings, but allowed to be altered by the reviewer as needed to best evaluate the structures of interest.

The lateral oblique sesamoidean ligament (LOSL),

medial oblique sesamoidean ligament (MOSL) and SSL were evaluated at the following locations:

Proximal region: immediately distal to the proximal sesamoid bones, at the point where the ligaments could first be clearly visualized.

Distal region: for the OSLs, the distal location was determined as the most distal point where the ligaments could be accurately separated as two individual structures. The distal location for the SSL was determined as the most distal point where the ligament could be visualized before forming the middle scutum.

Mid region: determined as the calculated intermediate point between the distal measurement and the base of the proximal sesamoid bones.

## RESULTS

From all horses that underwent a CECT examination during 2008 and 2015, 31 had injury to the SSL or OSL and met the criteria for inclusion in this study. Age ranged from 2 to 16 years (mean 10.5 years, standard deviation 3.3 years; median 10.5 years). The age was unknown in one case.

The gender distribution was sixteen geldings, eleven mares and four stallions. There were twenty warmbloods, five ponies, two Icelandic, one Arabian, one Tinker, one quarter horse and one Haflinger.

All horses were examined because of lameness. The duration of clinical signs was variable (three to 16 weeks; mean 6.4 weeks, standard deviation 3.2 weeks), and in 17 horses the duration of lameness was not known. A positive response to a palmar digital nerve block was seen in five horses, to an abaxial sesamoid nerve block in two horses, a low palmar (low 4-point) in four horses, intraarticular anesthesia of the fetlock joint in four horses, anesthesia of the DFTS in one horse, and in fifteen horses, was either not performed (horses with suspicion of incomplete fracture of the proximal phalanx) or performed by the referring veterinarian (unspecified positive distal limb anesthesia).

Twenty-six horses had forelimb lameness (thirteen left front and thirteen right front) and five horses had hindlimb lameness (one left hind and four right hind).

The control group consisted of seven warmbloods, two ponies and one quarter horse.

Age of the control horses ranged from 1 to 16 years (mean 8.1 years; standard deviation 4.4 years, median 7.5 years). All control horses had front limb examinations (six right front and four left front).

CE-CT lesions were detected in the OSL in 28 horses and in the SSL in 13 horses. Abnormalities of only the OSL were seen in 18 horses and of only the SSL in three horses. A combination of abnormalities of the OSL and SSL were seen in ten horses.

Twenty-four horses had injury to the LOSL and

twenty horses to the MOSL. Eight horses had only LOSL injury, four only MOSL and sixteen were both LOSL and MOSL, resulting in a total of 44 injured OSLs.

Twenty-four horses had abnormalities involving the proximal part, 25 the middle part and 5 the distal part of the OSLs. Injury to the proximal part alone was seen in three cases and the middle alone in 4 cases. No injury was seen within the distal region alone. Combinations of the three regions were seen in 21 cases.

Only three horses had injury to the DSL as the only injury, one with only SSL injury, one with only unilateral OSL injury and one with SSL and OSL in combination.

Twenty-eight horses had concurrent injuries to other structures including:

Suspensory ligament branch injury (11), osteoarthritis of the fetlock (9/10 associated with P1 fracture or subchondral bone injury), subchondral bone injury of the fetlock (8), P1 fissure/fracture (7), DDFT tendinitis (6), navicular bone abnormalities (abnormal cystic shape and/or increased number (>7) of the synovial invaginations (2), fragment at the distal border (1), new bone formation at the proximal margin (1) and sagittal fracture (1)) (4), bursitis (4), distal interphalangeal joint synovitis (4), digital flexor tendon sheath tenosynovitis (4), distal metacarpus III fissure (1) and palmar annular ligament desmitis (1).

The CT and CE-CT image quality was considered adequate in all cases. Uptake of contrast medium was present in all major vessels.

## Description of CT findings in the control horses

### *Precontrast CT*

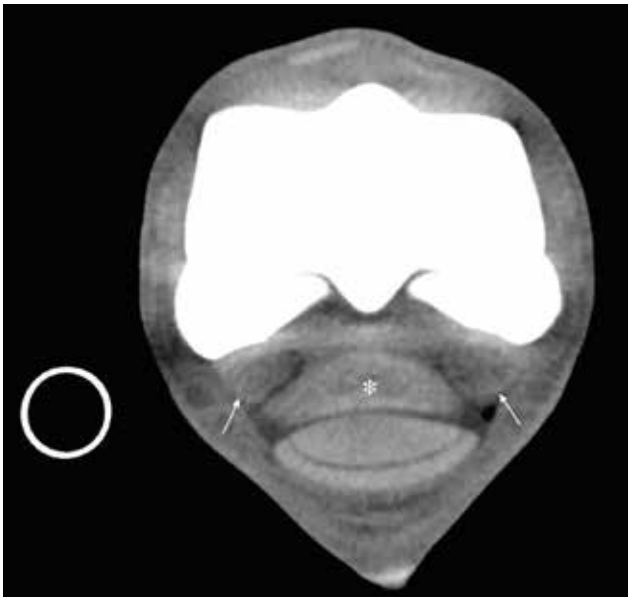
The shape of the SSL varied from proximal to distal, with the most proximal part having a triangular/crescent shape that rapidly became more oval in the proximal and mid aspect and rounded shape distally (Figures 1 and 2A).

The proximal part of the ligament had a homogeneous appearance with well-defined margins. In the mid-region, all ligaments had a moderate to markedly heterogeneous appearance containing multiple, focal, hypodense areas and with more ill-defined margins (Figure 2A).

Distally, the ligament regained a homogeneous (6/10) to mild heterogeneous (4/10) appearance with well-defined margins, and was joined by a soft tissue band medially and laterally (axial palmar ligament of the pastern joint) before merging with the middle scutum.

The medial and lateral OSL were triangular in shape at the most proximal aspect (Figure 1).

In their mid and distal parts, the ligaments had a crescent shape, with a convex palmar aspect and were located adjacent to the palmar/plantar bony surface of



**Figure 1.** Normal precontrast transverse CT image through the distal metacarpus III and the proximal aspect of the first phalanx, just distal to the proximal sesamoid bones. Medial is to the left. The proximal part of the SSL (\*) has a well-defined triangular shape. The proximal part of the OSL (arrows) are triangular in shape and displays a heterogeneous appearance that is most pronounced at the axial aspect.

the proximal phalanx with a decreasing size towards their distal insertion (Figures 2A and 5A).

Proximally, the margins were poorly outlined, most pronounced at the dorsal aspect where the border merged with the soft tissue opacity of the cruciate and short sesamoidean ligaments. The axial aspect of the ligaments had a more hypodense appearance than the abaxial part and in some horses with focal hypodense areas.

At their mid and distal parts, the ligaments had a mild heterogeneous soft tissue attenuation. However, in 2/10 horses, focal hypodense areas were still present at the axial aspect of the lateral oblique sesamoidean ligament within the mid part. At the most distal aspect, the two ligaments merged together and continued as a single homogeneous structure until their insertion.

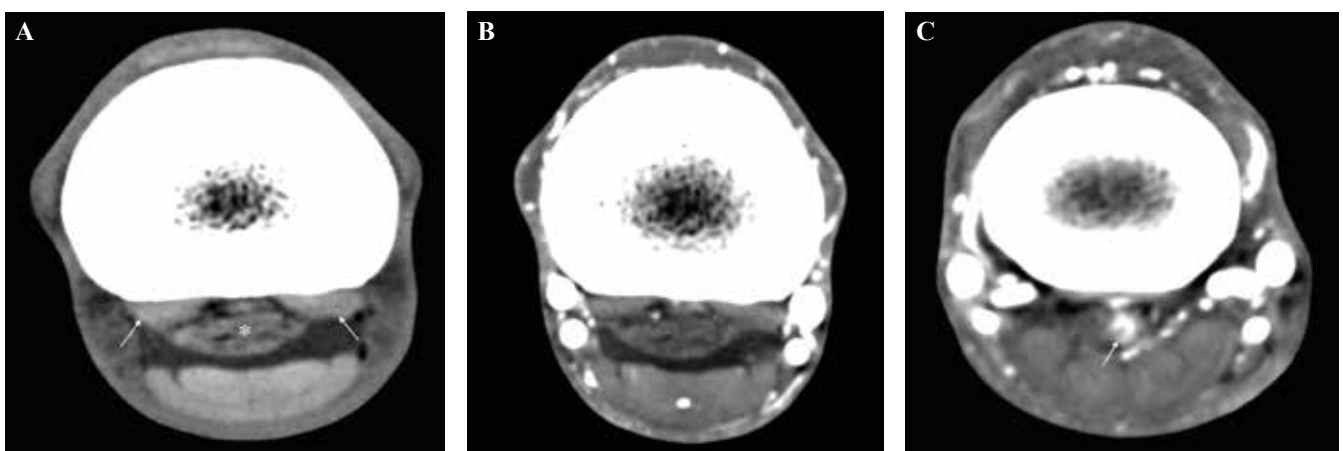
The axial branch of the OSL could not be separated from the SSL proximally, and was seen more distally as a small oval, ill-defined structure between the lateral and medial OSL. At the distal aspect, all three parts merged and inserted together at the palmar aspect of the proximal phalanx.

#### *CE-CT findings*

A fine network of small caliber, intra-ligamentous vessels were present within the proximal aspect of all OSL, immediately distal to their origin at the base of the proximal sesamoid bones (Figure 3A). More prominent vessels were located adjacent to the axial margin of the ligaments, extending to the dorsal aspect of the SSL, with vessels branching off towards the palmar margin of the proximal  $\frac{1}{4}$  of the first phalanx. No contrast medium was detected within the mid and distal parts of the OSL (Figure 2B).

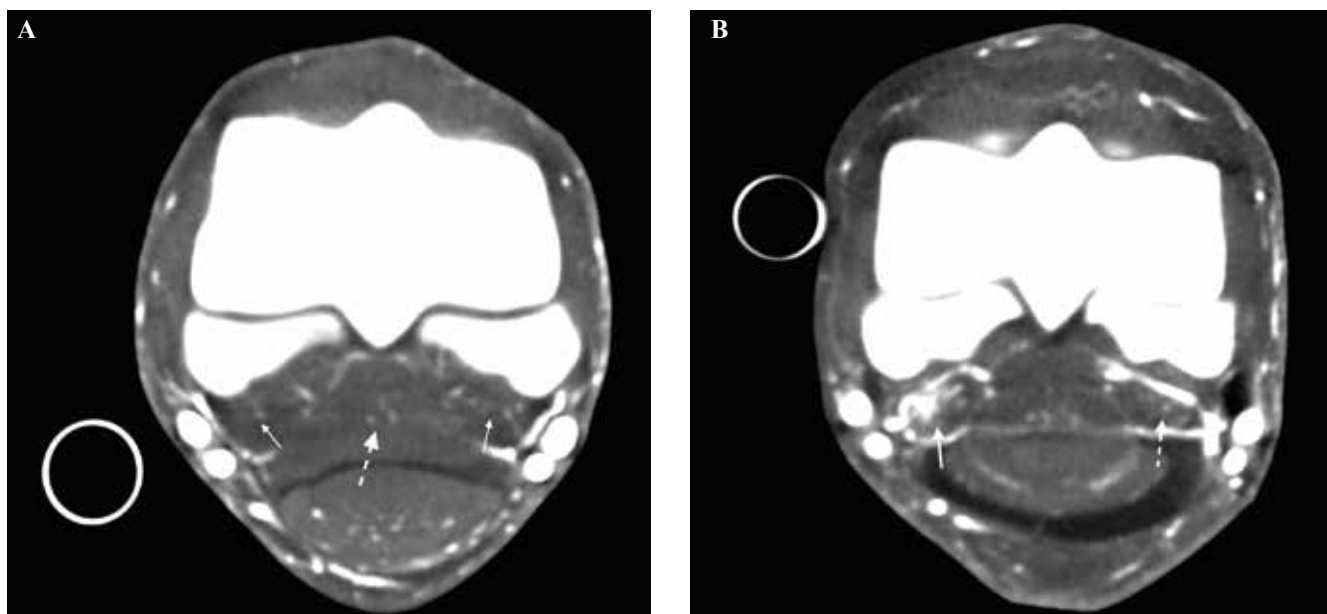
In 9/10 horses, a mild to moderate focal area of contrast enhancing vessels was present in the central aspect of the SSL, immediately distal to the proximal sesamoid bones (Figures 3A and 4A). This region appeared to be in continuation with a focal contrast enhancement within the palmar (intersesamoidean) ligament. Distally, the focal vessels extended towards the abaxial margins of the ligament to merge with the vessels at the axial margin of the OSL.

At the mid and distal parts, no obvious contrast en-



**Figure 2.** Computed tomography images through the proximal aspect of the first phalanx, displaying the mid part of the SSL. Medial is to the left on all images. A. Precontrast image of an unaffected SSL. The SSL (\*) has an oval shape and a markedly heterogeneous appearance. This area should not be mistaken for an abnormal finding. The OSL (arrows) are triangular/crescent-shaped and are located adjacent to the bony surface of the first phalanx. B. Postcontrast transverse image of the same horse and level as in A. Medial is to the left. No contrast enhancement is seen within the SSL or OSL at this level. C. Abnormal postcontrast image. Moderate to marked, focal contrast enhancement is seen in the central and lateral aspect of the mid part of the SSL (arrow).





**Figure 3.** Computed tomography images through the distal metacarpus III and the proximal aspect of the first phalanx, just distal to the proximal sesamoid bones. Medial is to the left on all images. **A.** Postcontrast image of unaffected OSL. A network of small caliber, contrast-enhancing vessels are seen within the most proximal aspect of the OSL (solid arrows) as well as the central aspect of the SSL (interrupted arrow). **B.** Abnormal postcontrast transverse image at the same level as in A. There are marked contrast-enhancements of the MOSL (solid arrow), and to a lesser degree the LOSL (interrupted arrow).

hancements were detected within the SSL (Figure 2B). In 2/10 horses, a faint mid-sagittal vessel was seen extending through the ligament at approximately the mid aspect of the proximal phalanx.

At the middle half of the proximal phalanx, prominent contrast enhancing vessels were present at the dorsal and palmar aspect of the SSL, consistent with the palmar rami of the proximal phalanx. In one horse, an additional circumferential vessel was present immediately proximal to the palmar rami.

The bony surfaces at the level of the origin and insertion of unaffected ligaments was smooth.

### Description of computed tomography findings of DSL injury

#### *Precontrast CT findings of oblique sesamoidean ligaments*

The affected ligaments appeared primarily heterogeneous in all regions: proximal (n=27/28), middle (n=27/28) and distal (n=21/28).

The margins were primarily poor to ill-defined in the proximal (21/28) and in the distal/middle region (18/28). The cross-sectional area subjectively appeared increased in all affected ligaments.

The appearance of the lesions on the precontrast CT examinations was either hypodense (16/28), hyperdense (7/28) or not detected (8/28).

#### *Precontrast CT findings of the straight sesamoidean ligament*

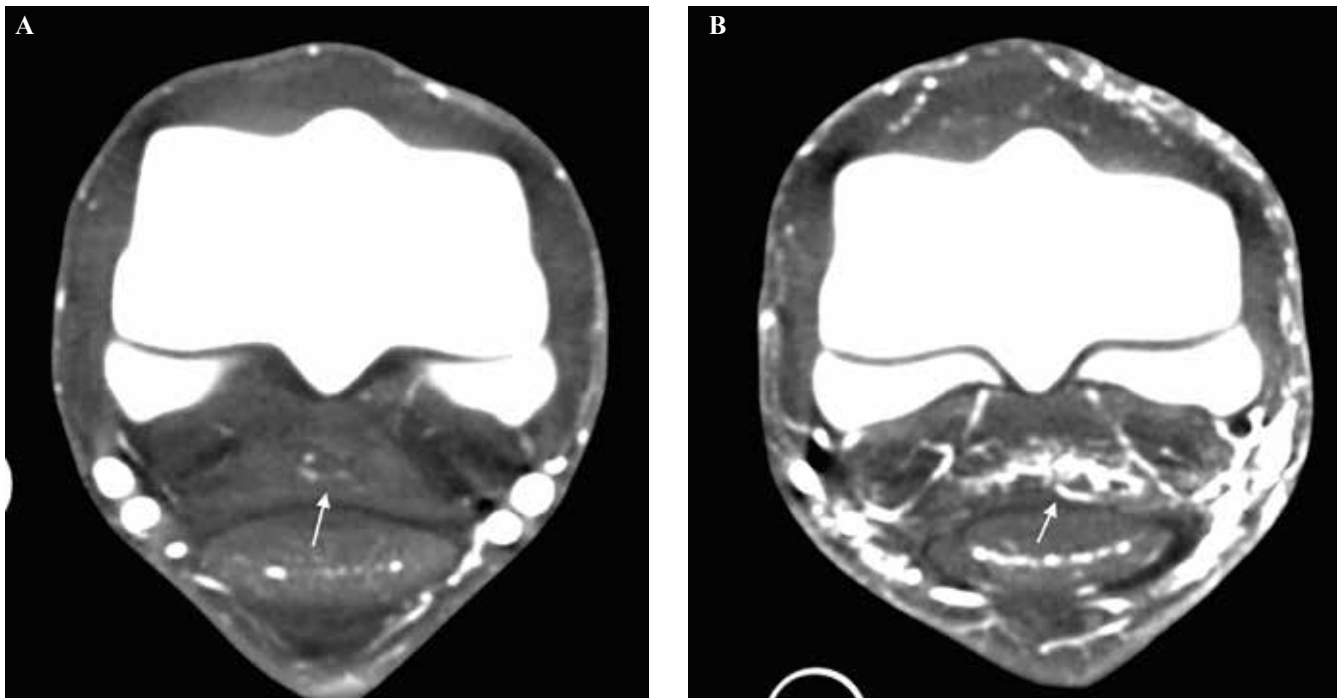
Eleven horses had abnormalities involving the proximal part, four the middle part and five the distal part of the SSL. Injury to the proximal part alone was seen in 7/13 cases and to the distal part alone in 2/13 cases. No horse had injury to the middle region alone. Four horses had injury involving a combination of the three regions.

The CT appearance of the affected ligament was either heterogeneous (9/13) or homogeneous (4/13) proximally, primarily heterogeneous (12/13) in the middle region and heterogeneous (9/13) distally.

The margins were well-defined proximally, and either ill-defined (6/13) or well-defined (7/13) in the middle and distal region. An increase in the cross-sectional area of injured ligaments was subjectively less obvious than for the OSL.

Subjective appearance of contrast-enhancing lesions on the precontrast CT examinations was either hypodense (11/13), hyperdense (1/13) or not detected (1/13).

Abnormalities associated with the bony insertions of the DSL were seen only in three horses. One horse had smooth new bone formation at the distal aspect of the insertion of the OSL. The other two horses had extensive periosteal proliferation at the palmar aspect of the proximal phalanx along the length of the OSL attachments.



**Figure 4.** Computed tomography images through the distal metacarpus III and the proximal aspect of the first phalanx, just distal to the proximal sesamoid bones. Medial is to the left on all images. **A.** Postcontrast image of an apparently unaffected SSL. Mild contrast enhancement is seen in the central aspect of the proximal part of the SSL (arrow). **B.** Abnormal post contrast image. Marked, diffuse contrast enhancement is seen the entire aspect of the proximal part of the SSL (arrow).

Irregular proliferation and osseous resorption were also detected at the basilar region of the proximal sesamoid bones.

In one of the two horses, a clearly demarcated, lucent lesion with a central bone opacity (sequestrum) and marked surrounding irregular new bone formation was present at the mid aspect of the attachment of the LOSL.

#### *CE-CT findings of the oblique sesamoidean ligaments*

Contrast enhancement was subjectively graded as either mild (13/28) (Figure 5B), moderate (9/28) (Figure 5C) or severe (6/28) (Figure 3B).

The pattern of contrast enhancement was either focal (9/28) (Figure 5C) or diffuse (24/28), of which five were in combination. Contrast enhancement involved either the periphery (19/28) or central (21/28) region, with twelve being a combination of the two. Neovascularization was seen in 21/28 cases.

#### *CE-CT findings of the straight sesamoidean ligament*

Contrast enhancement was subjectively graded as either mild (3/13), moderate in (3/13) or severe (7/13) (Figure 4B).

The pattern of contrast enhancement was either focal (7/13) (Figure 2C), diffuse (8/13) (Figure 4B), of which two were in combination. Contrast enhancement involved either the periphery (8/13) or central

(12/13) region with 7 being a combination of the two. Neovascularization was seen in 10/13 cases.

## DISCUSSION

In accordance with previous reports, injury to the OSL was more common than injury to the SSL in this study (Sampson et al., 2007; Gonzales et al., 2010; King et al., 2013). Thirty-two percent of the horses in this study had a combination of SSL and OSL injuries.

Contrary to previous reports, the incidence of both OSL and SSL injuries in this study were found to be higher in the front limbs (26/31, 84%), and were evenly distributed between right and left front limb. Schneider (2003) and King (2013) reported an even distribution between the front and hind limbs for SSL lesions, and the incidence of OSL lesions was found to be higher (67%) in the hind limbs (Sampson et al., 2017; King et al., 2013).

The distribution of lateral and medial OSL injury was overall similar for both unilateral and bilateral OSL injury in this study. However, for unilateral injury, the incidence of LOSL injury was 50% higher than of MOSL injury (lateral 8/28 and medial 4/28). This finding is contrary to the distribution found by Sampson (2007), where the medial OSL was found to be affected more often than the lateral in the front limbs.

Similar to previous reports, injury to the OSL was

more often seen in the proximal and mid part of the ligaments, and involvement of all three regions was seen in 21/28 horses. However, injury of the SSL was also seen more commonly in the proximal part in this study, which is in disagreement with a previous report (Sampson et al., 2007; Smith et al., 2008a).

Only three horses (10%) had DSL injury as the only injury. This finding is supported by the study of Smith (2008a), that similarly found DSL injury to be the sole cause of lameness in only 2/22 (9%) horses. In contrast, King (2012) reported a higher incidence of injury to the OSL alone, with solitary OSL injury in 56/232 horses (24%) and to the SSL in 38/232 horses (16%). Sampson (2007) found no other lesions in all included cases of DSL injury (n=27). However, it is unclear if the cases were included based on a solitary injury to the DSL.

The present study may not represent the overall prevalence of injury to this region, as it is possible that horses with more obvious abnormalities were diagnosed ultrasonographically and were hence not referred for CE-CT imaging.

The majority of horses in this study had concurrent injuries to other regions together with DSL injury. The most frequent injury combinations were suspensory ligament desmitis, subchondral injury of the metacarpophalangeal joint or P1 fissure with/without associated osteoarthritis of the joint. This finding is supported by other reports; however, the affected regions were not specified (Gonzales et al., 2010; King et al., 2013). In another study of concurrent injuries in horses with suspensory desmitis, 7/71 horses (7%) had concurrent injury to the OSL (Marneris et al., 2014).

These findings are most likely associated with the

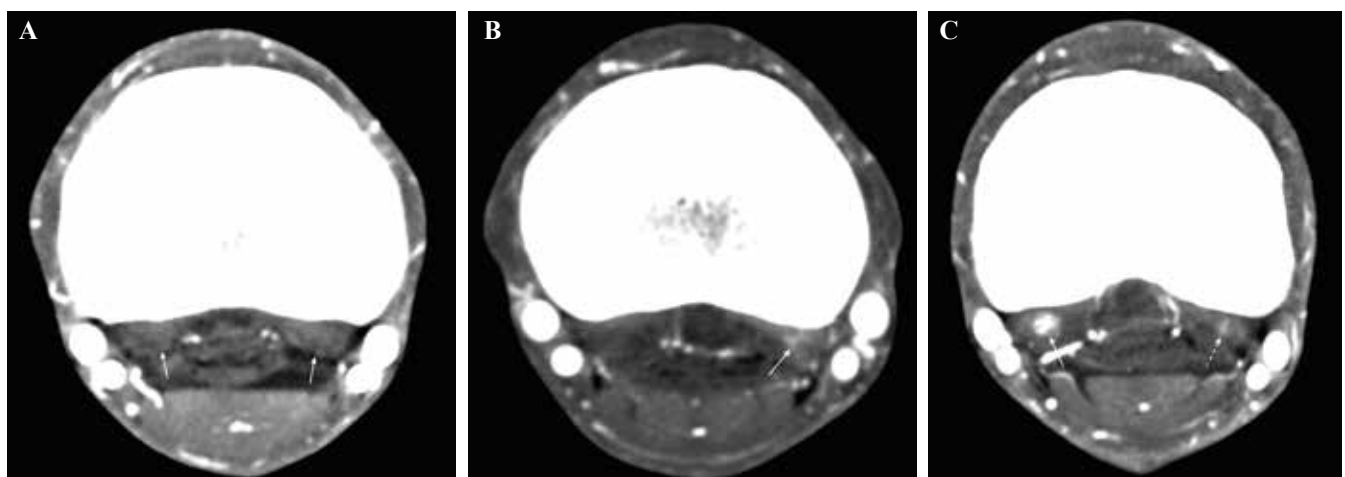
biomechanical function of the metacarpophalangeal joint and the suspensory apparatus. The DSL are the functional continuation of the suspensory ligament, and it stands to reason that overload to this area would involve the DSL. The suspensory ligament prevents excessive extension of the metacarpophalangeal joint, and a close anatomical and biomechanical relationship exists between these structures (Denoix et al., 1994). Concurrent injury to the suspensory apparatus, including the DSL, and subchondral injury or incomplete fracture of the proximal phalanx are therefore not surprising.

Consequently, concurrent injuries to the DSL should be considered in horses presenting with fetlock trauma or suspensory branch injury.

The shape and the cross-sectional pattern (from proximal to distal) of both the SSL and OSL of the control group were similar to previous reports of both CT and MRI (Smith et al., 2008a; Vanderperren et al., 2008). The axial aspect of the OSL was often hypoattenuating and heterogeneous in comparison to the abaxial aspect, and care should be taken not to misinterpret it as a lesion.

The heterogeneous appearance of the mid aspect of the SSL is marked in comparison to the proximal and distal regions. Fibers of the DSL are not as compact as the tendon fibers. The heterogeneous appearance is considered the result of the adipose and loose connective tissue present between the ligament fibers (Kleiter et al., 1999). Additionally, a fibrocartilage component has been found histologically within the origin of the DSL, similarly to the insertional region of the suspensory ligament and the deep digital flexor tendon (DDFT) (Kleiter et al., 1999).

The fibrocartilaginous part of the distal DDFT has



**Figure 5.** Computed tomography images through the proximal aspect of the first phalanx. Medial is to the left on all images. **A.** Postcontrast image of unaffected OSL. The OSL are triangular/crescent shaped and located adjacent to the bony surface of the first phalanx (arrows). No contrast enhancement is detected within the ligaments. **B.** Abnormal postcontrast image of the OSL. A mild, diffuse contrast enhancement is seen within the abaxial aspect of the LOSL (arrow). **C.** Abnormal postcontrast image of the OSL. A moderate, focal area of contrast enhancement is in the central aspect of the MOSL (solid arrow). A mild, diffuse contrast enhancement is also seen within the LOSL (interrupted arrow).

been found to be less attenuating than the fibrous part, which may explain the proximal appearance in the present study (Claerhoudt et al., 2014).

CT imaging is performed with the horse anesthetized and in lateral recumbency. Therefore, the orientation of the limb does not reflect the natural standing orientation of the limb. In a non-weight bearing horse, the ligaments and tendons are not under tension, and the resulting relaxation during non-weight bearing may potentially influence the size, shape and attenuation pattern.

The axial branch of the OSL has previously been described, and is thought to be a component of the OSL (Denoix, 2000). In the present study, this ligament could not be separated from the SSL proximally, and appeared to arise from the SSL. Distally, the ligament was located axially to the OSL and inserted together with the OSL distally.

In control horses, small caliber, intra-ligamentous vessels were present within the most proximal aspect of the OSL. No contrast material was detected within the OSL at any other location in these ligaments in control horses, and caution is advised in considering these interligamentous vessels an abnormal finding. Further studies of clinically normal horses are needed to determine if this finding is related to the normal vascular anatomy of this region. A very focal contrast enhancing area was detected within the central part of the SSL just distal to the proximal sesamoid bones in almost all control horses, often extending to the intersesamoidean ligament. Given the consistency of this appearance, it most likely represents normal vascular anatomy. No obvious contrast enhancement was seen in the mid and distal parts of the SSL in horses with only injury to the OSL.

In all affected ligaments, the contrast enhancement was clearly detected within the ligaments in regions that did not show contrast enhancement in control horses. Within the proximal part of injured DSL, focal or diffuse areas of contrast were detected within the ligament, and/or the degree of intra-ligamentous vessels seen in control horses were subjectively increased and contrast enhancements extended distal to this region. A varying degree of neovascularization was seen in most cases.

The majority of the lesions observed on postcontrast examination were not or barely visible on the precontrast images, but were usually seen as slightly hypoattenuating areas.

Damage and inflammation of tendinous or ligamentous structures are anticipated to cause contrast enhancement, leading to an increased conspicuity of abnormalities within these structures.

Intravascular contrast enhancement is thought to be due to a change in tissue permeability and neovascularization, both known to be important aspects of tendon and ligament injury and repair (Pollard et al., 2004; Sharma and Maffulli 2005; Dawson et al., 2006).

In one horse, a contrast-enhancing lesion in the DDFT has previously been found to represent densely packed small caliber endothelial vessels residing in granulation tissue either replacing or separating the normal fiber bundles (Puchalski et al., 2009).

Limitations of this study exist and are primarily due to the retrospective study design and the lack of a non-lame control group. A complete history of lameness duration and response to local anesthesia were not always available for the included horses. Additionally, many of the included horses were referral cases and the clinical examinations and additional diagnostic imaging were not performed at the hospital and thus unavailable for review. For this reason, little or no emphasis was placed on the lameness score or duration, as well as radiographic and ultrasonographic examinations. The purpose of this study was not to describe the CE-CT findings of DSL as a solitary injury causing lameness, but to describe the abnormal findings of these ligaments compared to a group of horses without injury to the DSL. Additionally, ultrasonography has been shown to be less sensitive for detection of DSL injury (Schneider et al., 2003; Sampson et al., 2007; Smith et al., 2008a). In the study of Smith (2008a), MRI abnormalities of the DSL were not detected using ultrasound in 80% of the cases. Radiography is useful to detect abnormalities of the ligamentous insertion; however, CT is inherently more sensitive given the 3D nature of the modality.

According to other studies, the response to regional anesthesia of the distal limb in horses with DSL injury are variable, ranging from a positive response to distal digital nerve block to a low palmar (low 4-point) (Schneider et al., 2003; Sampson et al., 2007). This could reflect a difference in injury location (proximal or distal), or the range of diffusion of the local anesthetic product. However, with exception for anesthesia of the digital flexor tendon sheath (DFTS), the response to regional anesthesia does not seem to be consistent for these injuries (Sampson et al., 2007). Additionally, given the complex of injuries detected in this study, the response to local anesthesia would be expected to be inconsistent.

Clinical presentation, treatments and prognosis of injuries to the DSL have been covered elsewhere (Schneider et al., 2003; Sampson et al., 2007).

Because of the variation between individual horses, both limbs should ideally have been imaged. However, given the retrospective nature of this study, this was not available.

Horses without history of lameness were not examined, as the control horses were lame. However, all control horses had significant injury to the foot region or responded to anesthesia of the distal interphalangeal joint or the navicular bursa. It was therefore considered that the DSL were normal, although a subclinical injury of this region cannot be excluded.

Several horse breeds were included in this study,

including ponies. It is possible that the smaller height and body weight may have increased the variations of the cross-sectional area. In this study, a correlation between weight, height and measurement was not addressed. The cross-sectional area of the SSL has been found to be positively associated with both height and weight, but the cross-sectional area of the OSL was only statistically associated with height at the proximal part (Smith et al., 2008a).

Ideally, pathology or histopathology confirmation of the lesions should have been performed; however, this was not possible, making the diagnosis of DSL injury deductive.

At this time, there are a limited number of reports describing the use of CE-CT for evaluation of normal or abnormal findings of the distal extremity of the horse.

MRI is generally considered the gold standard of soft tissue orthopedic imaging. However, some limitations of the modality exist, such as inherent long scanning times and magic angle artifact, which have been shown to affect the OSL in standing MRI (Smith et al., 2008b). Moreover, in many equine hospitals, only one cross-sectional imaging modality may be available due to economical considerations.

In a study comparing CE-CT and low field MRI of horses with foot lameness, contrast enhancement was commonly identified in soft tissue structures of lame horses. Lesion detection varied depending on the lesion location; however, lesions of the DDFT were identified more often with CT/CECT than the low field MRI (Vallance et al., 2012).

In the present study, the authors found that there was a clear difference in the contrast enhancement of the DSL between case horses and controls. The heterogeneous appearance of some regions may potentially be misinterpreted as a lesion, and CE-CT can be helpful in differentiating between abnormalities and normal anatomy.

CE-CT has the potential to increase the diagnostic utility of CT for soft tissue lesions; however, contrast enhancement in desmopathy is still a novel technique and further studies are needed to better understand the significance of these findings.

## REFERENCES

Bergman E.H.J., Puchalski S.M., van der Veen H., Wiemer P. (2007). Computed tomography and computed tomography arthrography of the equine stifle: technique and preliminary results in 16 clinical cases. In: *AAEP Proceedings* 53, 46-55

Claerhoudt S., Bergman E.H.J., Saunders J.H. (2014). Computed tomographic anatomy of the equine foot. *Anatomia, Histologia, Embryologia* 43, 395-402

Collins J.N., Galuppo L.D., Thomas H.L., Wisner E.R., Hornof, W.J. (2004). Use of computed tomography angiography to evaluate the vascular anatomy of the distal

portion of the forelimb of horses. *American Journal of Veterinary Research* 65, 1409-1420

Dawson P. (2006). Functional imaging in CT. *European Journal of Radiology* 60, 331-340

Denoix J.M., Crevier N., Azevedo C. (1991). Ultrasound examination of the pastern. In: *AAEP Proceedings* 37, 363-379

Denoix, J.M. (1994). Functional anatomy of the tendons and ligaments in the distal limbs. *Veterinary Clinics of North America: Equine Practice* 10, 273-322

Denoix J.M. (2000). The equine pastern. In: Denoix JM (editor). *The Equine Distal Limb: an Atlas of Clinical Anatomy and Comparative Imaging*. Manson Publishing Ltd., London, p 129-241.

Dyson S.J., Denoix J.M. (1995). Tendon, tendon sheath, and ligament injuries in the pastern. *Veterinary Clinics of North America: Equine Practice* 11, 217-233.

Gonzalez L.M., Schramme M.C, Robertson I.D., Thrall D.E., Redding R.W. (2010). MRI features of metacarpo(tarso)phalangeal region lameness in 40 horses. *Veterinary Radiology & Ultrasound* 51, 404-414

King J.N., Zubrod C.J., Schneider R.K., Sampson S.N, Roberts G. (2013). MRI findings in 232 horses with lameness located to the metacarpo(tarso)phalangeal region and without a radiographic diagnosis. *Veterinary Radiology & Ultrasound* 54, 36-47

Kleiter M., Kneissl S., Stanek C., Mayrhofer E., Baulain U., Deegen E. (1999). Evaluation of magnetic resonance imaging techniques in the equine digit. *Veterinary Radiology & Ultrasound* 40, 15-22

Marneris D., Dyson S.J. (2014). Clinical features, diagnostic imaging findings and concurrent injuries in 71 sports horses with suspensory branch injuries. *Equine Veterinary Education* 26, 312-321

Pollard R.E., Gracia T.C., Stieger S.M., Ferrara K.W., Sadowski A.R., Wisner E.R. (2004). Quantitative evaluation of perfusion and permeability of peripheral tumors using contrast-enhanced computed tomography. *Investigative Radiology* 39, 340-349

Puchalski, S.M., Galuppo, L.D., Hornof, W.J. and Wisner, E.R. (2007). Intraarterial contrast-enhanced computed tomography of the equine distal extremity. *Veterinary Radiology & Ultrasound* 48, 21-29

Puchalski S.M., Galuppo L.D., Drew C.P., Wisner E.R. (2009). Use of contrast-enhanced computed tomography to assess angiogenesis in deep digital flexor tendonopathy in a horse. *Veterinary Radiology & Ultrasound* 50, 292-297

Sampson S., Schneider R., Tucker R., Gavin P., Zubrod C., Ho C. (2007). Magnetic resonance imaging features of oblique and straight distal sesamoidean desmitis in 27 horses. *Veterinary Radiology & Ultrasound* 48, 303-311

Schneider R., Tucker R., Habegger S., Brown J., Leathers C. (2003). Desmitis of the straight sesamoidean ligament in horses: 9 cases (1995–1997). *Journal of the American Veterinary Medical Association* 222, 973-977

Sharma P., Maffulli N. (2005). Tendon injury and tendinopathy: healing and repair. *The Journal of Bone and Joint Surgery* 87, 187-202

Smith S., Dyson S.J., Murray R.C. (2008a). Magnetic resonance imaging of distal sesamoidean ligament injury. *Veterinary Radiology & Ultrasound* 49, 516-528

Smith S., Dyson S.J., Murray R.C. (2008b). Is magic angle effect observed in the collateral ligaments of the distal in-

terphalangeal joint or the oblique sesamoidean ligaments during standing magnetic resonance imaging? *Veterinary Radiology & Ultrasound* 49, 509-515

Pollard R., Puchalski S. (2011). CT contrast media and applications. In: Schwarz, T. and Saunders J. (editors). *Veterinary Computed Tomography*. John Wiley & Sons Ltd., West Sussex, p 57-65.

Vallance S.A., Bell R.J.W., Spriet M., Kass P.H., Puchalski S.M. (2011). Comparisons of computed tomography, contrast-enhanced computed tomography and standing

low-field magnetic resonance imaging in horses with lameness localized to the foot. *Equine Veterinary Journal* 44, 149-156

Vanderperren K., Ghaye B., Snaps F.R., Saunders J.H. (2008). Evaluation of computed tomographic anatomy of the equine metacarpophalangeal joint. *American Journal of Veterinary Research* 69, 631-638

## Vind de juiste werker voor je bedrijf

[www.mediaservice.be](http://www.mediaservice.be)

Plaats je  
personeelsadvertentie in  
*Vlaams Diergeneeskundig Tijdschrift*  
en krijg 15% korting.



129418M00033 © SHUTTERSTOCK

**Mediaservice**   
gericht adverteren

## The risk of flax versus straw bedding on ileal impaction in colic horses: Retrospective analysis of 2336 cases (2008-2017)

*Vlaslemen versus stro als risicofactor voor ileumobstipaties bij paarden met koliek:  
Retrospectieve analyse van 2336 gevallen tussen 2008 en 2017*

A. Dufourni, A. Decloedt, L. Lefère, D. De Clercq, P. Deprez, G. van Loon

Department of Large Animal Internal Medicine,  
Faculty of Veterinary Medicine, Ghent University  
Salisburylaan 133, 9820 Merelbeke, Belgium

Alexander.Dufourni@UGent.be

### ABSTRACT

While mature coastal bermudagrass hay is strongly associated with ileal impaction in the Southeastern United States, stabling on flax bedding has anecdotally been associated with this condition in Europe. The aim of this retrospective study was to investigate the association between ileal impaction and the use of flax shives compared to straw as bedding in horses with colic. Medical records of 2336 referral cases evaluated for abdominal pain between January 2008 and May 2017 at the Department of Large Animal Internal Medicine, Ghent University were reviewed. Diagnosis, date of admission, age, breed, gender, body weight and stable bedding were recorded. Conditional logistic regression analysis was used to assess the association between ileal impaction and each individual variable. Odds ratios (OR) and 95% confidence intervals (CI) were determined. Predictors with a value of  $P < 0.2$  were included in a multivariable Cox regression model and Wald's test was used to assess parameter estimate significance. Further, the association between survival to discharge and type of bedding or type of treatment (medical versus surgical) was analyzed for horses with ileal impactions. The proportion of colic cases stabled on flax bedding at home was 11.3%. The overall prevalence of ileal impaction was 4.2%. In the flax group, the prevalence of ileal impaction was 9.4% as opposed to 3.6% within the straw group. The OR of 2.8 (95% CI 1.7-4.7;  $P < 0.001$ ) in the multivariable logistic regression model indicated that horses stabled on flax shives were approximately three times more likely to have ileal impactions than horses stabled on straw. There was no significant association found between ileal impaction and the period of admission, age, gender or body weight in a multivariable logistic regression model. The odds for having ileal impaction is approximately six times (OR 6.3; 95% CI 2.4-16.4;  $P < 0.001$ ) higher in draft horses than in warmbloods in the multivariable logistic regression model. No significant association was found between survival to discharge and type of bedding or treatment. These results suggest that horses with colic that were housed on flax bedding are more likely to present ileal impactions than horses housed on straw.

### SAMENVATTING

Terwijl ileumobstipatie bij paarden in het zuidoosten van de Verenigde Staten voornamelijk geassocieerd wordt met de sterk lignine-houdende vezels van het mature bermudagrashooi, wordt ileumobstipatie in Europa anekdotisch geassocieerd met het huisvesten van paarden op vlaslemen. Het doel van deze retrospectieve studie was het bestuderen van het verband tussen ileumobstipatie en het gebruik van vlaslemen of stro als stalbodembedekking bij paarden aangeboden voor koliek. De medische dossiers van 2336 paarden aangeboden met koliek op de dienst Inwendige Ziekten van de Grote Huisdieren, Universiteit Gent tussen januari 2008 en mei 2017 werden geanalyseerd. Uit de medische dossiers werd informatie verkregen met focus op diagnose, het moment van aanbieden, ras, geslacht, lichaamsgewicht en stalbedding. Door middel van logistische regressie werd de associatie tussen ileum-

obstipatie en elke individuele variabele bepaald. Variabelen met  $P < 0,2$  werden opgenomen in een multivariabel cox-regressiemodel en door middel van de Wald's test werd de significantie van de parameters bepaald. Verder werd voor de paarden met ileumobstipatie het verband tussen het overlevingspercentage en de bodembedekking of de behandelwijze (medisch of chirurgisch) bepaald. Van de met koliek aangeboden paarden werd 11,3% op vlasleem gehuisvest. De totale prevalentie van ileumobstipatie in de bestudeerde populatie was 4,2%. In de vlasgroep was de prevalentie van ileumobstipatie 9,4%, terwijl deze in de strogroep 3,6% bedroeg. De odds-ratio voor het ontstaan van ileumobstipatie bij paarden gehuisvest op vlasleem ten opzichte van op stro gehuisveste paarden bedroeg 2,8 (95% CI 1,7-4,7;  $P < 0,001$ ) in het multivariabel regressiemodel. Er kon geen significant verband aangetoond worden tussen ileumobstipatie en het moment van aanbieden, leeftijd, geslacht of lichaamsgewicht. Trekpaarden hadden een zes keer hoger risico (OR 6,3; 95% CI 2,4-16,4;  $P < 0,001$ ) op het ontstaan van ileumobstipatie dan warmbloeden in het multivariabel regressiemodel. Er kon geen significant verband worden aangetoond tussen het overlevingspercentage en de stalbodembedekking of de behandelwijze. De resultaten van deze retrospectieve studie suggereren dat op vlasleem gehuisveste paarden met koliek een hoger risico hebben op het ontstaan van ileumobstipatie dan paarden gehuisvest op stro.

## INTRODUCTION

Ileal impaction is the most frequently reported cause of small intestinal nonstrangulating obstruction in adult horses, with a prevalence ranging between 0.5 to 10.8% (Blikslager, 2009; Fleming and Mueller, 2011; Hanson et al., 1995; Hanson et al., 1998; Plummer, 2009). The prevalence as well as the etiology of ileal impactions varies with geographical location. While ileal impactions are strongly associated with the ingestion of high lignin containing fibres in mature coastal bermudagrass hay in the Southeastern United States; in Europe, ileal impactions have been associated with vascular thrombotic disease. Risk factors for ileal impaction include sudden changes in feed, a diet consisting of high amounts of acid detergent fibre (ADF), ascarid and tapeworm (*Anaplocephala perfoliata*) infestation, ileal hypertrophy, mesenteric vascular thrombotic disease, foreign body ingestion, decreased water intake or weather changes (Blikslager, 2009; Blikslager, 2010; Hanson et al., 1995; Hanson

et al., 1998; Little and Blikslager, 2002; Plummer, 2009).

Ileal impactions arise from accumulation of ingesta within the ileum, leading to intraluminal obstruction (Blikslager, 2009; Blikslager, 2010; Hanson et al., 1995; Hanson et al., 1998; Fleming and Mueller, 2011; Little and Blikslager, 2002; Plummer, 2009). Spasmodic peristaltic waves around the obstructing fibres extrude water from the ingesta and exacerbate the impaction (Gonçalves et al., 2002; Hanson et al., 1995; Fleming and Mueller, 2011). The resulting colic is characterized by biphasic signs of abdominal pain; initially due to spasms and small intestinal distension, in a further state due to progressive or persistent intestinal and gastric distension (Hanson et al., 1998).

In Europe, anecdotally, ileal impaction has been associated with the use of flax shives as bedding (Figure 3). However, to the authors' knowledge, there are no data available to support this. The purpose of this study was to investigate the association between ileal impaction and the use of flax shives opposed to

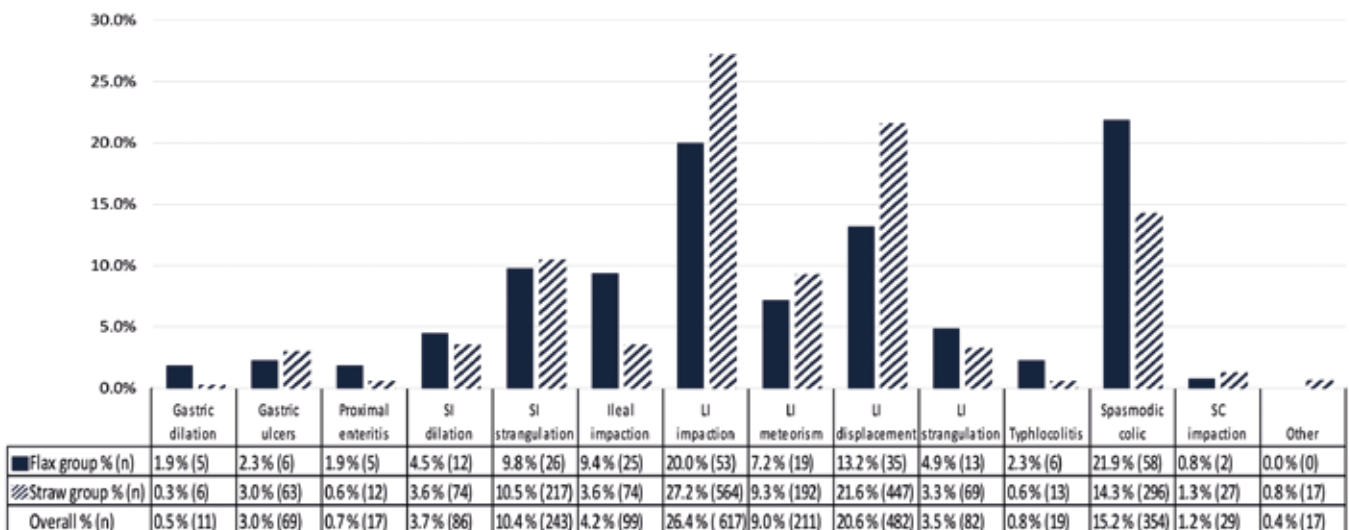


Figure 1. Prevalences of types of colic within flax, straw and overall population.



straw as bedding in horses referred for colic to the Department of Large Animal Internal Medicine, Ghent University.

## MATERIALS AND METHODS

Medical records (January 2008 - May 2017) of horses diagnosed with colic due to a gastro-intestinal disorder and admitted to the Large Animal Internal Medicine Department, Ghent University, were reviewed retrospectively. Horses stabled on flax shives or straw at home were included in this study; horses housed on wood shavings or solely living on pasture were excluded. Information obtained from the medical records included diagnosis, stable bedding, date of admission, age, breed, gender and body weight. Based upon the diagnosis recorded in the medical file, the colic cases were classified within a few major diagnostic categories: gastric dilation, gastric ulceration, proximal enteritis, small intestinal dilation, small intestinal strangulation, small intestinal impaction, large intestinal impaction, large intestinal meteorism, large intestinal displacement, large intestinal strangulation, typhlocolitis, spasmodic colic, small colon impaction and other types of colic. The category of gastric dilation included gaseous gastric distension as well as gastric impaction. The group of gastric ulceration included all horses admitted for a suspicion of gastric ulceration due to recurrent colic, as well as all horses admitted for colic without any abnormality on transabdominal ultrasound or rectal palpation where ulceration was confirmed by gastroscopy. Proximal enteritis was characterized by fever in presence of proximal small intestinal dilation, gastric distension with hemorrhagic reflux or increased white blood cell count and total protein concentration in peritoneal fluid tap. The diagnosis of small intestinal dilation was made in case of detectable dilated small intestines on ultrasonography or rectal palpation, without any clear indication of small intestinal obstruction or strangulation. Large intestinal impaction included cecal as well as colonic impaction. Large intestinal meteorism included gaseous distension of the colon or cecum without indications for displacement. The group of large intestinal displacement included all large intestinal displacements with or without impaction or gaseous distension. Indication for inflammation of the colonic or cecal wall on ultrasonography in presence or absence of diarrhea was defined as typhlocolitis. Spasmodic colic was defined as mild colic without any significant ultrasonographic or rectal palpation abnormalities. The group of other types of colic included all horses which were not suitable for categorization within one of the other groups and included tumoral masses, adhesions or gastrointestinal rupture cases. With regard to the general clinic population, the study population was categorized into four groups based on breed: warmbloods, draft horses, ponies and other

breeds, which included Appaloosas, Arabians, Fjords, Friesians, Haflingers, Irish Cobs, Lusitanos, Paints, Pura Raza Espanolas, Quarter horses, Trakehners, Trotters and crossbreeds. For period of admission, four groups were made (January until March, April until June, July until September and October until December). Body weight was categorized into three groups: horses with a body weight less than 445 kg, between 445 – 540 kg and higher than 540 kg.

Ileal impaction was defined as small intestinal obstruction in the right dorsocaudal abdomen near to the ileo-cecal junction with secondary distention of small intestines cranial to the obstruction diagnosed by ultrasonographic and rectal examination of the patient, without indication of a strangulating disorder on peritoneal fluid tap. Horses with ileal impaction were treated medically or by exploratory celiotomy for resolution of the impaction. Surgery was followed by a postsurgical treatment including intravenous fluids, prokinetics, broad-spectrum antimicrobials, analgesic drugs, laminitis prevention and evacuation of gastric reflux every four hours. Medical therapy included intravenous balanced polyionic fluids, prokinetics, analgesic drugs and, in the absence of gastric reflux, administration of paraffin oil by nasogastric intubation. Survival was defined as survival to discharge from the hospital. Long-term follow-up information was not available.

## STATISTICAL ANALYSIS

Data are reported as median (range) for non-normally distributed data. Normality was assessed by visual inspection of the raw data plots and by using the Shapiro-Wilk test of linearity and Kolmogorov-Smirnov test (SPSS statistics version 25.0, SPSS Inc, Chicago, IL). Initially, Pearson  $\chi^2$  tests were used to assess the association between ileal impaction and each individual variable (stable bedding, date of admission, age, breed, gender, body weight and outcome) and odds ratios (OR) and 95% confidence intervals (CI) were determined by performing logistic regression (univariable logistic regression model). Those predictors with  $P < 0.2$  were included in a multivariable Cox regression model, built by stepwise backward selection, gradually excluding nonsignificant variables. Wald's test was used to assess parameter estimate significance. Within the group of horses admitted with ileal impaction, the association between stable bedding or treatment (medical versus surgical) and outcome was analyzed by Pearson  $\chi^2$  tests. Statistical significance was defined as  $P < 0.05$ .

## RESULTS

In total, 2336 colic patients stabled on flax shives or straw were included in the study. A detailed over-

view of the prevalence of different types of colic within the flax and the straw group is presented in Figure 1. Spasmodic colic (21.9%/14.3%), large intestinal impaction (20.0%/27.2%) and large intestinal displacement (13.2%/21.6%) were the most prominent types of colic within the flax and straw group, respectively. Approximately 11.3% (265/2336) of all horses were stabled on flax shives at home, compared to 88.7% (2071/2336) on straw bedding. The median age of the horses was 9 years with a range between 2 weeks and 36 years. Data concerning period of admission, age, breed, gender and body weight are resumed in Table 1.

All horses with ileal impaction had a history of abdominal pain, clinical signs consistent with a non-strangulating small intestinal obstruction and presence of small intestinal distension based on abdominal ultrasonography or transrectal palpation. Peritoneal fluid taps confirmed a nonstrangulating disorder. The final diagnosis of ileal impaction was made by rectal palpation of the impaction at admission or was confirmed either by surgery or postmortem examination. All small intestinal impactions were located in the region of the ileum.

### Factors associated with ileal impaction

Ileal impaction had an overall prevalence of 4.2% (99/2336). Within the flax group, ileal impaction had a prevalence of 9.4% (25/265), opposed to a prevalence of 3.6% (74/2071) within the straw group (Figure 1). Ileal impaction was diagnosed in 4 stallions, 42 geldings and 52 mares. For one horse, no information about the gender was available. Fifty-three warmbloods suffering from ileal impaction were included in the study, as well as 6 draft horses, 8 ponies and 23 other breeds. There was no information concerning the breed available for 9 horses. The age of the horses ranged between 6 months and 31 years, with a median of 10 years. Twenty-seven horses were admitted between January and March, 15 horses between April and June, 27 horses between July and September and 30 horses between October and December; which represented 4.4%, 2.8%, 5.2% and 4.4% of all colic cases within this period, respectively. Seventeen horses had a bodyweight less than 445 kg, 38 horses weighed between 445-540 kg, 42 horses had a bodyweight higher than 540 kg and in 2 cases no information regarding bodyweight was available.

**Table 1. Risk factors and variables associated with colic within the general study population of 2336 horses admitted for colic.**

Risk factor Variable	Flax group (n=265; 11.3%)		Straw group (n=2071; 88.7%)		Overall (n=2336; 100%)	
	No. of cases	% within Flax group	No. of cases	% within Straw group	No. of cases	% Overall
<b>Period of admission</b>						
January-March	59	22.2%	549	26.5%	608	26.0%
April-June	68	25.7%	463	22.4%	531	22.7%
July-September	61	23.0%	455	22.0%	516	22.1%
October-December	77	29.1%	604	29.2%	681	29.2%
<b>Age</b>						
<4 years	29	10.9%	226	10.9%	255	10.9%
4-15 years	167	63.0%	1342	64.8%	1509	64.6%
>15 years	67	25.3%	490	23.7%	557	23.8%
No information	2	0.0%	13	0.6%	15	0.0%
<b>Breed</b>						
Warmblood	136	51.3%	1222	59.0%	1358	58.0%
Draft horses	5	1.9%	23	1.1%	28	1.2%
Ponies	43	16.2%	229	11.1%	272	11.6%
Other breeds	60	22.6%	425	20.5%	485	21%
No information	21	7.9%	172	8.3%	193	8.3%
<b>Gender</b>						
Stallions	21	7.9%	160	7.7%	181	7.7%
Geldings	112	42.3%	961	46.4%	1073	45.9%
Mares	132	49.8%	947	45.7%	1079	46.2%
No information	0	0.0%	3	0.1%	3	0.1%
<b>Body weight</b>						
< 445 kg	68	25.7%	472	22.8%	540	23.1%
445-540 kg	93	35.1%	698	33.7%	791	33.9%
>540 kg	79	29.8%	685	33.1%	764	32.7%
No information	25	9.4%	216	10.4%	241	10.3%

**Table 2. Results of univariable and multivariable conditional logistic regression regarding information on stable bedding, period of admission, age, breed, gender and bodyweight for 99 horses with ileal impaction and 2237 reference horses with other types of colic. Percentages were calculated on effective available data. Parameters with  $P < 0.2$  were retained within the multivariable model (§). Parameters with  $P < 0.05$  were considered significant (\*). All parameters with  $P > 0.2$  were not considered within the multivariable model.**

Risk factor Variable	Horses with ileal impaction No. (%)	Horses with other colic No. (%)	Univariable logistic regression			Multivariable logistic regression		
			Odds ratio	95% CI	P value	Odds ratio	95% CI	P value
Bedding								
Straw	74 (74.7)	1997 (89.3)	Ref.			Ref.		
Flax	25 (25.3)	240 (10.7)	<b>2.8</b>	1.7-4.5	<b>&lt;0.001*</b>	<b>2.8</b>	1.7-4.7	<b>&lt;0.001*</b>
Period of admission								
January - March	27 (27.3)	581 (26.0)	Ref.					
April - June	15 (15.2)	516 (23.1)	0.6	0.3-1.2	0.152§			
July - September	27 (27.3)	489 (21.8)	1.2	0.7-2.1	0.537			
October - December	30 (30.2)	651 (29.1)	1.0	0.6-1.7	0.975			
Age								
4-15 years	65 (65.7)	1444 (65.0)	Ref.					
<4 years	8 (8.0)	247 (11.1)	0.7	0.3-1.5	0.388			
>15 years	26 (26.3)	531 (23.9)	1.1	0.7-1.7	0.723			
Breed								
Warmblood	53 (58.9)	1305 (63.5)	Ref.			Ref.		
Draft horse	6 (6.7)	22 (1.1)	<b>6.7</b>	2.6-17.3	<b>&lt;0.001*</b>	<b>6.3</b>	2.4-16.4	<b>&lt;0.001*</b>
Ponies	8 (8.8)	264 (12.9)	0.7	0.4-1.6	0.447	0.7	0.3-1.5	0.328
Other	23 (25.6)	462 (22.5)	1.2	0.7-2.0	0.426	1.2	0.7-2.0	0.506
Gender								
Mare	52 (53.1)	1027 (46.0)	Ref.					
Stallion	4 (4.0)	177 (7.9)	0.4	0.2-1.2	0.125§			
Gelding	42 (42.9)	1031 (46.1)	0.8	0.5-1.2	0.305			
Body weight								
445-540 kg	38 (39.2)	753 (37.7)	Ref.					
< 445 kg	17 (17.5)	523 (26.2)	0.6	0.4-1.2	0.139§			
>540 kg	42 (43.3)	722 (36.1)	1.2	0.7-1.8	0.536			

CI = Confidence interval; Ref. = Reference category; (§) P-value < 0.2 retained within multivariable model; (\*) P-value < 0.05 considered significant

In the univariable logistic regression model, no significant association between period of admission, age, gender or body weight and ileal impaction could be found. Stable bedding and breed were retained in the multivariable regression model. Flax bedding (OR 2.8, 95% CI 1.7-4.7,  $P < 0.001$ ) and draft horse breed as opposed to warmblood (OR 6.3, 95% CI 2.4-16.4,  $P < 0.001$ ) were significantly associated with ileal impaction in this multivariable model (Table 2).

### Ileal impaction: treatment and outcome

Horses with ileal impaction were treated medically in 58.6% (58/99) of the cases, compared to 41.4% (41/99) receiving surgical treatment. The overall survival percentage was 74.7% (74/99) for the entire ileum impaction population; 69.0% (40/58) within the medically and 82.9% (34/41) within the surgically treated group. There was no significant association between type of treatment and survival to discharge

( $P = 0.115$ ). Survival within the flax group was 68.0% (17/25) and 77.0% (57/74) within the straw group. There was no significant association between stable bedding and survival ( $P = 0.369$ ) (Table 3).

### DISCUSSION

This retrospective study shows that flax shives as stable bedding are a risk factor for the incidence of ileal impaction in horses with colic. The risk factors associated with the development of colic in horses differ according to the type of colic (Hudson et al., 2001). Geographical differences may occur as well due to differences in feeding regime. In the Southeastern United States, colic and especially ileal impactions are associated with mature coastal bermudagrass hay, which is frequently used as a source of roughage in this region (Fleming and Mueller, 2011; Hanson et al., 1998; Little and Blikslager, 2002). Mature bermuda-

**Table 3. Results of univariable logistic regression used to determine associations between stable bedding, medical or surgical treatment and survival to discharge. Parameters with  $P < 0.2$  were retained but did not reach statistical significance within the multivariable model. All parameters with  $P > 0.2$  were not considered within the multivariable model.**

Risk factor variable	Survival within group No. (%)	Odds ratio	Univariable logistic regression 95% CI	P value
Bedding				
Straw	57 (77.0%)	Ref.		
Flax	17 (68.0%)	0.9	0.7-1.2	0.369
Treatment				
Surgical	34 (82.9%)	Ref.		
Medical	40 (69.0%)	0.8	0.7-1.0	0.115

CI = Confidence interval; Ref. = Reference category

grass hay is a stemmy, fine hay with an increased acid detergent fibre (ADF) content (Blikslager, 2009; Blikslager, 2010; Hanson et al., 1995; Hanson et al., 1998; Plummer, 2009). The feeding of hays containing higher percentages of ADF may predispose to ileal impaction (Little and Blikslager, 2002).

In contrast to reports from the United States; ileal impactions in Europe have not been associated with a high amount of acid detergent fibre within the roughage (Hanson et al., 1995), and bermuda grass hay is not cultured within this areas. Within the population of admitted colic cases of this study, 4.2% of the horses were diagnosed with an ileal impaction (Figure 1). This value is in line with the previously reported prevalence of ileal impactions in referral populations, which ranges between 0.5 and 10.8% (Hanson et al., 1998). To the authors' knowledge, no studies refer to flax shives as causative agent for ileal impaction at this moment.

Flax (*Linum usitatissimum*) is one of the most important fibre crops in Europe (González-García et al., 2009) (Figure 2). Flax shives, also known as core flax fibres, are the woody and lignified inner tissues of the stem. Flax shives are generally composed of about 53% cellulose, 21% hemicellulose, 24% lignin and 2% ash (Czemplik et al., 2017; Ross and Mazza, 2010). Flax shives have a diameter of maximum 2 mm and a length of less than 25 mm. Due to their porous structure, flax shives have highly absorbent characteristics and are therefore used in stable bedding, especially for horses (González-García et al., 2009) (Figure 3). Unfortunately, there are no data available concerning the number of horses stabled on flax shives within Belgium or the surrounding countries. This study revealed that 11.3% of the referred colic cases were stabled at home on flax shives. Unfortunately, the data do not allow to determine whether the use of flax shives reduces or increases the overall risk for colic in horses. The prospective study of Tinker et al. (1997) and the case-control study of Cohen et al. (1995) did not reveal a significant association between colic and the type of bedding (no bedding, shavings, sawdust, dirt and clay, sand, straw, shavings

and dirt or shavings and sand); however, flax shives were not included.

Spasmodic colic was the most prevalent type of colic within the horses stabled on flax shives (21.9%) (Figure 1). Proudman et al. (1998) demonstrated a strong association between spasmodic colic, *Anoplocephala perfoliata* infection and ileal impaction. An increased intestinal motility around the ingesta dehydrates the intestinal content by increasing the absorption of water (Embertson et al., 1985; Gonçalves et al., 2002; Hanson et al., 1995; Hanson et al., 1998). As a high percentage of acid detergent fibre has been suggested to favor small intestinal impaction by stimulating intestinal motility (Gonçalves et al., 2002), flax fibres may contribute to intestinal spasticity as well and may subsequently lead to ileal impaction. Some spasmodic colic cases may even have been mild ileal impactions that resolved either spontaneously or with medical treatment (Proudman, 1998; Little and Blikslager, 2002). As impactions are typically located at sites where the intestinal diameter decreases or at sites where sphincters are located, the ileocecal orifice stays a predisposed site (Plummer, 2009).

About 58% of the ileal impactions were admitted to the clinic of Veterinary Medicine (Ghent University) between October and March, while 42% were admitted between April and September. Although previous studies revealed an increase in ileal impactions during the fall (September-November) (Hanson et al., 1998; Plummer, 2009), no significant association between the prevalence of ileal impactions and period of admission could be found in our study. Increasing time spent in stable (Hudson et al., 2001), the fact that pastures become sparse and the higher incidence of tapeworm infections during the fall have been suggested to be causative factors for the increased prevalence of ileal impactions during these months (Hanson et al., 1998). In the present study, a non-significant decrease in ileal impactions was observed between April and June compared to January until March, which might be associated with an increased time spent out on pasture with access to fresh grass (Table 2). This has been shown to reduce the risk for impaction colic in horses



**Figure 2. Flax plant.**

(Cohen et al., 1999; Gonçalves et al., 2002; Hillyer et al., 2002).

Similar to previous studies, which reported that ileal impactions can develop at any age and are not only restricted to older horses with mastication problems (Hanson et al., 1998), no significant association between age and ileal impaction was found in this study. Parks et al. (1989) reported an increased prevalence of ileal impactions in mares (56.0%), but this was not confirmed in the present study (52% mares,  $P = 0.125$  and  $0.305$  versus stallions and geldings, respectively).

Breed distribution showed that draft horses had an odds ratio of 6 for ileal impaction, compared to warmbloods. A higher percentage of draft horses stabled at home on flax shives (17% versus 11% within the general study population) may contribute to this finding. Parks et al. (1989) reported an increased prevalence of Arabian horses (20.0%) with ileal impactions compared to their general hospital population (10.0%); however, these findings depend strongly on geographical location, general hospital population or criteria for categorization.

Although ileal impactions have been treated successfully by both medical and surgical treatment, decision making can be difficult (Fleming and Mueller, 2011). Survival rates for medically treated ileal impactions range between 10% to 100% (Fleming and Mueller, 2011; Hanson et al., 1996). Horses can be treated successfully with medical support if an accurate diagnosis is made early on. Essential in conservative treatment is a good cardiovascular status, a good response to analgesic drugs and no significant changes in peritoneal fluid (Blikslager, 2009; Fleming and Mueller, 2011; Hanson et al., 1995; Hanson et al., 1998; Plummer, 2009). Medical treatment should target a reduction in intestinal spasm around the impaction and rehydrate the luminal ingesta to allow passage and restore normal intestinal function (Hanson et al., 1998). Previously reported survival rates for surgically treated cases ranged between 61.0% to 96.0% (Parks et al., 1989; Embertson et al., 1986; Fleming and Mueller, 2011; Hanson et al., 1998 and Little and

Blikslager, 2002). The higher survival rates within previous studies of surgically treated horses might indicate that early surgical intervention is beneficial for outcome and survival (Little and Blikslager, 2002; Parks et al., 1998; Plummer, 2009). However, in this study no statistical difference was found ( $P = 0.115$ ). Surgical intervention is strongly indicated if rectal palpation reveals persistent impaction and distension of small intestines in combination with poor response to analgesic drugs (Hanson et al., 1995). Delay to surgical intervention can decrease survival rates by deterioration of the circulatory function and progressive or persistent small intestinal dilation (Hanson et al., 1995).

In the present study, the survival rates between the flax group (68.0%) and the straw group (77.0%) were not significantly different ( $P = 0.369$ ) (Table 3). These results may suggest that flax shives did not lead to a lower survival rate due to a more severe ileal impaction.

### Limitations

The limitations of this study include the retrospective character of this study and the fact that not all data were available. Model fit during the multivariable logistic regression was assessed using -2 Log likelihood and the Hosmer and Lemeshow test, which indicated that the model estimates fit the data at an acceptable level. However, Cox & Snell R Square and Nagelkerke R Square indicated that only a minor percentage of the variation was explained by the logistic model (1-4%), which might be explained by the low number of ileal impactions in the population as well as the presence of other influencing factors such as feed or parasite infestation, which were not included in the analysis. Confounding factors, such as type, amount and quality of forage, access to pasture, amount and nutritional composition of concentrates or other nutritional supplements, access to sand, dental disorders,



**Figure 3. Flax shives.**

deworming state and/or other variables could have played a role but were not available. However, these factors were likely to be equally distributed in both populations. As feces was not routinely examined for tapeworm ova and no ELISA tests were performed on blood or saliva (Blikslager, 2009), it was not possible to correlate tapeworm infections with the prevalence of ileal impaction in this study. A further limitation of the study concerns the group of medically treated ileal impactions. Ileal impaction was diagnosed by rectal palpation, explorative laparotomy or postmortem exam. In all horses, in which medical therapy was attempted but failed, diagnosis of ileal impaction was confirmed at postmortem examination. In all horses, in which medical therapy was successfully attempted, diagnosis was based on rectal palpation while a gold standard confirming the diagnosis was lacking. Other lesions than ileal impaction may have contributed to colic. Another limitation of this study was that some horses, suffering from small intestinal dilation, which were treated successfully with medication, could have had ileal impaction, while this could not be confirmed by rectal palpation or surgery. Furthermore, gastroscopy was not performed routinely in all horses with spasmodic colic. Therefore, gastric ulceration might have been present but undiagnosed in certain colic horses. As the total number of horses housed on flax is not known, this study does not allow to determine whether housing on flax shives has an impact on the overall occurrence of colic in horses.

## CONCLUSION

This is the first report describing the association between ileal impaction in horses and the use of flax shives as bedding. The results of this retrospective study show that a horse that presents colic and that was housed on flax bedding is approximately three times more likely to have an ileal impaction than horses that were housed on straw.

## REFERENCES

Blikslager A.T. (2009). Disorders of the organ systems: Ileal impaction. In: Smith B.P. (editor). *Large Animal Internal Medicine*. Elsevier, St. Louis, 732-733.

Blikslager A.T. (2010). Disorders of specific body systems: Small intestinal simple obstruction. In: Reed S.M., Bayly W.M., Sellon D.C. (editors). *Equine Internal Medicine*. Elsevier, St. Louis, 884 – 885.

Cohen N.D., Matejka P.L., Honnas C.M., Hooper R.N. (1995). Case-control study of the association between various management factors and development of colic in horses. *Journal of the American Veterinary Medical Association* 206, 667-673.

Cohen N.D., Gibbs P.G., Woods A.M. (1999). Dietary and other management factors associated with colic in horses.

*Journal of American Veterinary Medical Association* 215, 53-60.

Czemplik M., Korzun-Chlopicka U., Szatkowski M., Dzialo M., Szopa J., Kulma A. (2017). *Journal of Evidence based Complementary and Alternative Medicine* 2017, 3526392. doi: 10.1155/2017/3526392

Embertson R.M., Colahan P.T., Brown M.P., Peyton L.C., Schneider R.K., Granstedt M.E. (1985). Ileal impaction in the horse. *Journal of American Veterinary Medical Association* 186, 570-572.

Fleming K., Mueller P.O.E. (2011). Ileal impaction in 245 horses: 1995-2007. *Canadian Veterinary Journal* 52, 759-763.

Gonçalves S., Julliard V., Leblond A. (2002). Risk factors associated with colic in horses. *Veterinary Research* 33, 641-652.

González-García S., Luo L., Moreira M.T., Feijoo G., Huppes G. (2009). Life cycle assessment of flax shives derived second generation ethanol fueled automobiles in Spain. *Journal of Renewable and Sustainable Energy Reviews* 13, 1922-1933

Hanson R.R., Baird A.N., Pugh D.G. (1995). Ileal impactions in horses. *The Compendium on Continuing Education for the Practicing Veterinarian* 17, 1287-1293.

Hanson R.R., Baird A.N., Schumacher J., Dunkerley S.C. (1996). Medical treatment of horses with ileal impactions: 10 cases (1990-1994). *Journal of American Veterinary Medical Association* 208, 898-900.

Hanson R. R., Wright J.C., Schumacher J., Baird A.N., Humburg J., Pugh D.G. (1998). Surgical reduction of ileal impactions in the horse: 28 cases. *Veterinary Surgery* 27, 555-560.

Hillyer M.H., Taylor F.G.R., Proudman C.J., Edwards G.B., Smith J.E., French N.P. (2002). Case control study to identify risk factors for simple colonic obstruction and distension colic in horses. *Equine Veterinary Journal* 34, 455-463.

Hudson J.M., Cohen N.D., Gibbs P.G., Thompson J.A. (2001). Feeding practices associated with colic in horses. *Journal of American Veterinary Medical Association* 219, 1419-1425.

Little D., Blikslager A.T. (2002). Factors associated with development of ileal impaction in horses with surgical colic: 78 cases (1986-2000). *Equine Veterinary Journal* 34, 464-468.

Parks A.H., Doran R.E., White N.A., Allen D., Baxter G.M. (1989). Ileal impaction in the horse: 75 cases. *The Cornell Veterinarian* 79, 83-91.

Plummer A.E. (2009). Impactions of the small and large intestines. *Veterinary Clinics of North America: Equine Practice* 25, 317-327.

Proudman C.J., French N.P., Trees A.J. (1998). Tapeworm infection is a significant risk factor for spasmodic colic and ileal impaction colic in the horse. *Equine Veterinary Journal* 30, 194-199.

Ross K., Mazza G. (2010). Characteristics of lignin from flax shives as affected by extraction conditions. *International Journal of Molecular Sciences* 11, 4035-4050.

Tinker M.K., White N.A., Lessard P., Thatscher C.D., Pelzer K.D., Davis B., Carmel D.K. (1997). Prospective study of equine colic risk factors. *Equine Veterinary Journal* 29, 454-458.

## Anesthesia in a horse with diaphragmatic hernia

### *Anesthesie bij een paard met hernia diafragmatica*

A.J.H.C. Michielsen, A. Binetti, J. Brunsting, F. Gasthuys, S. Schauvliege

Vakgroep Heelkunde en Anesthesie van de Huisdieren  
Faculteit Diergeneeskunde, Universiteit Gent, Salisburylaan 133, B-9820 Merelbeke, België

anneleen.michielsen@ugent.be, stijn.schauvliege@ugent.be

## ABSTRACT

An eight-year-old Thoroughbred mare was presented with acute colic symptoms. Clinical and ultrasonographic examination revealed a suspicion of diaphragmatic hernia, which was confirmed during an emergency midline laparotomy performed the same day. Patients with diaphragmatic hernia pose a challenge for the surgeon and the anesthesiologist, because of the disturbed function of the diaphragm and the displacement of the abdominal organs into the thoracic cavity. Achieving optimal ventilation and oxygenation without causing damage to the lungs is not simple. In this case, assisted-controlled, intermittent positive pressure ventilation with a low tidal volume, low pressure and relatively high respiratory rate was applied. Alongside the difficulties during ventilation, the patient was cardiovascularly compromised. Due to the extent and position of the hernia, euthanasia was performed after obtaining the owner's consent during surgery.

## SAMENVATTING

Een acht jaar oude volbloedmerrie werd aangeboden op de Faculteit Diergeneeskunde (UGent) met acute kolieksymptomen. Een hernia diafragmatica werd vermoed aan de hand van het klinisch en echografisch onderzoek. Deze diagnose werd nadien bevestigd tijdens een spoedlaparotomie uitgevoerd diezelfde dag. Patiënten met een hernia diafragmatica vormen een uitdaging voor zowel de chirurg als de anesthesist omwille van de verstoorde functie van het middenrif en de verplaatsing van de abdominale organen in de thorax. Het bekomen van optimale ventilatie en oxygenatie zonder schade aan de longen toe te brengen, is niet vanzelfsprekend. In de voorliggende casus werd een geassisteerde-gecontroleerde ventilatie met een intermitterend positieve druk met een laag tidaal volume, lage druk en een iets hogere ademhalingsfrequentie toegepast. Naast problemen tijdens de ventilatie was de patiënt cardiovasculair gecompromitteerd. Gedurende de operatie werd, met de eigenaars toestemming, besloten het paard te euthanaseren gezien de ernst en locatie van de hernia.

## INTRODUCTION

The diaphragm consists of a central fibrous and a peripheral muscle part. Its main function is to contribute to respiration. In addition, the diaphragm separates both the abdominal and the thoracic cavities from each other (Maish, 2010; McMaster et al., 2014). Important structures cross the diaphragm: vena cava, aorta and esophagus (Maish, 2010; McMaster et al., 2014). During inspiration, the diaphragm and external intercostal muscles contract, resulting in an expansion of the thorax. The intra-thoracic pressure

diminishes and air flows into the lungs. During expiration, which is mainly passive, the diaphragm relaxes and air flows out of the lungs. However, there is an active component at the end of every expiration in horses, consisting of a small upward movement of the diaphragm. Following this active contraction, the diaphragm relaxes, whereby air flows passively into the lungs during the first part of inspiration (Maish, 2010; Sprayberry and Barret, 2015).

A diaphragmatic hernia is either a congenital or acquired interruption of the diaphragm (Kummer and Stick, 2012; McMaster et al., 2014), which is a rare

type of abdominal hernia in the horse (Clutton et al., 1992; Hart et al., 2009; Kelmer et al., 2012; Kummer and Stick, 2012; Auer, Röcken et al., 2013). An acquired diaphragmatic hernia can be caused by either trauma (Santschi et al., 1997; Hassel, 2007; Kelmer et al., 2012; Röcken et al., 2013; Sprayberry and Barret, 2015) or an acute rise of the intra-abdominal pressure (Hassel, 2007; Kelmer et al., 2012; Röcken et al., 2013; Sprayberry and Barret, 2015). This type of defect is often larger than a congenital hernia (Auer et al., 2012; Röcken et al., 2013). Usually, the tears are located ventrally, just above the processus xiphoideus of the sternum (McMaster et al., 2014). During the acute phase of the trauma, the acquired lesions have rough and irregular borders combined with bleeding and inflammation. The more chronic lesions of an acquired diaphragmatic hernia have smoother and thicker borders with fibrous tissue. These chronic lesions are sometimes combined with visceral adhesions (McMaster et al., 2014).

Patients suffering from a diaphragmatic hernia may be presented with a history of chronic, repeated colic symptoms, but also with severe acute respiratory symptoms (Hassel, 2007; Hart et al., 2009; Kelmer et al., 2012; Kummer and Stick, 2012; Sprayberry and Barret, 2015). Additionally, exercise intolerance, presentation of an apathetic state and sudden death may be other clinical signs associated with diaphragmatic hernia in horses (Santschi et al. 1997; Hassel, 2007; Hart et al., 2009; McMaster et al., 2014; Sprayberry and Barret, 2015). During thoracic auscultation, intestinal borborygmi may often be heard in the thorax (Kelmer et al., 2012; Kummer and Stick, 2012). To improve diagnostics, intestines can be visualized in the thoracic cavity using ultrasonography (Hart et al., 2009; Kelmer et al., 2012; Kummer and Stick, 2012; Sprayberry and Barret, 2015). Besides ultrasonography, radiology may also be used to aid in establishing a likely diagnosis (Hassel, 2007; Kummer and Stick, 2012; McMaster et al., 2014; Sprayberry and Barret, 2015). However, the definitive diagnosis can only be made during an exploratory laparotomy (Hassel, 2007; Hart et al., 2009; Kelmer et al., 2008; Kummer and Stick, 2012; McMaster et al., 2014; Sprayberry and Barret, 2015) and it is also the only option to repair the diaphragm and to treat the patient. This type of hernia has a reserved prognosis (Hart et al., 2009; Kummer and Stick, 2012; Röcken et al., 2013), which is mainly determined by the location and size of the lesions, as well as by the involvement and condition of the intra-abdominal and -thoracic organs (Hart et al., 2009; McMaster et al., 2014).

## CASE REPORT

An eight-year-old Thoroughbred mare (BWT 446 kg) was referred to the Faculty of Veterinary Medicine (Ghent University) for acute colic symptoms after be-

ing treated once with natriummetamizole 25 mg kg<sup>-1</sup> combined with butylhyoscine bromide 0.2 mg kg<sup>-1</sup> (Buscopan Compositum ad us.vet., SCS Boehringer Ingelheim Comm V, Brussels, Belgium) by a local veterinarian at home before transport. The day before, the horse had already been examined by the veterinarian for symptoms of apathy, but clinical examination and general blood work hadn't revealed a conclusive diagnosis for the local veterinarian at that time.

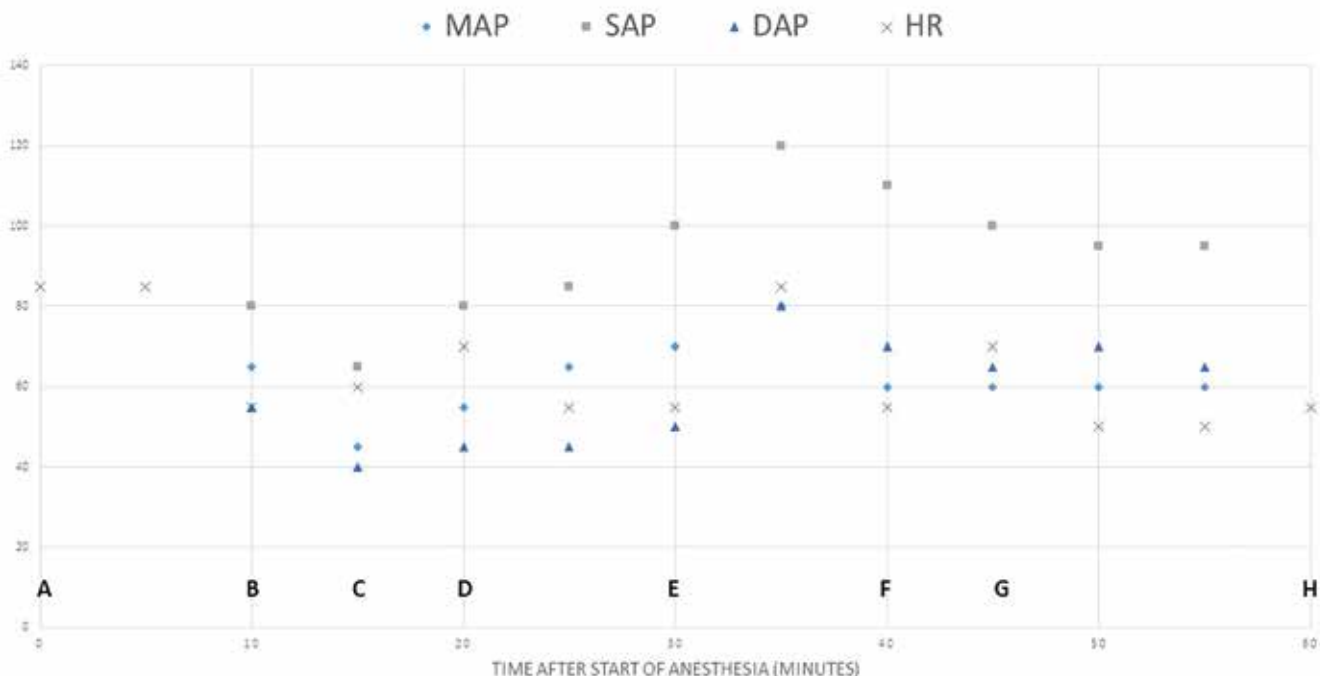
The horse was presented at the clinic with sinus tachycardia (88 beats per minute), a regular pulse of good quality, an abdominal respiration pattern with a frequency of 36 breaths per minute (tachypnea), pink mucous membranes and both normal skin turgor and capillary refill time on clinical examination. The rectal temperature was 38°C and the horse had a diminished lumbar reflex. Increased respiratory sounds and reduced gut sounds were respectively heard during auscultation of both sides of the thorax and the abdomen. On a jugular venous blood sample were only some mild deviations from the reference values visible: packed cell volume: 38% (35-45%); pH: 7.47 (7.35-7.45); base excess: 7.8 mEqL<sup>-1</sup> (-5 - +5 mEqL<sup>-1</sup>); glucose: 188 g dL<sup>-1</sup> (80-180 g dL<sup>-1</sup>); sodium: 131 mmol L<sup>-1</sup> (135-150 mmol L<sup>-1</sup>); potassium: 2.8 mmol L<sup>-1</sup> (3.0-5.9 mmol L<sup>-1</sup>); calcium: 1.28 mmol L<sup>-1</sup> (1.4-1.7 mmol L<sup>-1</sup>); lactate: <1 mmol L<sup>-1</sup> (<2 mmol L<sup>-1</sup>). The colon and cecum could not be palpated rectally. Ultrasonography revealed a large amount of free fluid in both the thoracic and abdominal cavity, with an irregular delineation of the diaphragm between the stomach and ventral side of the abdominal wall. Abdomino-centesis was performed after a small stab incision in the linea alba at the lowest level of the ventral abdomen and a small amount of serohemorrhagic fluid was collected with the aid of a blunt teat cannula. Further examination of the transudate revealed a white blood cell count of 2.3\*10<sup>9</sup> L<sup>-1</sup> (< 3.5\*10<sup>9</sup> L<sup>-1</sup>), a total protein concentration of 15 g L<sup>-1</sup> (< 20 g L<sup>-1</sup>) and a lactate of 2.4 mmol L<sup>-1</sup> (<4 mmol L<sup>-1</sup>). During thoracocentesis, which was performed under ultrasonographic guidance with a 19G needle (Agani<sup>TM</sup> needle, Terumo Europe N.V., Hamburg, Germany) and a 10 cc syringe (Terumo 10 cc syringe without needle, Terumo corporation, Laguna, the Philippines), pure blood was aspirated. Based on these findings, the presence of a diaphragmatic hernia was suspected. After obtaining the owner's consent, the horse was prepared for an emergency laparotomy. A catheter (Intraflon 2, 12G, Vygon, Ecoen, France) was placed in the left jugular vein. Gentamicin 6.6 mg kg<sup>-1</sup> (Genta-kel 5%, Kela NV, Hoogstraten, Belgium), benzylpenicillin-sodium 15 000 I.U. kg<sup>-1</sup> (Natrium-Penicilline G, Kela Pharma, Sint-Niklaas, Belgium) and flunixin meglumine 1.1 mg kg<sup>-1</sup> (Emdoflunin 50, Emdoka BVBA, Hoogstraten, Belgium) were administered intravenously. A nasogastric tube was placed in the right ventral nasal meatus to evacuate fluid and gas from the stomach. Subsequently, the horse was sedated with intravenous



administration of  $0.7 \text{ mg kg}^{-1}$  xylazine (Xyl-M, VMD, Arendonk, Belgium). After five minutes, anesthesia was induced using an intravenous combination of ketamine  $2.2 \text{ mg kg}^{-1}$  (Ketamidor, Richter Pharma AG Wels, Austria) and midazolam  $0.06 \text{ mg kg}^{-1}$  (Midazolam B Braun  $5 \text{ mg mL}^{-1}$ , Braun, Melsunger, Germany). After induction, the horse's trachea was intubated with a 28 mm-outer-diameter endotracheal tube (Rusch Teleflex endotracheal tube red rubber, Kernen, Germany) and then the horse was placed in dorsal recumbency on the padded operation table. General anesthesia was maintained with isoflurane (IsoFlo, Aesica Queenborough Limited, Kent, U.K.) in oxygen ( $4 \text{ L minute}^{-1}$ ) and medical air ( $0.5 \text{ L minute}^{-1}$ ) via a half-closed circle system. Intermittent positive pressure ventilation was immediately applied in an assisted-controlled mode, trigger pressure of  $-3 \text{ cm H}_2\text{O}$ , with a respiratory rate of 10 breaths per minute, a tidal volume of  $11 \text{ mL kg}^{-1}$  and a peak inspiratory pressure limit of  $20 \text{ cm H}_2\text{O}$  (Smith Respirator, BDO Medipass Medical Divison and Dräger Sulla 909 V, Dräger werk AG, Lübeck, Germany). The resultant tidal volumes varied between 4 and  $4.8 \text{ L}$ . An infusion with lactated Ringer's solution (Vetivex  $5000 \text{ mL}$ , Dechra Limited, North Yorkshire, U.K.) ( $10 \text{ mL kg h}^{-1}$ ) was immediately started together with a constant rate infusion of lidocaine  $2 \text{ mg kg}^{-1} \text{ h}^{-1}$ , preceded by an intravenous

bolus of  $1.5 \text{ mg kg}^{-1}$  administered over 15 minutes (Laocaine  $20 \text{ mg mL}^{-1}$ , Intervet, Beaucouzé, France). A butterfly needle (Surflo Winged infusion Set 21G, Leuven, Belgium) was placed in the right facial artery for monitoring arterial blood pressure (Datex-Ohmeda S/5, Helsinki, Finland), packed cell volume and blood gas analysis (Radiometer ABL5, USA). Further monitoring included electrocardiography, pulse oximetry and measurement of body temperature, inspired and expired concentrations of oxygen, carbon dioxide and isoflurane (Datex-Ohmeda GE Healthcare, Helsinki, Finland OY).

Because of the low arterial blood pressure, i.e.  $[80/50 (65) \text{ mmHg (systolic/diastolic (mean))}]$  and weak pulsation of the facial artery, an intravenous constant rate infusion of dobutamine hydrochloride (Dobutrexmylan, Synthron BV, Nijmegen, the Netherlands) was started at a rate of  $0.75 \text{ } \mu\text{g kg minute}^{-1}$  (Figure 1). Within five minutes, the arterial pressure dropped to  $65/40 (45) \text{ mmHg}$ . Then, the dobutamine administration rate was increased to  $1 \text{ } \mu\text{g kg minute}^{-1}$  and an intravenous bolus of phenylephrine  $2 \text{ } \mu\text{g kg}^{-1}$  (Phenylephrine  $10 \text{ mg mL}^{-1}$ , Beaucon Pharmaceuticals, Kent, U.K.) was administered. The mean arterial pressure (MAP) improved to  $70 \text{ mmHg}$ , but decreased again to  $55 \text{ mmHg}$  after only two minutes. A second intravenous bolus of phenylephrine  $2 \text{ } \mu\text{g kg}^{-1}$



**Figure 1. Graphic representation of the monitoring during a case of diaphragmatic hernia in a horse.**

MAP= mean arterial pressure, SAP = Systolic arterial pressure, DAP= Diastolic arterial pressure, HR= Heart rate. The blood pressure is expressed in mmHg and the heart rate in beats per minute. A. Bolus of lidocaine  $1.5 \text{ mg kg}^{-1}$  I.V. over 15 minutes, B. Start dobutamine CRI at  $0.751 \text{ } \mu\text{g kg}^{-1} \text{ min}^{-1}$ , C. Start CRI Lidocaine IV  $2 \text{ mg kg}^{-1} \text{ h}^{-1}$  I.V., increase in dobutamine CRI to  $1 \text{ } \mu\text{g kg}^{-1} \text{ min}^{-1}$  and bolus of  $2 \text{ } \mu\text{g kg}^{-1}$  of phenylephrine I.V., D. Second bolus of  $2 \text{ } \mu\text{g kg}^{-1}$  of phenylephrine I.V. E. Bolus of  $150 \text{ mg}$  ketamine I.V. due to nystagmus at surgical incision,  $5.5 \text{ mL kg}^{-1}$  of synthetic colloids over 15 minutes and decrease dobutamine CRI to  $0.56 \text{ } \mu\text{g kg}^{-1} \text{ min}^{-1}$  F.  $100 \text{ } \mu\text{g}$  ipratropium bromide through aerosol, G. Bolus of  $100 \text{ mg}$  ketamine I.V. due to nystagmus, H. Euthanasia with  $50 \text{ mg kg}^{-1}$  sodium pentobarbital I.V.

kg<sup>-1</sup> was administered. After a short improvement of the MAP to 85 mmHg, it decreased to 65 mmHg and remained stable at this level until the patient was euthanized. The heart rate increased further from 55 to 85 beats per minute 35 minutes after the start of the dobutamine CRI, coinciding with the time of surgical incision. Nystagmus was observed at this time and a bolus of 0.34 mg kg<sup>-1</sup> of ketamine was administered. The dobutamine administration rate was decreased to 0.56 µg kg<sup>-1</sup> minute<sup>-1</sup>, a second catheter was placed in the right jugular vein and synthetic colloids (5.5 mL kg<sup>-1</sup> over 15 minutes) (Geloplasma 500 mL Fresenius Kabi NV, Schelle, Belgium) were administered followed by lactated Ringer's solution.

An arterial blood gas analysis five minutes after induction of anesthesia revealed a modest degree of hypercapnia (arterial partial pressure of carbon dioxide - PaCO<sub>2</sub> - 60 mmHg), severe hypoxemia (arterial partial pressure of oxygen - PaO<sub>2</sub> - 28 mmHg, arterial oxygen saturation - SaO<sub>2</sub> - 51%) and metabolic acidosis (base excess 10 mEqL<sup>-1</sup>; pH: 7.1; HCO<sub>3</sub><sup>-</sup>: 31 mmol L<sup>-1</sup>). Despite the relatively high PaCO<sub>2</sub>, the end tidal CO<sub>2</sub> concentration was normal at 40 mmHg. This difference between the arterial and alveolar CO<sub>2</sub> concentrations indicates the presence of alveolar dead space. The ventilation was adapted to a tidal volume of 9 mL kg<sup>-1</sup>, reaching maximal peak inspiratory pressures of 20 cm H<sub>2</sub>O and a respiratory rate of 12 breaths/minute. The inspired fraction of oxygen (FIO<sub>2</sub>) was increased from 50 to 60% by reducing the medical air in the gas mixture. After 30 minutes, the oxygenation and ventilation parameters evaluated by means of arterial blood gas analyses, had not improved significantly (average PaO<sub>2</sub> of 30 mmHg and PaCO<sub>2</sub> of 60 mmHg over five arterial blood gas analyses), and ipratropiumbromide 100 µg (Atrovent 20mcg aerosol, Boehringer Ingelheim Pharma GmbH and Co. KG, Ingelheim am Rhein, Germany) was administered as an aerosol at the level of the Y-piece of the breathing circuit, at the beginning of inspiration. Although the SaO<sub>2</sub> and PaO<sub>2</sub> improved slightly ten minutes after the administration of ipratropium bromide (59% and 34 mmHg, respectively), the PaCO<sub>2</sub> increased to 68 mmHg and the packed cell volume decreased from 41% at the time of the first arterial blood gas sample to 36%. A couple of boluses of ketamine were administered at 30 and 45 minutes after the start of the anesthesia (150 mg and 100 mg, respectively), because of nystagmus and an increase in heart rate.

During surgery, the diagnosis of a diaphragmatic hernia was confirmed. A tear in the diaphragm was palpated from the left dorsal attachment on the abdominal wall towards the centre of the diaphragm until the level of the esophagus. The stomach was dilated and completely displaced into the thoracic cavity, embedded in a large amount of blood. Considering the position and size of the tear and the reserved prognosis, the horse was euthanized 60 minutes after induction of anesthesia with sodium pentobarbital

50 mg kg<sup>-1</sup> I.V. (Release 300 mg mL<sup>-1</sup>, WDT, Garbsen, Germany). During pathological examination, the presence, localization and size of the diaphragmatic hernia were confirmed, with displacement of the stomach, part of the spleen and the duodenum into the thoracic cavity.

## DISCUSSION

Anesthesia of horses requiring emergency surgery for acute colic can be quite challenging (Boesch, 2013). Any horse is predisposed to develop hypercapnia (PaCO<sub>2</sub> > 40 to 45 mmHg) and hypoxemia (PaO<sub>2</sub> < 60 to 70 mmHg) during anesthesia (Robertson, 2002; Moens, 2013). In case of a diaphragmatic hernia, these deviations are inevitable. The respiratory function is grossly disturbed and patients are often presented with respiratory symptoms such as tachypnea, which was also the case with this patient (36 breaths per minute). In addition, compression atelectasis of the lungs, which is normally caused by relaxation of the diaphragm during anesthesia, and compression of the lungs by the abdominal organs during anesthesia, are increased significantly in the presence of a diaphragmatic hernia (Clutton et al., 1992; Hassel, 2007; Kelmer et al., 2008; Moens, 2013). In addition, extreme pain and hemodynamic, acid-base and electrolyte imbalances may cause multiple anesthetic complications in these patients (Boesch, 2013). The anesthetist's primary aim is to maintain an optimal ventilation and adequate blood pressure (Clark et al., 2014), not only during maintenance of anesthesia, but also during preoperative preparation, premedication and induction of anesthesia.

Preparation of the patient and equipment prior to anesthesia is important in order to prevent complications (Clarke et al., 2014). Stabilization before anesthesia must be accomplished as much as possible (Boesch, 2013). Any fluid deficits should, at least partly, be addressed already before anesthesia. In the present case, the pre-anesthetic venous blood sample did not reveal important electrolyte or PCV imbalances requiring fluid resuscitation. As described in this case, a nasogastric tube should be placed prior to anesthesia to evacuate fluids and/or gas from the stomach as much as possible.

As stated earlier, the anesthetic protocol should have minimal negative effects on the cardiovascular and respiratory system (Taylor and Clarke, 2007; Boesch, 2013). However, despite their negative effects on the cardiovascular and gastro-intestinal system, α<sub>2</sub>-agonists are needed to achieve adequate sedation in horses before induction of anesthesia. In colic horses, a short acting α<sub>2</sub>-agonist such as xylazine is preferred (Taylor and Clarke, 2007), and was therefore chosen in this case. Opioids were not administered. The use of opioids in colic cases is still controversial due to their negative effect on the gastro-intestinal motility

(Boesch, 2013). Analgesia is however important in anesthesia and was accomplished by administration of the non-steroidal anti-inflammatory drug, flunixin. Flunixin meglumine provides effective (visceral) analgesia and reduces the signs of endotoxemia (Taylor and Clarke, 2007; Cook et al., 2009; Clarke et al., 2014). However, flunixin meglumine will inhibit the recovery of the ischemic injured mucosal barrier function (Cook et al., 2009; Marshall and Blikslager, 2011). Administration of polymyxin B (Taylor and Clarke, 2007) before induction could have been considered to reduce the risk of cardio-vascular collapse due to endotoxemia, which is common in colic cases (Doherty and Valverde, 2006; Rowland, 2013). General anesthesia was induced with ketamine and midazolam. The use of guaifenesin as muscle relaxant instead of benzodiazepines during induction has been described but may have a negative effect on the cardiovascular system (Boesch, 2013). Ketamine provides short-term anesthesia with stable cardiorespiratory function. In addition, ketamine provides analgesia and has potent anti-inflammatory effects (Muir, 2010).

During either the induction of anesthesia or when the horse is placed in dorsal recumbency, the general condition of a horse with a diaphragmatic hernia may quickly deteriorate and apnea may occur. Moreover, in this case, pronounced hypercapnia and hypoxemia were present (mean PaCO<sub>2</sub> of 61.5 mmHg, mean PaO<sub>2</sub> 30.6 mm Hg and mean SaO<sub>2</sub> 55.8 %). The potential consequences of hypercapnia are myocardial depression, sympathetic activation with catecholamine release (sinus tachycardia, cardiac arrhythmias), central nervous system depression, decreases in blood pH with an increase of serum potassium and impairment of cellular homeostasis and enzymatic function (Kerr and McDonnell, 2009). Hypoxemia appears because of the diminished residual volume, the changes in the ventilation/perfusion ratio and the increased intra-pulmonary shunt flow (Clutton et al., 1992; Robertson, 2002; Moens, 2013).

Mechanical ventilation with the use of oxygen is essential during anesthesia of horses and should be initiated as soon as possible after induction (Kelmer et al., 2008; Clarke et al., 2014; Melis et al., 2014). However, in patients with a diaphragmatic hernia, providing a good ventilation and oxygenation without causing further damage to the lungs is very challenging (Clutton et al., 1992; Kelmer et al., 2008). In this case, assisted-controlled intermittent positive pressure ventilation was applied immediately after induction of anesthesia, with a modest volume and pressure but a relatively high respiratory rate for adult horses. A low pressure with a maximum peak inspiratory pressure (PIP) of 20 cmH<sub>2</sub>O and a low tidal volume of 9 to 11 mL kg<sup>-1</sup> are indeed advised in case of a diaphragmatic hernia to avoid overinflation of (parts of) the lungs, given the decreased available lung volume (Melis et al., 2014). Quick reinflation of atelectatic lungs may

cause iatrogenic damage to the alveoli, such as ventilation-induced barotrauma and lung edema. The aim of a conservative type of ventilation in these cases is not to reinflate the lungs but to maintain normocapnia and oxygenation (Melis et al., 2014; Ionnindis et al., 2015). The combination with a high respiratory rate, in this case 10-12 breaths per minute, is necessary to maintain an adequate minute volume ventilation and reach a sufficient oxygenation and normocapnia.

Ventilation induced lung trauma is one of the largest complications during mechanical ventilation and can be induced through three mechanisms: volutrauma (Carney et al., 2015; McMaster et al., 2014; Melis et al., 2014), atelectrauma (Carney et al., 2015; Melis et al., 2014; Güldner et al., 2016) or biotrauma (Carney et al., 2015; Melis et al., 2014; Güldner et al., 2016). With volutrauma, the alveoli are overfilled with a large volume, potentially in combination with a large pressure (Carney et al., 2005; Melis et al., 2014; Ionnindis et al., 2015; Güldner et al., 2016). Atelectrauma arises through stress in the alveolar membranes when the alveoli collapse and re-open during the breathing cycle (Carney et al., 2005; Melis et al., 2014; Güldner et al., 2016). Positive end expiratory pressure (PEEP) can be applied during ventilation to stabilize the lung and prevent the collapse and re-opening of the alveoli (Güldner et al., 2016). This mode was not used in the present case because of the unstable cardiovascular status of the horse. Indeed, PEEP is known to have a negative influence on the cardiovascular system, with a decrease of the cardiac output (Robertson, 2002; Rowland, 2013). Biotrauma is a more secondary, chemically induced damage to the lungs, caused by the release of inflammatory products such as cytokines, which are released in response to mechanically induced trauma through inappropriate ventilation (Melis et al., 2014; Ionnindis et al., 2015). Melis et al. (2014) described the use of dexamethasone 0.5 mg kg<sup>-1</sup> intravenously in a dog with diaphragmatic hernia in an attempt to stabilize the membranes to reduce the inflammatory response caused by hypoxemia and to prevent lung trauma due to re-expansion of the lungs. Chao et al. (2012) reported the positive effect of dexamethasone in the prevention of the development of the inflammatory response caused by alveolar hypoxemia. The administration of dexamethasone could have been considered in case the horse was not euthanized.

Because PEEP cannot be applied safely in the presence of pronounced cardiovascular depression, 100 µg ipratropiumbromide was administered at the Y-piece of the breathing circuit in an attempt to improve the oxygenation. Bronchodilators such as salbutamol (β<sub>2</sub> receptor agonists) (Robertson, 2002) and ipratropiumbromide (antimuscarinic) are used to improve oxygenation in horses with chronic obstructive pulmonary disease (COPD) by causing bronchodilation (Robinson et al., 2001; Bayly et al., 2002). The bronchial muscle tone is mainly regulated by the autonomic

nervous system and in addition by  $\beta$ -adrenoreceptors (Beeh et al., 2002). Ipratropium bromide causes dose-dependent bronchodilation in humans (Beeh et al., 2002). Reductions of the total pulmonary resistance and of the maximum change in intrapleural pressure, and an increase in the dynamic lung compliance, have been shown after the use of anticholinergics such as atropine, glycopyrrolate or ipratropium bromide (Bayly et al., 2002). To the authors' knowledge the effect of ipratropium bromide has not yet been investigated in anesthetized, hypoxemic horses. Salbutamol however has been investigated by Robertson et al. (2002). Eighty-one hypoxemic anesthetized horses were monitored to compare the arterial pH and blood gas values, heart rate and mean arterial pressure before and after treatment with salbutamol aerosol ( $2 \mu\text{g kg}^{-1}$ ). In this study, an improvement of arterial oxygenation was noticed twenty minutes after treatment with salbutamol aerosol. Unfortunately, no control group was included in this study, making it difficult to draw clear conclusions. In the present case, a limited increase in arterial oxygenation was seen after the administration of ipratropium bromide.

However, as long as the abdominal organs remain in the thoracic cavity and the negative intrathoracic pressure is not restored, the inflation of the lungs is inadequate and hypoventilation will follow (Kelmer et al., 2008). In this case, the surgeons failed to reduce the abdominal organs out of the thorax. Some authors have described the use of a reverse Trendelenburg position ( $30^\circ$ , hind quarter down) to improve visualization of the diaphragm and to facilitate reduction of the abdominal organs (Kelmer et al., 2008; McMaster 2014; Melis et al., 2014). It could additionally be hypothesized that this position would improve respiration by reducing the pressure of the intra-abdominal organs on the lungs. This position was not applied in this case, because the position may reduce venous return, affecting arterial blood pressure, which would not have been optimal in this patient. In horses undergoing elective surgery in a mild reverse Trendelenburg position, more dobutamine is indeed required to maintain arterial pressure than in horses on a horizontal table (Schauvliege et al., 2015). Besides a sufficient  $\text{PaO}_2$ , a good blood pressure and cardiac output are fundamental for sufficient perfusion and oxygenation of the tissues (Robertson, 2002; Rowland, 2013).

The second major concern of the anesthesiologist is to maintain an adequate blood pressure during anesthesia. Decreased perfusion and oxygenation may contribute to damage to the liver and muscles, resulting in post-anesthetic myositis (Robertson, 2002; Rowland, 2013). Because of a compensatory increase of the cardiac output, the oxygen transport can usually be maintained under anesthesia despite reductions in the arterial oxygen content, but this becomes difficult in patients with a diaphragmatic hernia, which are already cardiovascularly compromised (Clutton et al., 1992; Hassel, 2007; Maish, 2010). Indeed, venous re-

turn is decreased in these horses due to compression of the different vessels by the displaced abdominal organs. In addition, during a normal inspiration, blood is drawn to the heart because of the negative intrathoracic pressure, but this mechanism is disturbed in case of a diaphragmatic hernia (Clutton et al., 1992).

In the present case, hypotension ( $\text{MAP} < 60 \text{ mmHg}$ ) was indeed noted [ $80/50$  ( $65$ )  $\text{mmHg}$  decreasing to  $65/40$  ( $45$ )  $\text{mmHg}$ ] (Figure 1). Hypotension can be counteracted using fluid therapy, positive inotropic agents and vasopressors as well as reducing the dose of the volatile anesthetic required. The latter can cause hypotension mainly through vasodilatation and a negative inotropic effect (Doherty and Valverde, 2006; Taylor and Clarke, 2007, Rowland, 2013). Fluid therapy can be performed with crystalloids or colloids, which were both used in this case to improve the blood pressure through two catheters in the jugular veins. Because crystalloids diffuse to the interstitial space, large quantities are needed to increase the plasma volume significantly (Doherty and Valverde, 2006). Colloids are more effective to correct hypotension due to hypovolemia. Because these fluids consist of large molecules, they are better retained in circulation and the intravascular volume rises more quickly. Small amounts of colloids are often already quite effective ( $5 \text{ mL kg}^{-1}$ ) (Doherty and Valverde, 2006; Rowland, 2013). In this case,  $2.5 \text{ L}$  of colloids I.V. were quickly administered. In case of severe hypovolemia, hypertonic fluids can be considered, as they quickly increase the intravascular volume (Rowland, 2013). This type of fluid therapy can be given quite quickly and small amounts are effective (Doherty and Valverde, 2006). This therapy draws fluid from the intracellular and interstitial space to the blood plasma, causing further dehydration and electrolyte disbalances. Hypertonic solutions are therefore best used in combination with crystalloids (Rowland, 2013). Nevertheless, administration of hypertonic saline during anesthesia is not advised, since it may result in bradycardia and hypotension (Rowland, 2013).

In addition to fluid therapy, dobutamine, an inotropic  $\beta_1$ -agonist, was administered as a constant rate infusion. In case of severe hypovolemia, dobutamine may cause tachycardia (Boesch, 2013; Rowland, 2013), as in the present case. However, the persisted tachycardia could also partly have been the result of the light plane of anesthesia, pain, toxemia (Clarke et al., 2014) or hypoxemia (Boesch, 2013). Phenylephrine, a short-acting vasopressor  $\alpha_1$ -agonist, can be added as bolus or CRI to increase blood pressure by causing vasoconstriction without affecting cardiac output (Rowland, 2013; Southwood, 2013). In this case, a bolus of phenylephrine ( $2 \mu\text{g kg}^{-1}$ ) was administered twice during anesthesia. After the second bolus, arterial blood pressure could be maintained above  $65\text{-}70 \text{ mmHg}$  using continued crystalloid fluid therapy and administering of dobutamine by CRI until euthanasia was performed. The volatile anesthetic

isoflurane was used at the lowest possible end tidal concentration, because of its vasodilating and negative inotropic properties (Taylor and Clarke, 2007). To reduce the isoflurane requirements, a constant rate infusion of lidocaine was provided (Enderle et al., 2008). The patient nevertheless developed nystagmus twice, and an increase in heart rate was noted during anesthesia. Therefore, a bolus of ketamine was administered I.V. each time (150 mg and 100 mg, respectively). Alternatively, a constant rate infusion of ketamine could have been considered to further decrease the inhalation agents requirements (Matthews, 2004; Canola et al., 2015) and for its analgesic properties (Boesch, 2013), but it was not necessary in this case due to euthanasia of the patient (Matthews, 2004; Canola et al., 2015).

## CONCLUSIONS

Optimizing the anesthesia of a patient with a diaphragmatic hernia is quite a challenge for the anesthesiologist. In these cases, the respiratory and cardiovascular systems are compromised and require extra attention during anesthesia. As long as the abdominal organs are not reduced and compress the lungs, adapted ventilation is necessary to maintain adequate ventilation and oxygenation without causing further damage to the lungs. A low volume positive pressure ventilation with a high respiratory rate is preferably used. Support of the cardiovascular system is also an important issue to focus on during anesthesia and can be performed in different ways.

## REFERENCES

- Bayly W.M., Duvivier D.H., Votion D., Vandenput S., Art T., Lekeux P. (2002). Effects of inhaled ipratropium bromide on breathing mechanics and gas exchange in exercising horses with chronic obstructive pulmonary disease. *Equine Veterinary Journal*, 34(1), 36-43.
- Beeh K.M., Welte T., Buhl R. (2002). Anticholinergics in the treatment of chronic obstructive pulmonary disease. *Respiration* 69(4), 372-379.
- Boesch J.M. (2013). Anaesthesia for the horse with colic. *Veterinary Clinics of North America: Equine Practice* 29(1), 193-214.
- Canola P.A., Valadao C.A.A., Borges J.H.S., Canola J.C. (2015). Evaluation of cardiovascular function during S(+)-ketamine constant rate infusion in dorsally recumbent halothane-anesthetized horses, *Journal of Equine Veterinary Science*, 35, 41-48.
- Carney D., Dirocco J., Nieman G. (2005). Dynamic alveolar mechanics and ventilator-induced lung injury. *Critical Care Medicine* 33, 122-128.
- Chao J., Viets Z., Donham P. (2012). Dexamethasone blocks the systemic inflammation of alveolar hypoxia at several sites in the inflammatory cascade, *American Journal of Physiology: Heart and Circulatory Physiology* 303(2), 177-168.
- Clarke K.W., Trim C.M., Hall L.W. (2014). Anaesthesia of the horse. In: *Veterinary Anaesthesia*. Eleventh edition, Saunders Elsevier, London (UK), 245-311.
- Clarke K.W., Trim C.M., Hall L.W. (2014). Anaesthesia for intrathoracic procedures. In: *Veterinary Anaesthesia*. Eleventh edition, Saunders Elsevier, London (UK), 599-609.
- Clutton R.E., Boyd C., Richards D.L.S., Welker F.W., Moderansky P. (1992). Anesthetic problems caused by a diaphragmatic hernia in the horse: a review of four cases, *Equine Veterinary Journal* 24(11), 30-33.
- Clutton R.E. (2010) Opioid analgesia in horses. *Veterinary Clinics of North America: Equine Practice* 26(3), 493-514.
- Cook V.L., Meyer C.T., Campbell N.B., Bliklager A.T. (2009). Effect of firocoxib or flunixin meglumine on recovery of ischemic-injured equine jejunum, *American Journal of Veterinary Research* 70(8), 992-1000.
- Enderle A.K., Levionnois O.L., Kuhn M., Schatzmann U. (2008). Clinical evaluation of ketamine and lidocaine intravenous infusions to reduce isoflurane requirements in horses under general anesthesia. *Veterinary Anaesthesia and Analgesia*, 35(4), 297-305.
- Güldner A., Braune A., Ball L., Silva P.L., Samary C., In-sorsi A., Huhle R., Rentzsch I., Becker C., Oehme L., Andreeff M., Vidal Melo M.F., Winkler T., Pelosi P., Rocco P.R.M., Kotzerke J., Gama de Abreu M. (2016). Comparative effect of volutrauma and atelectrauma on lung inflammation in experimental acute respiratory distress syndrome *Critical Care Medicine* 44(9), 854-865.
- Hart S.K., Brown MS, Brown J. (2009). Diaphragmatic hernia in 44 horses (1989-2006), *Journal of Veterinary Emergency and Critical Care* 19(4), 357-362.
- Hassel D.M. (2007) Thoracic trauma in horses, *Veterinary Clinics: Equine Practice* 23 (1), 67-80.
- Ionnidis G., Lazardis G., Baka S., Mpoukovinas I., Karavasilis V., Lampaki S., Kioumis I., Pitsiou G., Papaiwannou A., Karavergou A., Katskigiannis N., Sarika E., Tsakitidis K., Korantzis I., Zarogoulidis K., Zarogoulidis P. (2015). Review article: Barotrauma and pneumothorax, *Journal of Thoracic Disease* 7, 38-43.
- Kelmer G., Kramer J., Wilson D.A. (2008). Diaphragmatic hernia: etiology, clinical presentation and diagnosis, *Compendium Equine*. January/February, 28-36.
- Kelmer G., Kramer J., Wilson D.A. (2008) Diaphragmatic hernia: treatment, complications and prognosis. *Compendium Equine*. January/February, 37-46.
- Kerr C.L., McDonnell W.N. (2009). Oxygen supplementation and ventilation support, In: Hubbell J.A.E., Muir W.W. (editors). *Equine Anaesthesia: Monitoring and Emergency Therapy*. Second edition, Elsevier Health Sciences, London (UK), 332-352.
- Kummer M.R. and Stick J.A. (2012). Abdominal hernia's, In: Auer J.A. and Stick J.A. (editors). *Auer Equine Surgery*. Fourth edition, Elsevier Saunders, Missouri (USA), 512-513.
- Maish M.S. (2010). The diaphragm. *Surgical Clinics of North America* 90(5), 955-968.
- Marshall J.F., Bliklager A.T. (2011). The effect of nonsteroidal anti-inflammatory drugs on the equine intestine, *Equine Veterinary Journal* 43(39), 140-144.
- Matthews N.S., Fielding C.L., Swinebroad E. (2004). How to use ketamine constant rate infusion in horses for analgesia, *IVIS. 50th Annual Convention of the American Association of Equine Practitioners*. Denver, Colorado.

- McMaster M., Spirito M., Munsterman A. (2014). Surgical repair of diaphragmatic tear in a thoroughbred broodmare. *Journal of Equine Veterinary Science* 34 (1-2), 1333-1337.
- Melis S.M., De Rooster H., Waelbers T., Polis I. (2014). Anaesthesia case of the month, *Journal of the American Veterinary Medical Association* 245, 1230-1234.
- Moens Y. (2013). Mechanical ventilation and respiratory mechanics during equine anaesthesia. *Veterinary Clinics of North America: Equine Practice*, 29(1), 51-67.
- Muir W.W. (2010). NMDA receptor antagonists and pain: ketamine. *Veterinary Clinics of North America: Equine Practice* 26(3), 565-578.
- Robertson S.A., Bailey J.E. (2002) Aerosolized salbutamol (albuterol) improves PaO<sub>2</sub> in hypoxaemic anaesthetized horses – a prospective clinical trial in 81 horses. *Veterinary Anaesthesia and Analgesia* 29, 212-218.
- Robinson N.E., Derksen F.J., Jackson C.A., Peroni D., Gerber V. (2001). Satellite Article: Management of heaves, *Equine Veterinary Education* 13(5), 247-259.
- Röcken M., Mosel G., Barske K., Witte T.S. (2013). Thoracoscopic diaphragmatic hernia repair in a warmblood mare. *Veterinary Surgery* 42, 591-594.
- Rowland S. (2013). Blood pressure management in equine anaesthesia, *Veterinary technician*, E1-E6.
- Santschi E.M., Juzwiak J.S., Moll H.D., Slone D.E. (1997). Diaphragmatic hernia repair in three young horses. *Veterinary Surgery* 26, 242-245.
- Schauvliege S., Van Dyck J.J., Duchateau L., Rodrigo-Mocholi D., Cerasoli I., Binetti A., Van Hende D., Neumeyer A., Gasthuys F. (2015). Cardiorespiratory effects of mild reverse Trendelenburg position in horses. In: *Proceedings World Congress of Veterinary Anaesthesia 2015*. Kyoto, Japan.
- Sprayberry K.A. and Barret E.J. (2015) Thoracic trauma in horses, *Veterinary Clinics of North America: Equine practice*, 31(1), 199-219.
- Taylor P.M. (1998). Effects of hypoxaemia on endocrine and metabolic responses to anaesthesia in ponies. *Research in Veterinary Science*, 66, 39-44.
- Taylor P.M., Clarke K.W. (2007). Inhalation anaesthesia, In: Taylor P.M., Clarke K.W. (editors). *Handbook of Equine Anaesthesia*. Second edition, Saunders Elsevier, Philadelphia (USA), 54-84.
- Taylor P.M., Clarke K.W. (2007). Anesthetic problems, In: Taylor P.M., Clarke K.W. (editors). *Handbook of Equine Anaesthesia*. Second edition, Saunders Elsevier, Philadelphia (USA), 123-175.
- Taylor P.M., Clarke K.W. (2007). Anaesthesia in special situations, In: Taylor P.M., Clarke K.W. (editors). *Handbook of Equine Anaesthesia*. second edition, Saunders Elsevier, Philadelphia (USA), 176-207.
- Valverde A. (2010). Alpha-2 agonists as pain therapy in horses, *Veterinary Clinics of North America: Equine Practice* 26(3), 515-532.

Uit het verleden

### VLOEKEN BIJ HET VEE DRIJVEN ALS OORZAAK VAN DE ‘PLAGEN DER BEESTEN’

*‘De plagen der beesten zijn dikwijls de gevolgen van de godslasteringen, vloeken en verwenschingen der meesters en dienstboden. Wij moeten dit doen, zeggen goddeloze landlieden, om de beesten voort te stuwen! Wat een ijdele verschooning. Het zijn de godslasteringen, de vloeken, de verwenschingen niet die deze beesten zullen doen voortgaan. Andere woorden zullen hetzelfde uitwerksel hebben. Waarom dan goddeloze en heiligschennende woorden gebruikt, die den Heiligen Naam des Heeren lasteren, de plagen over uwe huizen trekken en u plichtig maken aan het helsche vuur, waar gij voor eeuwig met den duivel wiens taal gij spreekt, zult liggen te branden. Neemt dus nooit die gruwelijke gewoonte aan.’*

Uit: Caytan, L.A.. *De Godvruchtige Landman*. Eerste druk 1786. Het fragment werd overgenomen uit de ‘Nieuwe uitgaaf, verbeterd volgens de noodwendigheden van onzen tijd’, uitgegeven door Beyaert, Brugge, 1895, p. 247.

## Persisterende ductus arteriosus en pulmonalisstenose bij een labrador-retriever

### *Patent ductus arteriosus and pulmonic stenosis in a Labrador retriever*

<sup>1</sup>S. Vester, <sup>1</sup>S. Pil, <sup>1</sup>V. Liekens, <sup>1</sup>B. Van Goethem, <sup>2</sup>A. Binetti, <sup>3</sup>J. Saunders, <sup>1</sup>P. Smets

<sup>1</sup>Vakgroep Kleine Huisdieren

<sup>2</sup>Vakgroep Heelkunde en Anesthesie van de Huisdieren,

<sup>3</sup>Vakgroep Medische Beeldvorming van de Huisdieren en Orthopedie van de Kleine Huisdieren  
Faculteit Diergeneeskunde, Universiteit Gent, Salisburylaan 133, B-9820 Merelbeke

## SAMENVATTING

Een drie maanden oude, vrouwelijke, intacte labrador-retriever werd doorverwezen wegens een vermoedelijk congenitaal hartprobleem. Klinische symptomen waren niet aanwezig, maar op het lichamelijk onderzoek werd een luide, continue hartruis met fremitus opgemerkt (graad 5 op 6) ter hoogte van de linkerhartbasis. Door middel van echocardiografie werd de diagnose van persisterende ductus arteriosus (PDA) en pulmonalisstenose (PS) gesteld. Anderhalve maand na de initiële presentatie werd de PDA chirurgisch gesloten. De PS werd medicamenteus behandeld met de  $\beta$ -blokker atenolol en werd verder opgevolgd om de respons op deze therapie en de eventuele noodzaak van een ballonvalvuloplastie te evalueren. Deze casus toont aan dat een kwalitatief en volledig echocardiografisch onderzoek steeds noodzakelijk is bij een jong dier met een hartruis. Ook wanneer de oorzaak van de hartruis snel geïdentificeerd kan worden, in het voorliggende geval persisterende ductus arteriosus, moet er gecontroleerd worden op eventuele bijkomende afwijkingen, zoals hier pulmonalisstenose.

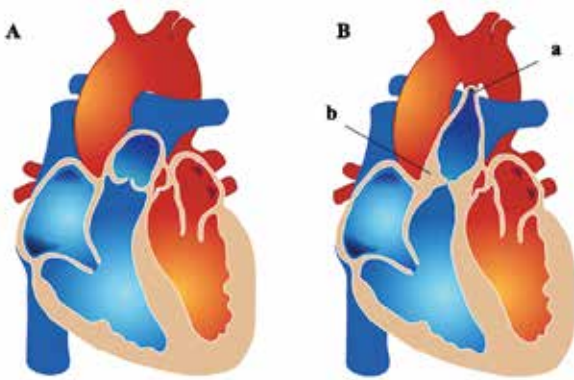
## ABSTRACT

A three-month-old, female, entire, Labrador retriever was presented after being referred because of a suspected congenital heart disorder. The dog did not show any symptoms, but on clinical examination, there was a loud continuous heart murmur with a thrill present (grade 5 out of 6), located at the left heart base. Echocardiographic examination revealed the presence of a patent ductus arteriosus (PDA) and pulmonic stenosis (PS). One and a half month after initial presentation, the PDA was surgically closed. The PS was treated with the  $\beta$ -blocker atenolol and followed up to evaluate the response to therapy and the potential need for a balloon valvuloplasty. This case demonstrates the necessity of a qualitative and complete echocardiographic evaluation in young dogs with a heart murmur. Even if the cause of the heart murmur can easily be identified, in the present case patent ductus arteriosus, it is important to screen for additional abnormalities, as in this case pulmonic stenosis.

## INLEIDING

Persisterende ductus arteriosus (PDA) en pulmonalisstenose (PS) behoren beide tot de top drie van meest voorkomende congenitale cardiovasculaire aandoeningen bij de hond (Schrope, 2015). Toch wordt het simultane voorkomen van beide aandoeningen weinig beschreven in de literatuur (Patterson et al., 1968; Johnson et al., 2004; Johnson en Martin, 2004; Oliveira et al., 2011).

Persisterende ductus arteriosus ontstaat wanneer de embryonale ductus arteriosus niet sluit binnen één week na de geboorte (Patterson et al., 1971). Hierdoor blijft er een vasculaire shunt aanwezig tussen de arteria pulmonalis en de aorta, wat grote gevolgen heeft voor de druk ter hoogte van de longbloedvaten en leidt tot volumeoverbelasting van het linkerhart (Buchanan, 2001) (Figuur 1). Pulmonalisstenose is een vernauwing net proximaal (supravalvulair) ter hoogte van (valvulair) of juist distaal (subvalvulair) van de pul-



**Figuur 1A. Normaal hart. B. Hart met (a) een persistente ductus arteriosus en (b) valvulaire pulmonalisstenose.**

monalisklep (Kittleson en Kienle, 1998) (Figuur 1). Deze stenose kan het gevolg zijn van dysplasie en partiële fusie van de pulmonalisklepbladen, waarbij deze variabel verdikt zijn, de annulus van de pulmonalisklep normaal breed is en er post-stenotische dilatatie aanwezig is van de truncus pulmonalis (type A). In sommige gevallen is er echter eerder sprake van variabel verdikte dysplastische klepbladen samen met hypoplasie van de pulmonalisklep annulus, zonder post-stenotische dilatatie (type B). Gemengde types (tussen A en B) worden bij de hond ook regelmatig gezien (Patterson et al., 1981; Bussadori et al., 2001). In tegenstelling tot PDA leidt PS tot concentrische hypertrofie van het rechterhart (Kittleson en Kienle, 1998).

In verschillende studies werd onderzoek gedaan naar de genetische achtergrond en de erfelijkheid van deze aandoeningen bij de hond. Uit proefkruisingen is gebleken dat het voor beide afwijkingen om een multifactoriële aandoening gaat, waarbij zowel het milieu als de genetische basis invloed heeft op het voorkomen ervan. Over de exacte genen die betrokken zouden zijn, is echter tot op heden nog weinig bekend (Patterson et al., 1971; Patterson et al., 1981). Daarnaast is er geslachtsprevalentie, waarbij PDA voornamelijk bij vrouwelijke honden voorkomt (Lamy et al., 1957; Buchanan, 2001; Van Israël et al., 2002), en PS eerder bij mannelijke honden wordt gezien (Malik et al., 1988; Tidholm, 1997; Bussadori et al., 2001; Oliveira et al., 2011; Schrope, 2015).

De behandeling van PDA bestaat uit het sluiten van de vasculaire shunt, wat door middel van chirurgische ligatie of door interventionele katheterocclusie kan gebeuren (Kittleson en Kienle, 1998). Bij aanwezigheid van PS wordt, afhankelijk van de ernst van de stenose, gekozen voor een medicamenteuze therapie met een  $\beta$ -blokker of interventionele ballonvalvuloplastie om zo de regio van de pulmonalisklep te verwijden (Bussadori et al., 2001; Johnson et al., 2004; Johnson en Martin, 2004). De prognose van de interventionele behandeling van PS varieert van goed tot gereserveerd en is minder gunstig wanneer gelijktijdig andere hartafwijkingen aanwezig zijn (Johnson en

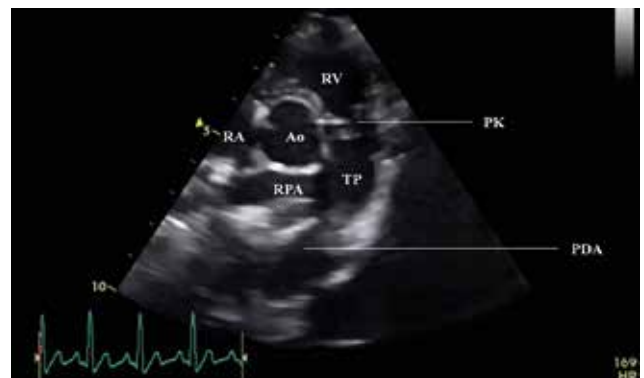Martin, 2004). De prognose van het sluiten van PDA is daarentegen uitstekend (Buchanan, 2001).

## CASUSBESCHRIJVING

Een drie maanden oude, vrouwelijke, intacte, Labrador-retriever van negen kilogram werd doorverwezen omwille van een hartruis, die op zes weken leeftijd werd vastgesteld. Een nestgenoot werd reeds gediagnosticeerd met tricuspidalisinsufficiëntie (vermoedelijk ten gevolge van tricuspidalisdysplasie). Deze vertoonde symptomen van rechterhartfalen en werd geëuthanaseerd. De hond in de huidige casus had echter geen gezondheidsklachten en vertoonde normaal puppygedrag. Benauwdheid en syncopes kwamen volgens de eigenaar nooit voor.

Op het lichamelijk onderzoek was de hond alert, de ademhalingsfrequentie was 48 ademhalingen per minuut, de hartfrequentie 80 slagen per minuut, de kleur van de slijmvliezen was roze en de capillaire vullingstijd was minder dan 2 seconden. De "body condition score" werd geschat op 5 op 9 (Freeman et al., 2011). De perifere pols was egaal, regelmatig, symmetrisch en krachtig geslagen. Er was geen polsdeficit aanwezig. Ook was er geen venenpols zichtbaar en de undulatieproef was negatief. De ictus cordis was links palpabel en op auscultatie was er een continue hartruis hoorbaar met een fremitus, graad 5 op 6. Het punctum maximum bevond zich links ter hoogte van de hartbasis.

Om de oorzaak van de hartruis op te sporen, werd een echocardiografie uitgevoerd. De subjectieve bevindingen waren volumeoverbelasting van het linkerventrikel en matige concentrische hypertrofie van het rechterventrikel; daarbij waren het linker- en rechter-atrium normaal van grootte. Als verklaring voor de volumeoverbelasting van het linkerventrikel kon een PDA met een ostium van 4,2 mm in beeld worden gebracht (Figuur 2). Vervolgens werd als oorzaak van de hypertrofie van het rechterventrikel PS



**Figuur 2. Tweedimensionaal echocardiografisch beeld. Rechter parasternale dwarse doorsnede ter hoogte van de pulmonaalarterie waarop zowel PDA als een abnormaal verdikte pulmonalisklep (PK) zichtbaar zijn. RV: rechterventrikel, RA: rechteratrium, RPA: rechterpulmonaalarterie, TP: truncus pulmonalis en Ao: aorta.**

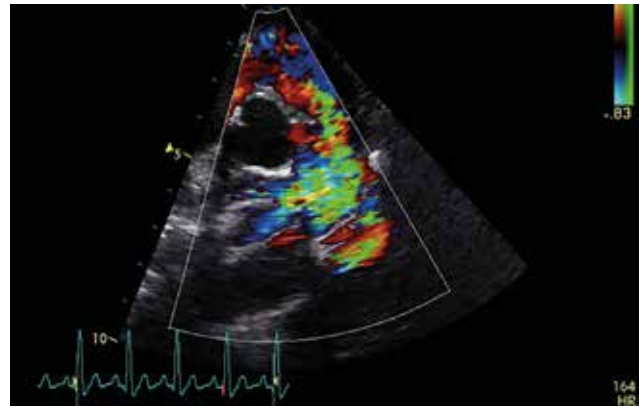


opgemerkt, waarbij de pulmonalisklep matig verdikt was met “systolic doming” (Bussadori et al., 2000) en abnormale opening (fusie) van de klepbladen (Figuur 2). Dopplerechografie toonde een fysiologische snelheid in de aorta en een turbulente flow in de arteria pulmonalis met een verhoogde snelheid (4,57 m/s ~ drukgradiënt van 84 mmHg), wat volgens Kittleson en Kienle (1998) dient te worden beschouwd als erge PS (>80 mmHg) (Figuur 3). Tweedimensionale en M-mode-metingen bevestigden de volumeoverbelasting en een mild verlaagde systolische functie van het linkerventrikel. De diagnose na het echocardiografisch onderzoek was dan ook de aanwezigheid van PDA in combinatie met erge valvulaire PS type A.

Op een leeftijd van vier maanden werd bij de hond een chirurgische ligatie van de PDA uitgevoerd. Op dat moment waren er evenmin gezondheidsklachten gerelateerd aan de hartafwijkingen die aanwezig waren. De hond kreeg bij opname reeds twee weken 2 mg/kg furosemide (Libeo, Ceva Santé Animale S.A./N.V., Brussel, België) tweemaal daags toegediend, ter preventie van het ontstaan van longoedeem gezien de ademhalingsfrequentie thuis in rust verhoogd was. Op het lichamelijk onderzoek waren de ademhalingsfrequentie en de hartfrequentie iets hoger dan bij het vorige bezoek, respectievelijk 60 en 140 per minuut. De lichaamstemperatuur bedroeg 39,3 °C. Verder werden er geen nieuwe abnormaliteiten opgemerkt.

Preoperatief werd het echocardiografisch onderzoek herhaald en tevens werd een elektrocardiogram (ECG) uitgevoerd, waarop meerdere ventriculaire premature complexen (VPC's) gezien werden. Op het echocardiografisch onderzoek werd dit maal ook turbulente flow gezien proximaal van de pulmonalisklep, wat deed vermoeden dat er naast valvulaire PS, ook een subvalvulaire component aanwezig was. Daarnaast werd er een iets hogere snelheid ter hoogte van de arteria pulmonalis gemeten (4,79 m/s ~ drukgradiënt van 92 mmHg). De overige bevindingen kwamen overeen met deze van het eerder uitgevoerde echocardiografisch onderzoek.

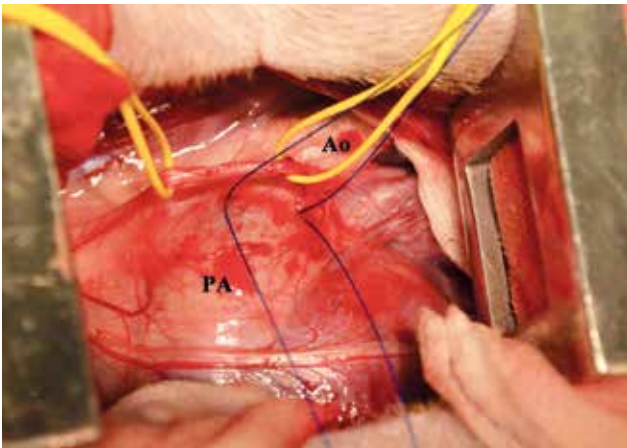
Ter voorbereiding van de anesthesie werd een perifere veneuze katheter (Jelco IntuitIV Safety Catheter™, Jelco®, Wheeling, Verenigde Staten) van 22 gauge geplaatst in de linker vena cephalica en als premedicatie werd 0,2 mg/kg methadon (Comfortan, Dechra Veterinary Products, Northwich, Verenigd Koninkrijk) intraveneus (IV) toegediend. Gedurende vijf minuten werd de hond gepreoxigeneerd met 2 L/min 100% zuurstof via een gezichtsmasker en vervolgens werd de anesthesie geïnduceerd met 4 mg/kg propofol (Propovet Multidose, Equphar N.V./S.A., Oostkamp, België) IV. Onmiddellijk daarna werd geïntubeerd met een 7 mm-interne diameter gecuffte endotracheale tube (Curity™ Tracheal Tube, Kendall, Verenigde Staten). De anesthesie werd verder onderhouden met isofluraan (Isoflo, Aesica Queensborough Limited, Kent, Engeland) verdampt in 100% zuurstof met behulp van een “circle rebreathing system”-anesthesie-



**Figuur 3. Kleurendopplerechocardiografisch beeld. Rechter parasternale dwarse doorsnede ter hoogte van de pulmonale arterie waarop de turbulentie, veroorzaakt door zowel PDA als PS, zichtbaar is (groene kleur).**

toestel (Cicero, Dräger Medical, Lubbeck, Duitsland). De monitoring van de patiënt bestond uit pulsoxymetrie, elektrocardiografie, capnografie, invasieve bloeddrukmeting en oesofagale temperatuurmeting. Om analgesie te bekomen, werd een CRI van fentanyl (Fentadon, Dechra Veterinary Products, Northwich, Verenigd Koninkrijk) opgestart aan een snelheid van 5 µg/kg/uur, na eerst een ladingsdosis te hebben toegediend van 2 µg/kg. Eenmalig werden er 20 mg/kg cefalosporines (Cefazoline, Sandoz GmbH., Kundl, Oostenrijk) en 4 mg/kg carprofen (Rimadyl, Zoetis S.A., Louvain-la-Neuve, België) IV toegediend. Voor de start van de chirurgie werd de patiënt op gecontroleerde ventilatie geplaatst met een tidaal volume van 10 ml/kg en een piek inspiratoire druk tussen 11 en 16 mmHg. De ademhalingsfrequentie tijdens de ingreep was 15 tot 17 ademhalingen per minuut en de eind tidaal CO<sub>2</sub> bevond zich tussen 49 en 54 mmHg. Tijdens de anesthesie werden er enkele geïsoleerde VPC's opgemerkt; hier werd geen bijkomende medicatie voor opgestart.

Na het scheren, reinigen en de desinfectie van het operatieveld werd aan de linkerkant een intercostale block uitgevoerd ter hoogte van de derde tot en met de zevende intercostale ruimte met behulp van 4 mg/kg lidocaïne (Xylocaïne® 2%, AstraZeneca, Cambridge, Verenigd Koninkrijk). De thorax werd geopend in de linker vierde intercostale ruimte. Na het plaatsen van een finochietto-ribspreider werd het voorste deel van de linker craniale longkwab atelectatisch gemaakt en naar achteren geklapt. Inspectie van de bloedvaten en het hart toonde dilatatie van zowel de aortaboog (voor de ductus) als de arteria pulmonalis. De ductus werd gelokaliseerd, zorgvuldig vrijgeprepareerd en dubbel afgebonden met 2/0 polydioxanone (PSDII, Ethicon, Verenigde Staten) (Figuur 4). Op dit moment verplaatste het punt van maximale fremitus zich van de ductus naar de arteria pulmonalis. De long werd weer in zijn anatomische positie gebracht en de thorax werd gesloten door enkelvoudige circumcostale hech-

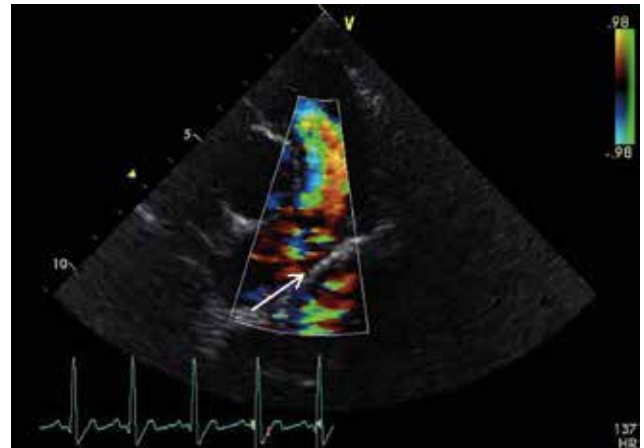


**Figuur 4.** Intraoperatieve afbeelding waarbij het hart vanaf de linkerzijde benaderd wordt. Gele lijnen: rond N. vagus, dubbele ligaturen: rond PDA. Ao: gedilateerde aortaboog, PA: arteria pulmonalis.

tingen (2/0 polydioxanone (PSDII, Ethicon, Verenigde Staten)) en een doorlopende hechting op de intercostaal spier (4/0 polyglecaprone (Monocryl, Ethicon, Verenigde Staten)). De aanwezige lucht werd met een tijdelijke drain geëvacueerd. De overige spierlagen (M. serratus ventralis en M. latissimus dorsi) werden beide doorlopend gesloten met 3/0 polydioxanone (PSDII, Ethicon, Verenigde Staten) en de subcutis en huid elk doorlopend met 3/0 polyglecaprone (Monocryl, Ethicon, Verenigde Staten). De recovery van de patiënt verliep voorspoedig en zonder complicaties.

Na de operatie werd er opnieuw een cardiologisch onderzoek uitgevoerd, waarbij er op het ECG geen VPC's meer konden worden vastgesteld. Op de echocardiografische beelden was te zien dat de PDA gesloten was zonder resterende flow (Figuur 5). De overige subjectieve tweedimensionale bevindingen waren gelijk aan deze van het preoperatief echocardiografisch onderzoek. Hieruit werd geconcludeerd dat de PDA succesvol was gesloten, maar dat er nog steeds erge PS aanwezig was.

De hond werd één nacht ter observatie gehospitaliseerd met een onderhoudsinfuus (Vetivex Hartmann's Solution, Dechra Veterinary Products, Northwich, Verenigd Koninkrijk) en analgetische medicatie bestaande uit 0,2 mg/kg methadon (Comfortan, Dechra Veterinary Products, Northwich, Verenigd Koninkrijk) IV om de vier uur en 2 mg/kg carprofen (Rimadyl, Zoetis, België) per os (PO) tweemaal daags. Een dag later werd de hond ontslagen met de volgende pijnmedicatie: 5 mg/kg tramadolhydrochloride (Tramadol EG, Eurogenerics NV, België) PO driemaal daags gedurende drie dagen en 2 mg/kg cimecoxib (Cimalgex, Vétoquinol, Verenigd Koninkrijk) PO eenmaal daags gedurende zeven dagen. Vóór de PS werd een therapie opgestart met atenolol (Atenolol, Sandoz B.V., Duitsland) PO via een opbouwend schema over vijf weken (tussen de 1 en 2 mg/kg/dag, steeds aan te passen volgens de groei). De eigenaar werd geadviseerd



**Figuur 5.** Kleurendopplerechocardiografisch beeld. Rechter parasternale dwarse doorsnede ter hoogte van de arteria pulmonalis waarop te zien is dat de PDA gesloten is (pijl), maar de turbulentie veroorzaakt door de PS nog steeds aanwezig en zichtbaar is (groene kleur).

contact op te nemen indien de hond lethargisch zou worden of andere symptomen zou vertonen, zoals spanningsintolerantie, hoesten of syncopes.

Op de controleafspraak acht weken later waren er nog steeds geen klachten aanwezig gerelateerd aan een verminderde hartfunctie en was de hond actief en speels. Op klinisch onderzoek werden er, behalve een systolische hartruis van graad 4 op 6, geen afwijkingen gevonden. Er werd opnieuw echocardiografisch onderzoek uitgevoerd, waarbij geen duidelijke verschillen konden worden opgemerkt in vergelijking met de postoperatieve beelden. De drukgradiënt ter hoogte van de pulmonalisklep was zeer mild gedaald (van 92 mmHg naar 88 mmHg), maar het ging hierbij om een klinisch niet relevant verschil. De huidige dosis van 1 mg/kg/dag atenolol (Atenolol, Sandoz B.V., Duitsland) werd via een opbouwend schema over vier weken verhoogd naar 2 mg/kg/dag.

Zeven maanden na de operatie werd de PS nog verder opgevolgd. In eerste instantie werd atenolol opgestart om de drukgradiënt ter hoogte van de pulmonalisklep te verlagen. Indien dit later niet voldoende zou blijken, i.e. het optreden van klinische symptomen, progressief ergere remodelering van het rechterhart of het optreden van significante tricuspidalisinsufficiëntie, moet behandeling door middel van ballonvalvuloplastie overwogen worden.

## DISCUSSIE

PDA en PS zijn beide veel voorkomende congenitale hartafwijkingen (Schrope, 2015). Een combinatie van beide aandoeningen komt echter zeer weinig voor.

Typisch voor PDA is een luide continue hartruis, zoals aanwezig bij de hond van de beschreven casus (Stephenson, 2012). Bij puppy's kan, tot een leeftijd van enkele maanden, een fysiologische hartruis

aanwezig zijn, maar het gaat hierbij echter vrijwel steeds om een mild systolische hartruis (graad 1 of 2, sporadisch graad 3) (Côté et al., 2015). Andere differentiaaldiagnosen voor een continue hartruis zijn een geruptureerde sinus van Valsalva, een arterioveneuze fistel in de thorax, een ventriculair septumdefect met aortaklepregurgitatie, aortastenose met aortaklepregurgitatie en PS met pulmonalisklepregurgitatie. De eerste twee afwijkingen zijn echter zeldzaam bij de hond en de laatste drie geven eerder twee losstaande ruizen tijdens zowel systole als diastole (Kittleson en Kienle, 1998). Waar zeker rekening mee gehouden dient te worden is dat de continue luide hartruis bij PDA (ook wel ‘machinery murmur’ genoemd) een hartruis van een bijkomend aanwezige afwijking kan maskeren. Echocardiografisch onderzoek is dus noodzakelijk om een juiste en volledige diagnose te kunnen stellen (Patterson, 1968; Kittleson en Kienle, 1998).

Uit een studie van Oliveira et al. (2011) blijkt dat meerdere congenitale hartafwijkingen vaak samen voorkomen, voornamelijk bij de aanwezigheid van PS. In combinatie met PS kwam aortastenose in de studie het meeste voor (11,6%), maar ook een ventrikelseptumdefect (5,2%) en tricuspidalisklepdysplasie (0,8%) werden gezien. Pulmonalisstenose in combinatie met PDA was bij 2,8% van de honden met een congenitale hartafwijking aanwezig. Daarnaast kunnen bij zowel PDA als PS bijkomende afwijkingen, zoals mitralisklepdysplasie en atriaal septumdefect, voorkomen (Johnson en Martin, 2004; Oliveira et al., 2011).

De prognose voor PDA en voor PS is erg verschillend. Beide aandoeningen kunnen, zoals bij de hond van de beschreven casus, symptomloos aanwezig zijn (Tidholm, 1997; Buchanan, 2001). Dit wordt voornamelijk gezien wanneer het om een hond vóór zijn eerste levensjaar gaat en het, in het geval van PS, een milde tot matige graad betreft (Johnson et al., 2004). Symptomen die bij PS op een latere leeftijd of bij een ergere graad kunnen optreden, zijn onder andere inspanningsintolerantie, syncopes of plotselinge sterfte (Johnson et al., 2004). Pulmonalisstenose bij de hond kan echter ook asymptomatisch blijven (Tidholm, 1997). Daarentegen geeft PDA op termijn vrijwel steeds symptomen, zoals inspanningsintolerantie, groeiachterstand of dyspnee ten gevolge van pulmonair oedeem (Buchanan, 2001). Om deze reden wordt behandeling van PDA altijd aangeraden.

In het voorliggende geval werd er gekozen voor chirurgische ligatie van de PDA. De prognose van het chirurgisch sluiten van PDA is zeer goed. Zelfs behoorlijke veranderingen ter hoogte van het hart, bijvoorbeeld linkeratriumdilatatie, kunnen volledig reversibel zijn. Wanneer enkel PDA aanwezig is, verdwijnt in de meeste gevallen de hartruis vrijwel onmiddellijk na het sluiten van de vasculaire shunt en het hart neemt na ongeveer drie maanden weer zijn normale volume aan (Buchanan, 2001).

Uit een studie van Francis et al. (2011) blijkt dat honden met PS en een drukgradiënt hoger dan 60 mmHg een verhoogde kans hebben op hartfalen (met 86% sensitiviteit en 72% specificiteit) en daarom baat zouden kunnen hebben bij een interventionele behandeling. De resultaten van deze studie dienen echter genuanceerd te worden en in de meeste gevallen wordt er rekening gehouden met meerdere criteria om al dan niet een ballonvalvuloplastie uit te voeren. Naast de ernst van de PS uitgedrukt volgens de drukgradiënt, wordt er rekening gehouden met de leeftijd van de hond, de aanwezigheid van klinische symptomen, de aanwezigheid van andere congenitale hartaandoeningen of van significante tricuspidalisklepin-sufficiëntie en uiteraard ook met de wensen van de eigenaar. In de beschreven casus werd besloten om de PS niet interventioneel te behandelen en verder op te volgen door middel van regelmatige echocardiografische controles. Zowel tijdens de eerste als tweede controleafspraak, respectievelijk twee en vijf maanden postoperatief, vertoonde de hond geen klinische symptomen en werden er geen significante echocardiografische veranderingen opgemerkt. De PS werd nog verder opgevolgd om de noodzaak van een eventuele ballonvalvuloplastie in te toekomst te evalueren.

In de literatuur bestaat er enige onduidelijkheid over het effect van  $\beta$ -blokkers bij de aanwezigheid van PS. Het verandert niets aan de stenose zelf, maar omdat het door de negatieve inotrope en chronotrope werking de zuurstofbehoefte van het hart vermindert en de hartfunctie ondersteunt, kan het worden toegepast om een patiënt langer symptomloos te houden (Kittleson en Kienle, 1998). Bij honden met PS werden nog geen overtuigende wetenschappelijke studies uitgevoerd waarin een overlevingsvoordeel werd aangetoond na behandeling met atenolol, maar omwille van de weinige nevenwerkingen en de potentiële positieve effecten werd de therapie met atenolol bij de hond van deze casus toch opgestart.

Deze casus geeft niet alleen meer inzicht in de bevindingen, behandelingsopties en gevolgen van de aanwezigheid van zowel PDA als PS bij de hond, maar benadrukt ook en voornamelijk het belang van een kwalitatief en volledig echocardiografisch onderzoek in geval van de aanwezigheid van een hartruis. Ook wanneer snel een verklaring wordt gevonden voor de aanwezige hartruis is het noodzakelijk om eventuele bijkomende hartafwijkingen uit te sluiten. In het voorliggende geval heeft de kennis van de aanwezigheid van PS de behandeling niet veranderd, maar de eigenaar kan op die manier correct worden ingelicht over de prognose en de hond kan goed worden opgevolgd om eventuele problemen in de toekomst voor te zijn.

## LITERATUUR

- Buchanan J.W. (2001). Patent ductus arteriosus morphology, pathogenesis, types and treatment. *Journal of Veterinary Cardiology* 3, 7-16.

- Bussadori C., Amberger C., Le Bobinnec G., Lombard C.W. (2000). Guidelines for the echocardiographic studies of suspected subaortic and pulmonic stenosis. *Journal of Veterinary Cardiology* 2, 15-22.
- Bussadori C., DeMadron E., Santilli R.A., Borgarelli M. (2001). Balloon valvuloplasty in 30 dogs with pulmonic stenosis: effect of valve morphology and annular size on initial and 1-year outcome. *Journal of Veterinary Internal Medicine* 15, 553-558.
- Côté E., Edwards N.J., Ettinger S.J., Fuentes V.L., MacDonald K.A., Scansen B.A., Sisson D.D., Abbott J.A. (2015). Management of incidentally detected heart murmurs in dogs and cats. *Journal of the American Veterinary Medical Association* 246, 1076-1088.
- Stephenson R.B. (2012). The heart as a pump. In: Cunningham J.G., Klein B.G. (editors). *Textbook of Veterinary Physiology*. Fourth edition, W.B. Saunders Company, St. Louis, p. 226-241.
- Francis A.J., Johnson M.J., Culshaw G.C., Corcoran B.M., Martin M.W., French A.T. (2011). Outcome in 55 dogs with pulmonic stenosis that did not undergo balloon valvuloplasty or surgery. *Journal of Small Animal Practice* 52, 282-288.
- Freeman L., Becvarova I., Cave N., MacKay C., Nguyen P., Rama B., Takashima B., Tiffin R., Beukelen van P., Yathiraj S. (2011). WSAVA nutritional assessment guidelines. *Journal of Feline Medicine and Surgery* 13, 516-525.
- Johnson M.S., Martin M., Edwards E., French A., Henley W. (2004). Pulmonic stenosis in dogs: balloon dilatation improves clinical outcome. *Journal of Veterinary Internal Medicine* 18, 656-662.
- Johnson M.S., Martin M. (2004). Results of balloon valvuloplasty in 40 dogs with pulmonic stenosis. *Journal of Small Animal Practice* 45, 148-153.
- Kittleson M.D., Kienle R.D. (1998). In: Kittleson M.D., Kienle R.D. (editors). *Small Animal Cardiovascular Medicine*. First edition, C.V. Mosby, St. Louis, p. 248-296.
- Lamy M., De Grouchy J., Schweisguth O. (1957). Genetic and non-genetic factors in the etiology of congenital heart disease: a study of 1188 cases. *The American Journal of Human Genetics* 9, 17-41.
- Malik R., Church D.B., Hunt G.B. (1988). Valvular pulmonic stenosis in bullmastiffs. *Journal of Small Animal Practice* 43, 288-292.
- Oliveira P., Domenech O., Silva J., Vannini S., Bussadori R., Bussadori C. (2011). Retrospective review of congenital heart disease in 976 dogs. *Journal of Veterinary Internal Medicine* 25, 477-483.
- Patterson D.F. (1968). Epidemiologic and genetic studies of congenital heart disease in the dog. *Circulation Research* 23, 171-202.
- Patterson D.F., Pyle R.L., Buchanan W., Trautvetter E., Abt D.A. (1971). Hereditary patent ductus arteriosus and its sequelae in dogs. *Circulation Research* 29, 1-13.
- Patterson D.F., Haskins M.E., Schnarr W.R. (1981). Hereditary dysplasia of the pulmonary valve in beagle dogs. *The American Journal of Cardiology* 47, 631-641.
- Schrope D.P. (2015). Prevalence of congenital heart disease in 76.301 mixed-breed dogs and 57.025 mixed-breed cats. *Journal of Veterinary Cardiology* 17, 192-202.
- Tidholm A. (1997). Retrospective study of congenital heart defects in 151 dogs. *Journal of Small Animal Practice* 38, 94-98.
- Van Israël N., Dukes-McEwan J., Corcoran B.M. (2002). Review of left-to-right shunting patent ductus arteriosus and short term outcome in 98 dogs. *Journal of Small Animal Practice* 43, 395-400.

## Een BVDV type 2a-besmetting op een melkveebedrijf in België

### *A bovine viral diarrhoea virus type 2a infection on a Belgian dairy farm*

<sup>1</sup>J. Maris, <sup>2</sup>J. Laureyns, <sup>2</sup>S. Sarrazin

<sup>1</sup>Boehringer-Ingelheim Belgium, Arianelaan 16, B-1200 Brussel

<sup>2</sup>Vakgroep Voortplanting, Verloskunde en Bedrijfsdiergeneeskunde, Faculteit Diergeneeskunde, Universiteit Gent, Salisburylaan 133, B-9820 Merelbeke

## SAMENVATTING

In dit artikel wordt het verloop van een bovine virale diarree virus (BVDV) type 2a-besmetting op een Belgisch melkveebedrijf beschreven. In een periode van veertien dagen stierven zeventien volwassen melkkoeien als gevolg van acuut optredende diarree en dehydratie. Van bij het begin van de uitbraak werd aan een infectie met het BVDV gedacht, maar dit vermoeden werd niet meteen door laboratoriumtesten bevestigd. Pas tijdens de vierendertig daaropvolgende maanden kon op verschillende tijdstippen BVDV type 2a worden geïdentificeerd.

## ABSTRACT

In this case report, the course of a bovine viral diarrhoea virus infection (BVDV) type 2 in a Belgian dairy herd is described. Within a period of fourteen days, seventeen adult dairy cows died of acute diarrhoea and dehydration. A BVDV infection was suspected from the beginning but this suspicion could not be confirmed by testing. Only during the next thirty-four months at different time points, BVDV type 2a could be identified.

## INLEIDING

Bovine virale diarree virussen (BVDV) worden onderverdeeld in twee genotypes (BVDV type 1 en type 2), die elk bestaan uit verschillende subtypes, die dan weer samengesteld zijn uit verschillende BVDV-stammen. Daarnaast bestaat er van elke stam van beide genotypes een niet-cytopathogeen (ncp) en een cytopathogeen (cp) biotype (Peterhans et al., 2010). Waar in Europa BVD type 1 overheersend voorkomt, is in de Verenigde Staten en Canada het voorkomen van beide types ongeveer gelijk (EDQM, Pestivirus contamination, Parijs, 2001). In België wordt vooral BVDV type 1 aangetoond (Couvreux et al., 2002), maar ook BVDV type 2-stammen werden reeds geïsoleerd (Letellier et al., 2010). In een preliminaire studie uitgevoerd door het referentielaboratorium Coda-Cerva (het huidige Sciensano) werd op honderd BVD-Ag-positieve bloedstalen (Bovine Viral Diarrhoea Virus Antigen Test Kit/Serum Plus, Idexx, Zwitserland) afkomstig van bedrijven verspreid over heel België, het virus getypeerd met een PCR (real-time PCR; in house test Coda-Cerva; Letellier en Kerkhofs, 2003). In dit onderzoek werd 4,42 % van de stalen getypeerd als BVDV type 2.

Hoewel ook BVDV type 1 zich klinisch kan manifesteren met onder meer erge bloedingsverschijnselen (Amaridis et al., 2004; Laureyns et al., 2011; Laureyns et al., 2013), worden BVDV-uitbraken met erge klinische verschijnselen, waaronder bloedingen ("hemorrhagic disease") vooral geassocieerd met BVDV type 2 (Pellerin et al., 1994; Blanchard et al., 2010; Doll et al., 2013). Anderzijds verlopen besmettingen met BVDV type 2, net als bij type 1, ook veelal mild tot subklinisch (Bolin en Grooms, 2004).

## CASUÏSTIEK

Op het melkveebedrijf waar de uitbraak plaats vond, waren bij het optreden van de eerste ziekteverschijnselen 179 dieren aanwezig en werden er ongeveer 100 koeien gemolken. De melkkoeien bleven het hele jaar door op stal, maar het jongvee maakte soms een korte weideperiode door. De melkveestal was een klassiek model met roostervloer en voldoende lig- en vreetplaatsen in verhouding tot het aantal runderen. Een afkalfbox bevond zich aanpalend aan de ruimte waar de melkkoeien verbleven en daarnaast werden de droogstaande koeien ondergebracht. In een andere

stal die zich op korte afstand van de melkveestal bevond, werden de kalveren en het jongvee gehuisvest volgens leeftijd. Op het vlak van bioveiligheid werden verscheidene voorzorgen genomen: bedrijfskledij en -laarzen waren aanwezig en direct contact met buurtbedrijven was onmogelijk; aangekochte dieren werden steeds via het aankoopprotocol van Dierengezondheid Vlaanderen (DGZ) onderzocht op BVDV via Ag ELISA (Bovine Viral Diarrhoea virus Antigen Test Kit/Serum Plus, Idexx, Zwitserland).

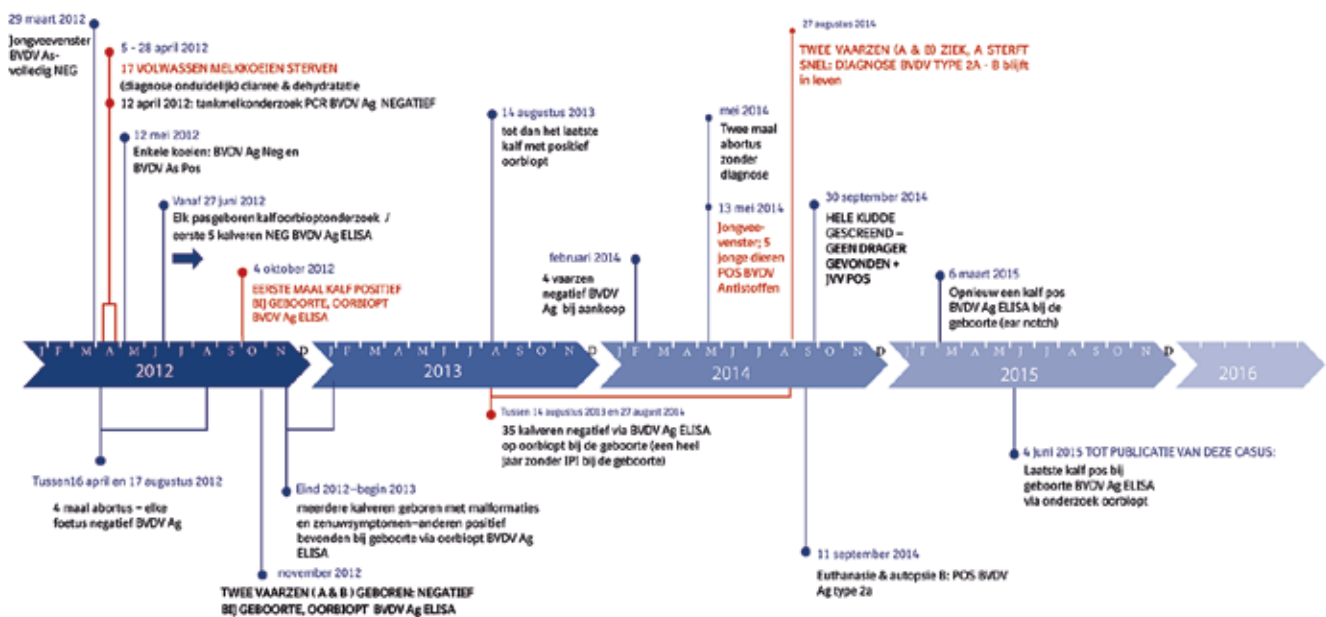
Een maand vóór het optreden van de eerste klinische symptomen had de bedrijfsdierenarts een jaarlijks serologisch BVDV-jongveevenster (SJV) genomen om de BVDV-status van het bedrijf te monitoren. Hiervoor werd van tien jonge dieren tussen zes en twaalf maanden oud een serumstaal onderzocht op BVDV-antistoffen (SERELISA BVD p80 Ab Mono Blocking, Synbiotics, Frankrijk) om zo een eventuele recente BVDV-circulatie op het bedrijf te detecteren.

In de loop van de maand april 2012 werd de bedrijfsdierenarts ontboden, omdat er over een periode van ruim drie weken negentien volwassen melkkoeien ziek waren geworden met een abrupte daling in de melkproductie als gevolg (van gemiddeld 26,5 L/koe/dag naar gemiddeld 16 L/koe/dag). De koeien hadden hoge koorts (boven 40°C) en erge, waterige diarree met soms een hemorragisch aspect. Getroffen dieren dehydrateerden snel en in een periode van enkele uren tot dagen ging de algemene conditie in die mate achteruit dat ze in decubitus gingen. Behandelingen met antibiotica, ontstekingsremmers en rehydraterende oplossingen gaven geen resultaat. Tussen 5 en 28 april 2012 stierven zeventien van de negentien koeien met bovenvermeld ziektebeeld binnen de vier dagen na aanvang van de klinische verschijnselen. Alle andere koeien van de kudde produceerden gedurende vier tot vijf dagen minder melk, hadden een verhoogde rectale temperatuur (tot 39,5 °C) en soms iets te slappe feces.

Ondanks het feit dat alle geanalyseerde bloedstalen van het genomen SJV seronegatief waren, werd er toch van bij de start van de problemen gedacht aan een BVDV-infectie. Omdat de beschreven verschijnselen zich eveneens bij een *Salmonella*-infectie kunnen voordoen, werd er bij enkele zieke koeien serologisch (Prionics PrioCHECK Salmonella Ab bovine, ELISA for in vitro detection of antibodies against Salmonella plasma and serum of Cattle, Zwitserland) en bacterieel mestonderzoek ter detectie van *Salmonella* uitgevoerd. De resultaten van deze onderzoeken waren negatief. Op 12 april 2012 werd er op tankmelk een PCR-onderzoek naar BVDV (BVD Ag PCR; Adiavet BVD REALTIME, Adiagene, Frankrijk) uitgevoerd en een antistoffentest voor *Salmonella* (Prionics PrioCHECK Salmonella Ab bovine, ELISA for in vitro detection of antibodies against Salmonella plasma and serum of Cattle, Zwitserland), beide met negatief resultaat. Een maand later werden enkele koeien bemonsterd voor bloedonderzoek naar antistoffen tegen

*Anaplasma phagocytophilum* (A. phagocytophilum Ac. in-house indirect immunofluorescence test, Laboratoire de développement et d'analyses zoopole Plouffrangan, Frankrijk), *Leptospira* Hardjo (PrioCHECK L. hardjo Ab, Prionics, Zwitserland), *Salmonella spp.* (Prionics PrioCHECK Salmonella Ab bovine, ELISA for in vitro detection of antibodies against Salmonella plasma and serum of Cattle, Zwitserland), schmallenbergvirus (ID Screen Schmallenberg virus Indirect Multi-species; ID vet, France), BVDV (SERELISA BVD p80 Ab Mono Blocking, Synbiotics, Frankrijk) en ook voor BVDV-antigeen (Bovine Viral Diarrhoea Virus Antigen Test Kit/Serum Plus, Idexx, Zwitserland). Alle resultaten waren negatief behalve bij enkele oudere koeien waarbij BVDV-antistoffen werden aangetroffen. Er werden geen gepaarde sera genomen om seroconversie aan te tonen. Vanaf 27 juni 2012 werd van elk pasgeboren kalf een oorbiopt genomen voor BVDV Ag ELISA (Bovine Viral Diarrhoea virus Antigen Test Kit/Serum Plus, Idexx, Zwitserland) onderzoek. De eerste vijf pasgeboren kalveren testten negatief. Op 4 oktober 2012 werd een eerste oor-biopt BVDV Ag positief bevonden. Vanaf die dag tot begin 2013 werden er zestien kalveren geboren die ofwel niet levensvatbaar waren of aan ernstige ataxie leden (Figuur 1). Afgaand op het voorheen al BVDV-positieve oorbiopt en om kosten te besparen, werd besloten om deze kalveren niet te testen en dadelijk te euthanaseren. Bij deze dieren werd er geen post-mortemonderzoek uitgevoerd. Kalveren zonder zichtbare afwijkingen bij de geboorte werden wel getest. Wanneer ze een positief resultaat vertoonden, werden ze onmiddellijk geëlimineerd. Tussen 16 april en 17 augustus 2012 aborteerden er vier koeien. Telkens werd het standaardabortusprotocol van DGZ uitgevoerd en daarbij waren de BVDV Ag ELISA-testen bij de foetus telkens negatief. Op 14 augustus 2013 werd een voorlopig laatste BVDV Ag positief-kalf gedetecteerd via een oorbiopt. Vanaf die dag tot 27 augustus 2014 werden er 35 pasgeboren kalveren getest via dezelfde procedure (oorbiopt, onderzocht met Ag-ELISA), met alle een negatief resultaat. In februari 2014 werden vier vaarzen aangekocht die bij aankoop alle negatief waren voor BVDV Ag. Twee koeien aborteerden in mei 2014, maar in beide gevallen kon het BVDV niet worden aangetoond in de vrucht (miltweefsel onderzocht met Ag-ELISA). Op 13 mei 2014 werd er opnieuw een SJV genomen. Van de vijf jonge dieren getest voor BVDV-antistoffen waren er toen drie positief.

Op 27 augustus 2014 verzocht de veehouder de bedrijfsdierenarts om twee vaarzen (vaars A en vaars B) van ongeveer 21 maanden oud te onderzoeken. Vaars A vertoonde hoge koorts, diarree en een zeer snelle verslechtering van de algemene toestand. Het dier stierf een dag later. Vaars B was volgens de veehouder altijd in groei achtergebleven ten opzichte van haar leeftijdsgenoten. Uit een bloedanalyse (BVDV Ag ELISA, Bovine Viral Diarrhoea virus Antigen



**Figuur 1. Tijdschema van de gebeurtenissen op het bedrijf van 2012 tot en met 2016.**

Test Kit/Serum Plus, Idexx, Zwitserland) bleek dat beide dieren BVDV viremisch waren. De bloedstalen werden doorgestuurd naar Coda-Cerva (het huidige Sciensano), waar het virus als BVDV type 2a werd getypeerd (real-time PCR; Letellier et al., 2003) (Tabel 1). Bij vaars B konden via seroneutralisatie (Coda-Cerva) op dat moment geen antistoffen worden aangetoond tegen BVDV type 1, maar ook niet tegen BVDV type 2. Op 11 september 2014 werd besloten vaars B te euthanaseren. Een post-mortemonderzoek werd uitgevoerd. Er werden meerdere stalen van verschillende organen genomen voor onderzoek naar de aanwezigheid van BVDV. Dit onderzoek gebeurde via real-time PCR en virusisolatie. Naast een oorbiopt waren de andere stalen die van zowat alle weefsels genomen werden positief voor BVDV type 2a (real-time PCR, Coda) (Tabel 2). Op 30 september 2014 werd het hele bedrijf gescreend op BVDV. Alle runderen ouder dan twee maanden werden middels bloedstalen getest via gepoold bloed (PCR-test, DGZ). Alle stalen waren negatief. Tegelijkertijd werd van dertien jonge dieren bloed genomen om antistoffen aan te tonen tegen het BVDV (SERELISA BVD p80 Ab Mono Blocking, Synbiotics, Frankrijk). Deze dieren waren gehuisvest in een hok vlak naast het hok van de twee viremische vaarzen. Tien van de dertien waren posi-

tief voor BVDV-antistoffen, drie stalen waren niet interpreteerbaar. Enkele weken later (10 oktober) waren ook deze drie dieren seropositief. Vijf maanden later, op 6 maart 2015, testte een oorbiopt van een pasgeboren kalf opnieuw positief voor BVDV (BVDV Ag ELISA). Via een bloedonderzoek met real-time PCR werd het aanwezige virus opnieuw getypeerd als BVDV type 2a. Op dezelfde manier werd aangetoond dat er ook op 4 juni 2015 nog een kalf geboren werd dat besmet was met BVDV type 2a.

**DISCUSSIE**

Differentiaal diagnostisch komen voor bloederige diarree bij volwassen runderen volgende aandoeningen in aanmerking: *Clostridium perfringens*-enterotoxemie, coronavirusinfectie, boosaardige catarraalkoorts (BCK), vergiftiging door eikels en salmonellose. *Clostridium perfringens* kan bij koeien het “hemorrhagische bowel syndroom” veroorzaken, maar dit beperkt zich meestal tot individuele gevallen. Infecties met coronavirus verlopen bij volwassen runderen meestal mild. BCK is in België eerder zeldzaam en naast diarree zijn er bij een uitbraak meestal ook andere ziekteverschijnselen, zoals stomatitis, kerato-conjunc-

**Tabel 1. Analyseresultaten vaars A.**

Dier	Datum	Situatie	Matrix	Test	Resultaat	Ct
Vaars A	27/08/2014	Acuut gestorven	Bloed	PCR	Pos type 2	22,97

Ct: “cycle time”

Tabel 2. Analyseresultaten vaars B.

Dier	ID	Datum	Situatie	Matrix	Ct
	B	27/08/2014	Verdenking BVDV type 2	Bloed	20,93
Vaars B	B	9/09/2014	Staalname 2 dagen vóór autopsie	Bloed Serum	20,51 26,69
	B	11/09/2014	Staalname dag van autopsie	Bloed Serum Oorbiopt Inguinale lymfeknoop (ln) Ileum Lever Milt Nier Hart Long Retrofaryngeale lymfeknoop Submandibulaire lymfknoop Pulmonaire lymfeknoop Huid Prescapulaire lymfeknoop Retromammaire lymfeknoop Uterus Blaas Ovarium Hersenen Prescapulaire lymfeknoop (abnormaal aspect) Letsel linkerneusgat Ileosacrale lymfeknoop Tonsillen Ileoecale lymfeknoop	22,74 26,54 26,99 (Fresh) 23,72 23,70 24,34 22,50 28,15 26,79 23,30 23,61 23,80 24,86 24,88 22,52 22,76 22,76 23,54 21,26 24,71 23,10 22,68 23,37 22,32 23,17

Ct: "cycle time"

tivitis of stoornissen van het centrale zenuwstelsel. Eikelvergiftiging kon in de voorliggende casuïstiek uitgesloten worden op basis van de anamnese. Naast de vastgestelde BVDV-besmetting is salmonellose ook een mogelijke oorzaak in deze casus. Er werd niet onderzocht of er seroconversie was, maar fecesonderzoek naar *Salmonella* was negatief. Zelfs al zou *Salmonella* in de voorliggende casuïstiek een rol gespeeld hebben, dan nog is het aantonen van het BVDV in de kudde van belang. Er werd immers aangetoond dat de klinische gevolgen van salmonellose door immunosuppressie bij transiënte infecties erger kunnen worden (Daly en Neiger, 2008).

De herkomst van de besmetting die de eerste ernstige uitbraak met sterfte van volwassen melkkoeien in april 2012 veroorzaakte, kon niet worden achterhaald. Hoewel een eenmalig genomen SJV niet altijd representatief is, kan er op basis van de negatieve uitslag van het SJV van 29 maart 2012 en het optreden van de erge ziekte tekens vanaf begin april 2012 vermoed worden dat het BVDV type 2a omstreeks maart

2012 op het bedrijf werd binnengebracht en dat dit virus hoogstwaarschijnlijk de oorzaak is geweest van de ernstige ziekte tekens.

De zieke vaarzen van augustus 2014 werden bij hun geboorte in 2012 aan de hand van een oorbiopt BVDV-negatief bevonden. Een van de vaarzen, vaars B, was daarentegen wel BVDV type 2a-positief bij autopsie. Wanneer vanaf 18 november 2012 (de geboortedag van dat dier) teruggerekend wordt, dan is de kritische periode voor intra-uteriene BVDV-besmetting van dit rund te situeren tussen maart en mei 2012. Dit is de periode waarin zich de erge klinische uitbraak met de sterfte van volwassen melkkoeien voordeed. Het is dus mogelijk dat vaars B als foetus intra-uterien besmet werd, dus persistierend geïnfecteerd (PI) was en dat de oorbiopttest bij de geboorte van die vaars valsnegatief is geweest. BVDV-Ag ELISA's zijn zeer betrouwbaar maar valsnegatieve resultaten zijn niet uit te sluiten (Fux en Wolf, 2012). Vooral wanneer het oorbiopt niet onmiddellijk na de geboorte genomen wordt, is er kans op een valsnegatieve uitslag, om-



dat er reeds colostrale antistoffen aanwezig zijn die de hoeveelheid virus in weefsels doen dalen (Fux en Wolf, 2012). Hoewel waarschijnlijk, is in deze casus echter niet bewezen dat vaars B een PI-rund was, omdat het interval tussen de twee staalnamen, i.e. vijftien dagen, daarvoor te kort was. Transiënt BVDV-geïnfecteerde runderen zijn meestal niet langer dan tien dagen viremisch, maar in sommige gevallen duurt de viremie langer (Müller-Doblies et al., 2004; Sarrazin et al., 2014a). Vooral bij de meest virulente BVDV-stammen blijven weefsels langer besmet en is er dus ook kans op een langer durende viremie (Liebler-Tenorio et al., 2003). Daarom wordt de infectie pas als hoogstwaarschijnlijk persisterend beschouwd, als er een interval van minimum 21 dagen tussen de twee staalnamen ligt. Er werd echter aangetoond dat transiënt besmette runderen in sommige gevallen zelfs nog langer Ag ELISA-positief kunnen blijven (Hanon et al., 2012). In het voorliggende geval werden er op meerdere organen van vaars B na euthanasie een PCR-test (real-time PCR; Letellier et al., 2003) en virusisolatie uitgevoerd (Tabel 2). De “cycle time” (ct)-waarden van deze onderzoeken werden genoteerd. Hoe lager een ct-waarde, hoe hoger de aanwezige hoeveelheid virus. Ct-waarden onder 24,79 zijn een indicatie van persisterende infectie (Hanon et al., 2012). In het voorliggende geval waren alle analysesresultaten positief voor BVDV type 2, getest via de PCR-methode en virusisolatie. Met genotyping werd aangetoond dat het een niet-cytopathogene BVDV type 2a-stam betrof. De seroneutralisatietest (voor de detectie van antistoffen) was negatief voor BVDV type 1 en 2. Een BVDV Ag ELISA-hertest van een oorbiopt op het moment van euthanasie was positief voor BVDV Ag (BVDV Ag ELISA).

Het kalf dat in maart 2015 positief was bevonden, werd wellicht intra-uterien besmet op het moment dat de twee positief geteste, zieke vaarzen werden geïdentificeerd, namelijk in augustus 2014. Op 30 september 2014 werd het hele bedrijf gescreend maar werd er geen drager gevonden. Dit zou het vermoeden kunnen doen rijzen dat de BVDV-circulatie op dit bedrijf gedurende twintig dagen kon onderhouden worden zonder de aanwezigheid van dragers. De moeder van het kalf geboren in juni 2015 werd ten vroegste begin september 2014 bevrucht en kon dus niet besmet worden door een drager op het bedrijf. Om te kunnen concluderen dat er in de voorliggende casus wel sprake was van verspreiding door transiënt geïnfecteerde runderen, moet kunnen aangetoond worden dat bij het opsporen van PI-runderen geen fouten werden gemaakt (Lindberg en Houe, 2005) en dat het bioveiligheidsplan perfect opgesteld en toegepast werd, zodat herinfectie van het bedrijf te voorkomen was (Sarrazin et al., 2014b). Het is echter bekend dat er op verschillende niveaus fouten kunnen gemaakt worden bij het opsporen van dragers (Laureyns et al., 2010).

In het voorliggende geval had de aanwezigheid van het BVDV sneller gedetecteerd kunnen worden.

De vaststelling dat enkele koeien antistoffen hadden tegen het BVDV, wijst op contact. Omdat runderen na een transiënte BVDV-infectie levenslang seropositief blijven, kan echter niet bepaald worden of het contact al dan niet recent gebeurde (Lindberg et al., 2008). Omdat op 4 oktober 2012 een kalf bij de geboorte BVDV Ag-positief (Ag-ELISA op oorbiopt) werd bevonden, kon er geconcludeerd worden dat er BVDV op het bedrijf aanwezig was. Pas op 30 september 2014 werd middels een algemene bedrijfsscreening overgegaan tot het opsporen van BVDV-dragers, hoewel er in 2012 en 2013 nog meer positieve kalveren geboren werden en er op 13 mei 2014 ook nog een positief SJV was. Tussen augustus 2013 en augustus 2014 werden er geen PI-kalveren geboren maar dat is geen reden om aan te nemen dat er in die periode geen BVDV op het bedrijf is geweest. Het systematisch testen van alle pasgeboren kalveren door middel van oorbiopten voorkomt de geboorte van nieuwe PI-kalveren maar is geen methode voor de monitoring van BVDV-besmettingen op een bedrijf (Houe et al., 2006). Jongveevensters zijn het aangewezen middel om BVDV-circulatie op een bedrijf te monitoren, op voorwaarde dat de stalen representatief zijn voor alle jongvee en dat het SJV minstens elke zes maanden herhaald wordt (Houe et al., 2006). Wanneer er echter acute, ernstige ziekte tekens optreden, zoals in de voorliggende casus, dan is het nuttiger om via bloedonderzoek de viremie aan te tonen bij de runderen die nog in de vroeg acute fase ziek zijn. Op die manier wordt een bedrijfsinfectie met BVDV afkomstig van buiten het bedrijf eerder ontdekt dan met een jongveevenster. In de voorliggende casus werden enkele koeien op 12 mei 2012 getest op viremie, maar dat was waarschijnlijk te lang na aanvang van de infectie, waardoor het resultaat negatief was.

## DANKBETUIGING

De auteurs danken de praktijkdierenartsen voor het melden en samen opvolgen van deze casus en de betrokken laboratoria voor de medewerking aan het onderzoek.

## REFERENTIES

- Amiridis, G.S., Billinis, C., Papanikolaou, T., Psychas, V., Kanteres, D. (2004). Postparturient outbreak of fatal bovine viral diarrhoea in imported pregnant heifers on a dairy farm in Greece. *Veterinary Record* 154, 698-699.
- Blanchard C., Ridpath J. F., Walker Jennifer B., Hietala S. K. (2010). An outbreak of late-term abortions, premature births, and congenital deformities associated with a Bovine viral diarrhoea virus 1 subtype b that induces thrombocytopenia. *Journal of Veterinary Diagnostic Investigation* 22, 128-131.
- Bolin S.R., Grooms D. (2004). Origin and consequences of bovine viral diarrhoea virus diversity. *Veterinary*

- Clinics of North America: Food Animal Practice* 20, 51-68.
- Couvreux B., Letellier C., Collard A., Quenon P., Dehan P., Hamers C., Pastoret P.P., Kerkhofs P. (2002). Genetic and antigenic variability in bovine viral diarrhoea virus (BVDV) isolates from Belgium. *Virus Research* 85, 17-28.
- Daly R.F., Neiger R.D. (2008). Outbreak of *Salmonella enterica* serotype Newport in a beef cow-calf herd associated with exposure to bovine viral diarrhoea virus. *Journal of the American Veterinary Medical Association* 233, 618-623.
- Doll, K., Holsteg, M. (2013). BVD virus Type 2 – An outbreak in Germany. *Cattle practice* 21, 216.
- EDQM (2001). Pestivirus contamination of bovine sera and other bovine virus contamination. Paris, March 2001, 29-30.
- Fux R., Wolf, G. (2012). Transient elimination of circulating bovine viral diarrhoea virus by colostral antibodies in persistently infected calves: a pitfall for BVDV eradication programmes? *Veterinary Microbiology* 161, 13-19.
- Hanon J.B., Van der Stede Y., Antonissen A., Mullender C., Tignon M., van den Berg T., Caij B. (2014). Distinction between persistent and transient infection in a bovine viral diarrhoea (BVD) control programme: appropriate interpretation of real-time RT-PCR and antigen-ELISA test results. *Transboundary and Emerging Diseases* 61 (2), 156-162.
- Houe H., Lindberg A., Moennig V. (2006). Test strategies in bovine viral diarrhoea virus control and eradication campaigns in Europe. *Journal of Veterinary Diagnostic Investigation* 18, 427-436.
- Laureyns J., Ribbens S., de Kruif A. (2010). Control of bovine virus diarrhoea at the herd level: Reducing the risk of false negatives in the detection of persistently infected cattle. *Veterinary Journal* 184, 21-26.
- Laureyns J., Pardon B., Letellier C., Deprez P. (2011). Periparturient infection with bovine viral diarrhoea virus type 1 causes hemorrhagic proctocolitis in a cow. *Canadian Veterinary Journal* 52, 1135-1139.
- Laureyns J., Pardon B., Caij A.B., Sarrazin S., Deprez P. (2013). Spontaneous bleeding in a neonatal calf persistently infected with BVDV1b. *Vlaams Diergeneeskundig Tijdschrift* 82, 87-89.
- Letellier C., Kerkhofs P., (2003). Real-time PCR for simultaneous detection and genotyping of bovine viral diarrhoea virus: *Journal of Virological Methods* 114 (1), 21-27.
- Letellier C., Pardon B., Van Der Heyden S., Deprez P. (2010). Circulation in Belgium of a bovine viral diarrhoea virus type 2 closely related to North American hyper-virulent viruses. *Veterinary Record* 166, 625-627.
- Liebler-Tenorio E.M., Ridpath J.F., Neill J.D. (2003). Lesions and tissue distribution of viral antigen in severe acute versus subclinical acute infection with BVDV2. *Biologicals* 31, 119-122.
- Lindberg A., Houe H. (2005). Characteristics in the epidemiology of bovine viral diarrhoea virus (BVDV) of relevance to control. *Preventive Veterinary Medicine* 72, 55-73.
- Lindberg A., Niskanen R., Alenius S. (2008). Persistence of antibodies to type 1 BVDV after natural infection and fetal protection against challenge with a strain of a homologous genotype. In: *Proceedings of the 7<sup>th</sup> ESVV Pestivirus Symposium*. Uppsala, Sweden, p. 62.
- Müller-Doblies D., Arquint A., Schaller P., Heegaard P.M.H., Hilbe M., Albin S., Abril C., Tobler K., Ehrensperger F., Peterhans E., Ackerman M., Metzler A. (2004). Innate immune responses of calves during transient infection with a noncytopathic strain of bovine viral diarrhoea virus. *Clinical and Diagnostic Laboratory Immunology* 11, 302-312.
- Pellerin C., Van Den Hurk J., Lecomte J., Tijssen P. (1994). Identification of a new group of bovine viral diarrhoea virus strains associated with severe outbreaks and high mortalities. *Virology* 203, 260-268.
- Peterhans E., Bachofen C., Stalder H., Schweizer M. (2010). Cytopathic bovine viral diarrhoea viruses (BVDV): Emerging pestiviruses doomed to extinction. *Veterinary Research* 41, 44.
- Sarrazin S., Dewulf J., Matthijs E., Laureyns J., Mostin L., Caij AB. (2014). Virulence comparison and quantification of horizontal bovine viral diarrhoea virus transmission following experimental infection in calves. *Veterinary Journal* 202 (2), 244-249.
- Sarrazin S., Cay A.B., Laureyns J., Dewulf J. (2014b). A survey on biosecurity and management practices in selected Belgian cattle farms. *Preventive Veterinary Medicine* 117 (1), 129-139.

## Laryngeal hemiplegia in the horse: an update

### *Laryngeale hemiplegie bij het paard: een update*

<sup>1</sup>E. De Clercq, <sup>2</sup>F. Rossignol, <sup>1</sup>A. Martens

<sup>1</sup> Department of Surgery and Anesthesiology of Domestic Animals,  
Faculty of Veterinary Medicine, Ghent University,  
Salisburylaan 133, B-9820 Merelbeke, Belgium

<sup>2</sup> Clinique Equine de Grosbois,  
Domaine de Grosbois, Boissy Saint Léger, France

eclercqDeClercq@ugent.be

## ABSTRACT

Laryngeal hemiplegia is a progressive upper airway dysfunction in the horse. It is not only seen in thoroughbred racehorses but also in warmblood horses, draft horses and in ponies. The condition is most frequently seen on the left side. The left laryngeal recurrent nerve gradually loses function and the function of the left cricoarythenoideus dorsalis muscle is compromised. This condition is most often idiopathic. It possibly leads to exercise intolerance but a respiratory noise is often the primary complaint of the owner. Right sided laryngeal hemiplegia is almost always related to other pathologies causing the nerve to malfunction. The diagnosis is not always easy because of the restricted availability of endoscopy in the field. A better understanding of laryngeal ultrasound examination might offer a new possibility in diagnosing laryngeal hemiplegia. If abnormal inspiratory sound is the only problem, laser treatment alone can be satisfactory. If the horse shows clear signs of exercise intolerance, further treatment is needed. If correctly executed, the outcome of laryngoplasty is good. Other techniques, like nerve grafting and pacemakers, are being explored and might even be regarded as better alternative treatments in the future, as these are more physiologic compared to laryngoplasty. In sporthorses presented with idiopathic laryngeal neuropathy without postoperative complications, the prognosis is good.

## SAMENVATTING

Laryngeale hemiplegie is een bekende aandoening van de bovenste luchtwegen bij het paard. Het komt niet alleen voor bij volbloeden maar eveneens bij warmbloedpaarden, koudbloeden en pony's. Deze aandoening wordt voornamelijk aan de linkerzijde gezien. De functie van de linker nervus laryngeus recurrens wordt geïnhibeerd, waardoor een verlamming van de linker cricoarythenoïdeus dorsalis-spier optreedt. Laryngeale hemiplegie aan de rechterzijde heeft bijna altijd een onderliggende oorzaak in tegenstelling tot laryngeale hemiplegie aan de linkerzijde. Deze aandoening geeft mogelijk aanleiding tot een vermindering van het prestatievermogen van het paard, maar vaak is de primaire klacht die de eigenaar waarneemt de aanwezigheid van een inspiratoir geluid. De diagnose is niet altijd simpel, voornamelijk omdat de meeste praktijkdierenartsen geen endoscoop ter beschikking hebben. Recente studies wijzen uit dat echografisch onderzoek van de larynx kan helpen bij de diagnose van deze aandoening. Dit is een goed en beter beschikbaar alternatief. Indien de enige klacht die de eigenaar waarneemt het geluid is dat het paard maakt tijdens de arbeid, dan is een laserbehandeling de beste keuze. Ondervindt het paard problemen met de intensiteit van het werk dan is verdere chirurgische interventie nodig. Laryngoplastie of "tie-back" krijgt tegenwoordig nog steeds de voorkeur van de meeste chirurgen. Er zijn echter nieuwe behandelingen in ontwikkeling, waarbij gebruik wordt gemaakt van zenuwgreffes en pacemakers om reïnnervatie mogelijk te maken. Deze laatste vernieuwingen zorgen voor een sterke reductie van de complicaties die wel vaker gezien worden bij laryngoplastie. Niettegenstaande is de prognose voor sportpaarden met idiopathische linker laryngeale hemiplegie die een laryngoplastie ondergaan zonder postoperatieve complicaties, goed.

## INTRODUCTION

Paresis or paralysis of one or two arytenoid cartilages, also called laryngeal hemiplegia, is an important condition of the larynx in the horse (Davenport-Goodall and Parente, 2003; Dixon et al., 2001). In normal horses at rest, about 67 liters of air pass the larynx each minute. When the horse is exercised, this flow rises to approximately 1800 L/min (Butler et al. 1993; Franklin and Allen, 2017). Malfunctioning of the arytenoid cartilage causes a reduction of the cross sectional area of the entrance to the larynx resulting in insufficient air passage through the larynx (Dixon et al., 2001). The already negative pressure in the upper airway tract drops even more, which might lead to aspiration of the non-functional arytenoid cartilage and/or the aryepiglottic fold(s). Additionally, vibration of the vocal cord(s) is seen (Franklin, 2008; Williams et al., 1990). The most common clinical signs observed by the owner are exercise intolerance and an abnormal inspiratory noise (Franklin and Allen, 2017; Martin et al., 2000; McCann, 2000; Witte et al., 2011).

## ANATOMY

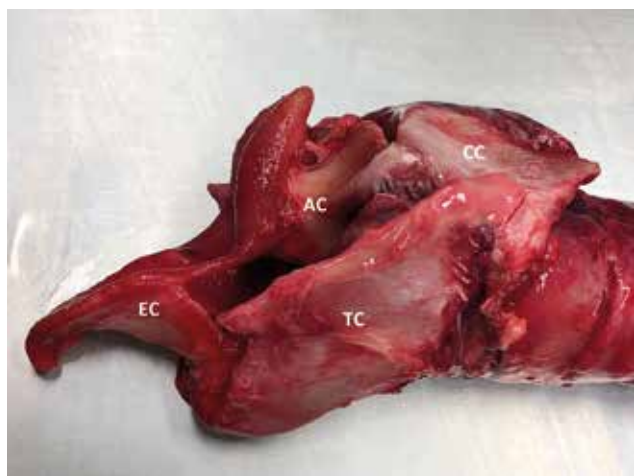The equine larynx consists of five cartilages: the epiglottic cartilage, two arytenoid cartilages, the thyroid cartilage and cricoid cartilage (Figure 1). The extrinsic muscles ensure movement of the complete larynx relative to the soft palate. The movement of the cartilages relative to each other are coordinated by the intrinsic muscles: the cricoarythenoideus dorsalis muscle, the cricoarythenoideus lateralis muscle, the thyroarythenoideus muscle, arythenoideus transversus muscle and cricothyroideus muscle (Fulton et al., 2012; König and Liebich, 2004; McCarrel and Woodie, 2015) (Figure 2). These muscles are all innervated by the laryngeal recurrent nerve except for

the cricothyroideus muscle, which is innervated by the cranial laryngeal nerve (Cheetham et al., 2008; Reesink et al., 2013). The cricoarythenoideus dorsalis muscle is responsible for the abduction of the arytenoid cartilages (Figure 3A). The cricoarythenoideus lateralis muscle, the thyroarythenoideus muscle, the arythenoideus transversus muscle are adductors, and the cricothyroideus muscle is responsible for vocalization (Figure 3B). The functioning of these different structures is important for respiration, deglutition and phonation (Cheetham et al., 2008; Fulton et al., 2012).

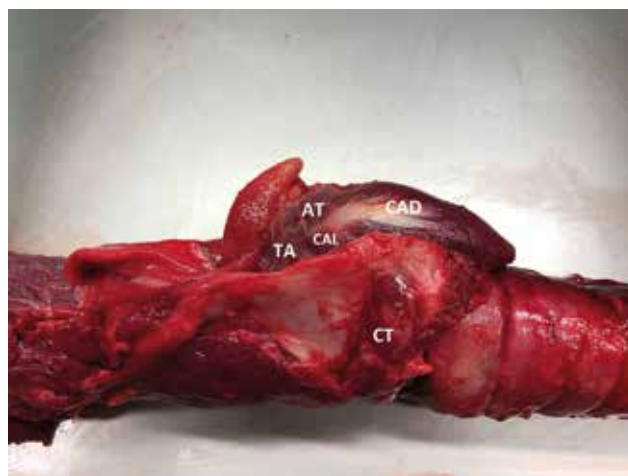
## ETIOLOGY

### Left laryngeal hemiplegia

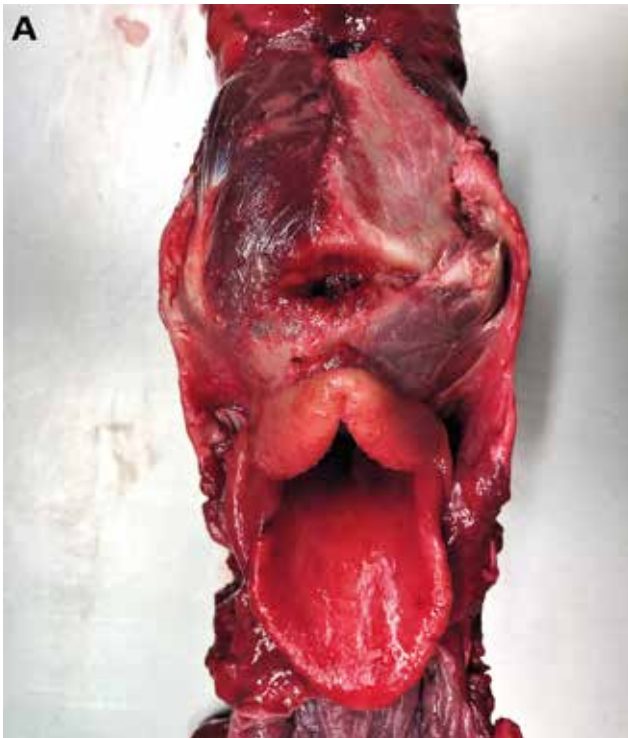Left laryngeal hemiplegia is by far the most prevalent condition and in most cases, the cause is unknown. This idiopathic form is characterized by a distal axonopathy with resulting demyelination of the nerve (Cahill and Goulden, 1987; Dixon et al., 2001; Duncan et al., 1991). The condition is progressive in nature, and a malfunction of the arytenoid may turn into complete paralysis over a period of three to four months. Some authors suggest that the left laryngeal recurrent nerve is more sensitive to this pathology because of its length and because the left recurrent laryngeal nerve makes a loop around the aorta (Duncan et al., 1991; König and Liebich, 2004). This might be the reason why big warmblood horses and draft horses are more frequently effected by left laryngeal hemiplegia than ponies. Up to 40 % of these big horse breeds present laryngeal asymmetries (Cahill and Goulden, 1987; Davenport-Goodall and Parente, 2003; Dixon et al., 2001; Brakenhoff et al., 2006; Kraus et al., 2003; McCann, 2000). It has been suggested that there is a hereditary component. In thoroughbred racehorse populations for instance, the con-



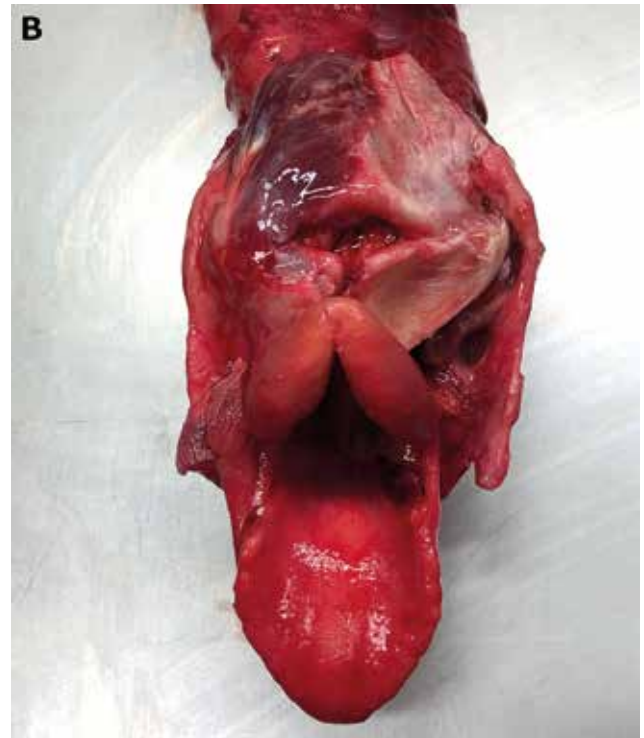
**Figure 1.** Cartilages: the epiglottic cartilage (EC), the arytenoid cartilage (AC), the thyroid cartilage (TC) and the cricoid cartilage (CC).



**Figure 2.** Intrinsic muscles: the cricoarythenoideus dorsalis muscle (CAD), the cricoarythenoideus lateralis muscle (CAL), the thyroarythenoideus muscle (TA), arythenoideus transversus muscle (AT) and cricothyroideus muscle (CT).



**Figure 3A.** The left cricoarytenoideus dorsalis muscle has been removed revealing the cricoid cartilage.



**Figure 3B.** Following the removal of the left cricoarytenoideus dorsalis muscle, the left arytenoideus transversus muscle is removed revealing the arytenoid cartilage.

dition is often diagnosed (Cahill and Goulden, 1987; Brakenhoff et al., 2006; Dixon et al., 2001). This is probably also related to the strenuous exercise these horses are exposed to and to the awareness amongst trainers. Some horses, which are not exposed to this high intensity work, show less symptoms (Franklin, 2008; McCarrel and Woodie, 2015).

Other pathologies that could result in damage or malfunction of the left recurrent laryngeal nerve are periphlebitis, perivascular injections, left guttural pouch mycosis, chondritis, abscesses or other masses, trauma and cervical surgery (Cahill and Goulden, 1987; Franklin, 2008; McCarrel and Woodie, 2015). However, they are much less common than the idiopathic form of left laryngeal hemiplegia (Dixon et al., 2001).

### Right laryngeal hemiplegia

Right laryngeal hemiplegia is more rare than left laryngeal hemiplegia and is almost never idiopathic. The most common causes are a fourth branchial arch defect or chondritis of the laryngeal cartilage(s). The fourth branchial arch defect is characterized by dysplasia of one or more of the laryngeal cartilages (Davenport-Goodall and Parente, 2003; Garrett et al., 2008; Garrett et al., 2013). As seen on the left side, all factors compromising the function of the laryngeal nerve, such as phlebitis, are possible reasons of malfunctioning. A correct diagnosis of these underlying

pathologies is important because they may seriously influence the treatment of these specific cases. The prognosis is more guarded as right sided hemiplegia is more often non-idiopathic (Davenport-Goodall and Parente, 2003; Dixon et al., 2001; Franklin, 2008).

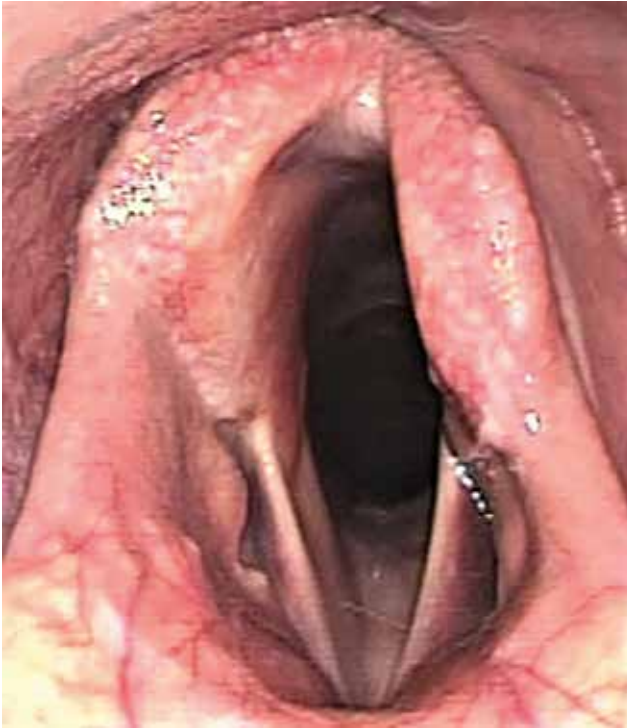### Bilateral laryngeal paralysis

Bilateral laryngeal paralysis is rare and may be caused by central nervous system pathology, intoxications, general anesthesia or encephalopathy after liver failure. It can easily become a life threatening situation and the prognosis is very guarded (Cahill and Goulden, 1987; Davenport-Goodall and Parente, 2003; Dixon et al., 2001).

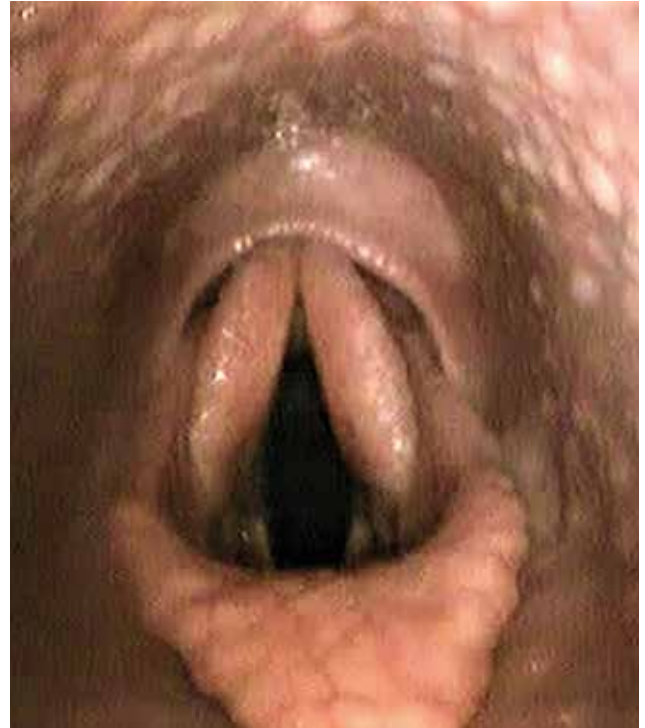## DIAGNOSIS

### Clinical examination

Horses suspected of laryngeal hemiplegia should be carefully inspected and a general clinical examination should be performed with emphasis on the upper airway. The neck should be inspected and palpated for masses, phlebitis or other abnormalities (McCarrel and Woodie, 2015). The presence of scars in the area of the linguofacial vein or ventral to the larynx should be noticed (Davidson and Martin, 2003; McCarrel and Woodie, 2015). Palpation may confirm asymmetries at the level of the larynx musculature or cartilages.



**Figure 4.** A resting endoscopic image of the left arytenoid cartilage, which is clearly paralyzed. The amount of abduction is clearly less than on the right side (courtesy of Fabrice Rossignol).



**Figure 5.** The palatopharyngeal arch is often more prominent at resting endoscopy in horses with a fourth branchial arch defect (courtesy of Fabrice Rossignol).

This is not conclusive but should be remarked during the examination (Franklin, 2008). Adduction of the arytenoid is triggered by a ‘slaptest’, i.e. by slapping on the contralateral side of the thorax at expiration. If present, this movement can be palpated at the level of the larynx. The slaptest should be done in the non-sedated, calm horse. However, this test alone is not conclusive (Franklin, 2008; McCann, 2000;).

### Resting endoscopy

If possible, a complete endoscopy should be performed on the non-sedated horse in order not to interfere with laryngeal mobility. The larynx has to be examined when the horse is breathing normally, when the nostrils are occluded and when the horse is swallowing. The anatomy of the cartilages should be evaluated with special attention to abnormal shape, size or presence of a mass. The epiglottis should be dorsal to the soft palate. A previous laser treatment at the level of the vocal cords should be remarked. The larynx should be symmetrical (Davidson and Martin, 2003; Williams et al., 1990) and if not, the grade of asymmetry should be noted (McCann, 2000) (Figure 4). Asymmetry of the arytenoids is scaled by the Hagemeyer grading system, which is most commonly used (Barakzai and Dixon, 2011; Fulton et al., 2012) (Table 1). The degree of abduction of a horse may change over time as the disease is progressive (Davidson et al., 2011; Franklin, 2008; McCarrel and Woodie, 2015).

Although most cases of left laryngeal hemiplegia are idiopathic, all possible causes should be excluded. Horses with a fourth branchial arch defect have a more prominent palatopharyngeal arch, which partially covers the dorsal apices of the arytenoids (Figure 5). Chondritis cannot always be seen via endoscopy, but lesions at the level of the arytenoid mucosa may be present (Davenport-Goodall and Parente, 2003). The nose, guttural pouches and trachea should also be checked for abnormalities, such as guttural pouch mycosis, mucus or food in the trachea, which might indicate other airway pathologies or deglutition problems (Davenport-Goodall and Parente, 2003; Davidson and Martin, 2003).

### Ultrasound examination

Laryngeal ultrasonography has a proven sensitivity of 90% and a specificity of 98% in the detection of abnormal movement of the arytenoid cartilage during exercise. This is higher than the sensitivity and specificity of resting endoscopy (Garrett et al., 2011). The ultrasonography is preferably performed on a horse that is clipped on both sides of the neck at the level of the larynx. The head is placed in extension for easy access with the probe. The probes used are a linear transducer (12.5MHz) and a convex transducer (8.5MHz) (Chalmers et al., 2006). Both left and right sides of the larynx are scanned. The anatomy of the cartilages, the cricothyroid articulation and muscles can be imaged. Mineralization of the cartilages is of-

**Table 1. By means of the Havemeyer grading system, the grade of asymmetry of the arytenoid cartilages can be described.**

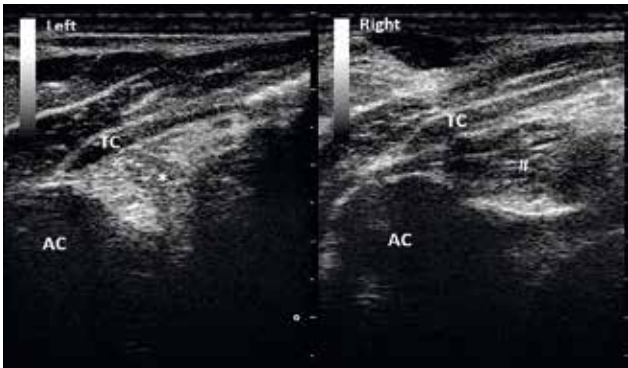
Grade	Findings	Subgrade	Findings
I	All arytenoid cartilage movements are synchronous and symmetrical. Full arytenoid cartilage abduction can be achieved and maintained.	/	
II	Arytenoid cartilage movements are asynchronous and/or asymmetrical but full arytenoid cartilage abduction can be achieved and maintained.	A	Transient asynchrony, flutter or delayed movements is seen.
		B	There is asymmetry of the rima glottidis much of the time due to reduced mobility of the affected arytenoid and vocal fold but there are occasions, typically after swallowing or nasal occlusion, when full symmetrical abduction is achieved and maintained.
III	Arytenoid cartilage movements are asynchronous and/or asymmetrical but full arytenoid cartilage abduction cannot be achieved and maintained.	A	There is asymmetry of the rima glottis much of the time owing to reduced mobility of the affected arytenoid cartilage and vocal fold, but there are occasions, typically after swallowing or nasal occlusion, when full symmetrical abduction is achieved but not maintained.
		B	There is obvious arytenoid abductor muscle deficit and arytenoid cartilage asymmetry. Full abduction is never achieved.
		C	There is marked but not total arytenoid abductor muscle deficit and arytenoid cartilage asymmetry with little arytenoid cartilage movement. Full abduction is never achieved.
IV	Complete immobility of the arytenoid cartilage and vocal fold.	/	

ten seen, which is normal as the horse ages. The cricoarythenoideus lateralis muscle can be evaluated for fibrosis and atrophy (Figure 6). The ultrasonographic appearance of this muscle is representative for the appearance of the cricoarythenoideus dorsalis muscle, which is more difficult to image. In horses with a longstanding history of laryngeal hemiplegia, obvious fibrosis and atrophy of the cricoarythenoideus lateralis muscle are typically present. Once the veterinarian is trained in performing this examination, other abnormalities, such as a fourth branchial arch defect (Figures 7A and 7B) or chondritis, are easily spotted (Chalmers et al., 2006; Garrett et al., 2008; Garrett et al., 2013). Ultrasonographic examination is thus a valuable diagnostic tool for laryngeal hemiplegia and important in determining the best treatment option for each specific patient (Chalmers et al., 2006; Davidson and Martin, 2003; Garrett et al., 2011).

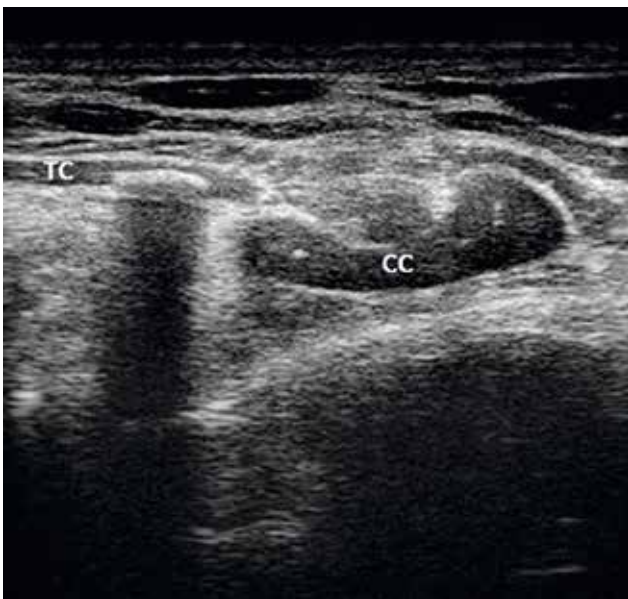### Treadmill or overground endoscopy

With the help of specialized equipment, a treadmill or overground endoscopy may be realized (Da-

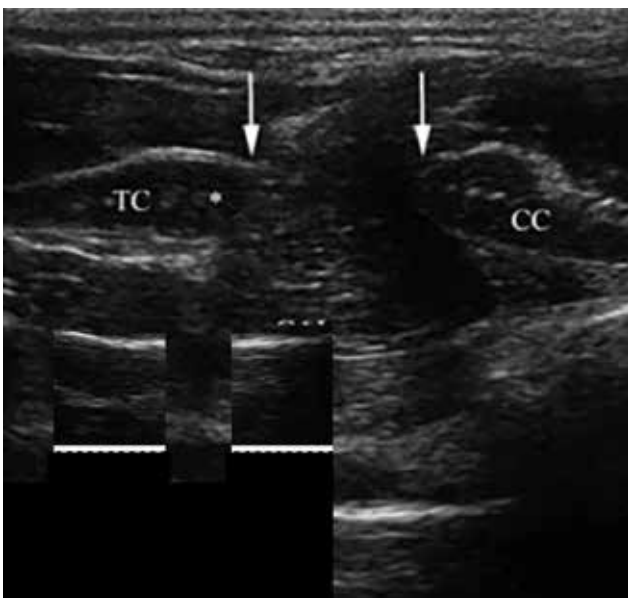
vidson and Martin, 2003). The objective is to be able to recreate training and/or competition circumstances, in which the horse presents with difficulties. Laryngeal hemiplegia is most often diagnosed during resting endoscopy, but some subtle asymmetries that are not or barely observed in resting conditions may become evident during treadmill or overground endoscopy (Barakzai and Dixon, 2011; Dart et al., 2001; Franklin et al., 2006; Fulton et al., 2012). These and additional pathologies, such as a flaccid throat or retroversion of the epiglottis, may be diagnosed. When discussing the treatment options with the owner, a more precise diagnosis, treatment plan and prognosis can thus be made (Dart et al., 2001; Davidson and Martin, 2003; Davidson et al., 2011; Franklin et al., 2006; Parente et al., 1998). When comparing treadmill and overground endoscopy, some authors claim that overground endoscopy is better to recreate 1. the exact circumstances in which the horse presents difficulties and 2. the rider's influence on the horse; for example: in a dressage horse, the amount of flexion of the neck may be adjusted. The examination may also be performed where the horse is stabled or at a competition area. An



**Figure 6.** Transverse view of a larynx. Fibrosis of the left crycoarytenoideus lateralis muscle (CAL) is clearly visible when compared to the right CAL, as the left CAL is more echogenic.



**Figure 7A.** Longitudinal view of a normal thyroid and cricoid cartilage. There are no signs of dysplasia.



**Figure 7B.** The dysplasia is clearly visible as there is a gap between the thyroid cartilage (TC) and the cricoid cartilage (CC) (courtesy of Fabrice Rossignol).

advantage of the treadmill is the possibility to perform other examinations more easily when standing next to the exercising horse; for example: blood samples for PO<sub>2</sub> measurements can be taken. A pitfall however is that horses need to get accustomed to the treadmill, which takes time and multiple training sessions. It may cause problems in horses which present anxiety. (Davenport-Goodall and Parente, 2003; Davidson et al., 2011; Franklin and Allen, 2017; McCarrel and Woodie, 2015).

### Other

If there is any suspicion of other pathologies of the airway system, other tests, like PO<sub>2</sub> measurement on arterial blood and a bronchoalveolar lavage, may be performed. When there is suspicion of fourth branchial arch defect or chondritis, radiographic examination can be performed. The diagnosis of these pathologies, which possibly contribute to the condition of the horse, is important to decide on the prognosis of each specific case (Davidson and Martin, 2003; Dixon et al., 2001).

### TREATMENT

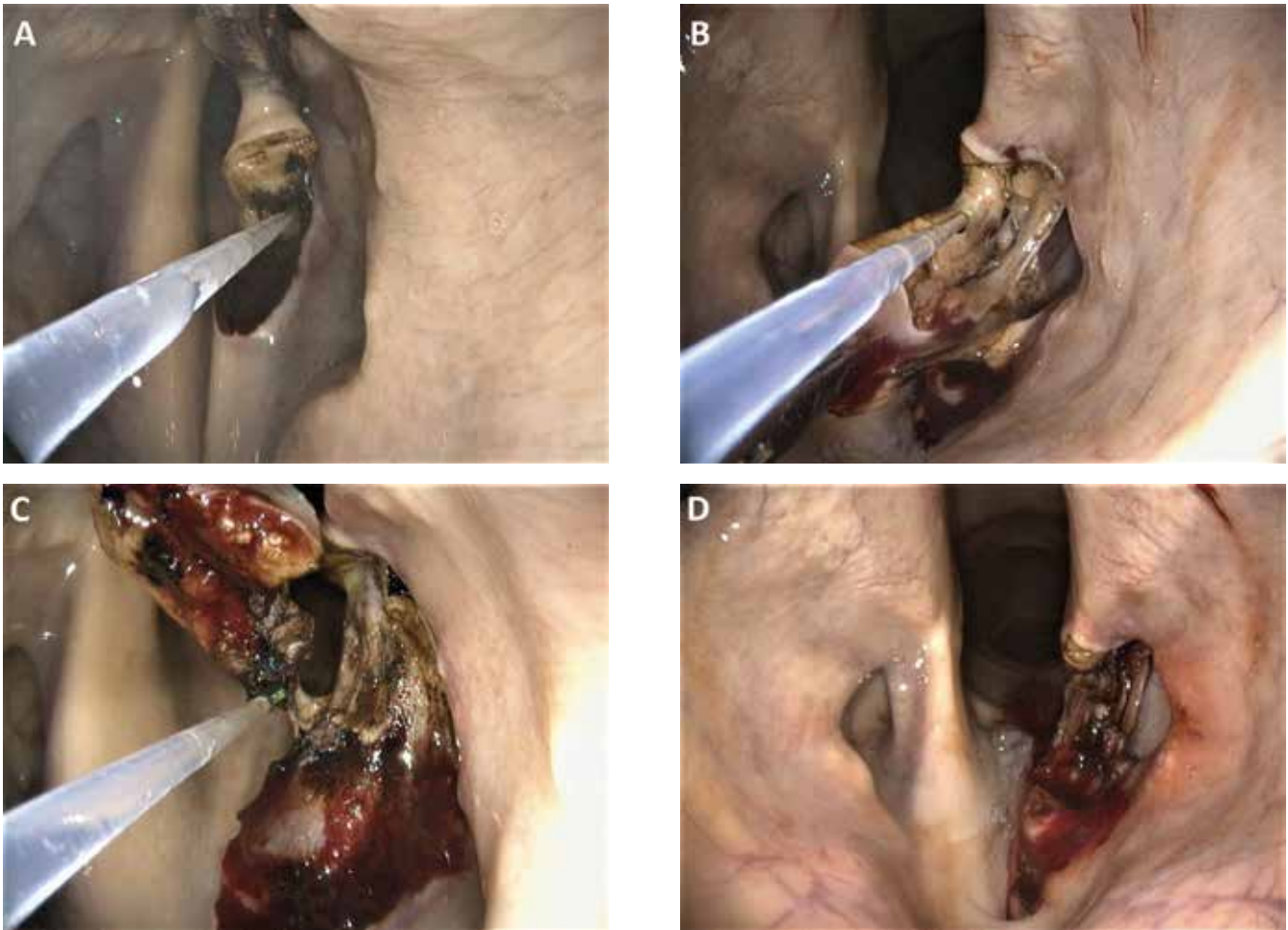
Treatment of laryngeal hemiplegia should be considered carefully. If the horse only presents a respiratory noise without other difficulties with its workload, surgery is not always necessary (McCann, 2000). Indeed, the risk of complications after treatment should always be considered and some have severe consequences for the horse. Discussing the different treatment options, possible outcome and complications, with the future purpose of the horse in mind, is therefore very important. Owners should also be informed that symptoms may disappear after treatment but that the horse will not 'cure' from this condition; moreover, it will be noticed during a pre-purchase sale (Davenport-Goodall and Parente, 2003).

### Laser treatment

Ventriculocordectomy (i.e. excision of a ventricle and excision of a vocal cord), cordectomy (i.e. excision of a vocal cord) or cordotomy (i.e. horizontal transection of a vocal cord) are part of today's standard treatment of laryngeal hemiplegia (Figures 8A, 8B, 8C, 8D). In cases where the horse only makes noise during work but does not show signs of exercise intolerance, laser treatment is considered the best option (Brown et al., 2003; Brown et al., 2004; McCann, 2000).

Currently, mostly, a diode laser is transendoscopically used to perform this procedure on the standing sedated horse after local anesthesia of the vocal cords, larynx and nose. Before the use of a diode laser, a laryngotomy was performed to grant access to the larynx. In case of left laryngeal hemiplegia, mostly,



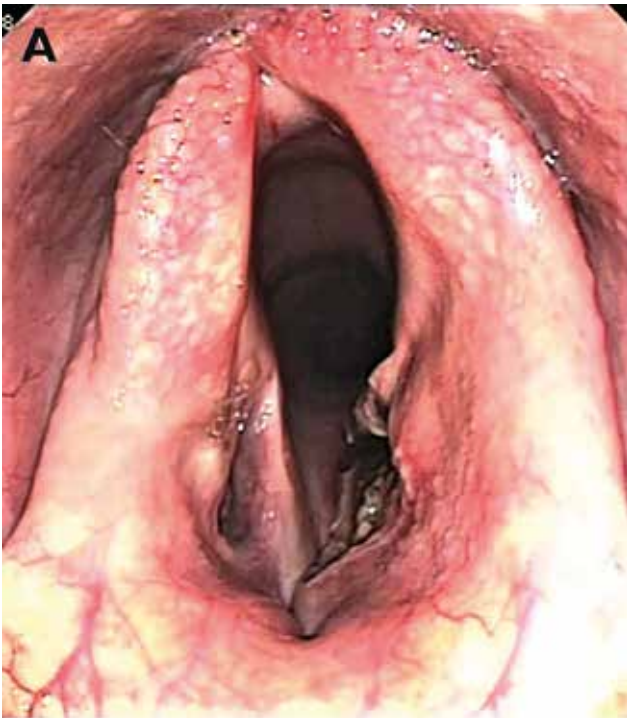


**Figures 8 A, B, C, D. Cordectomy of the left vocal cord with a diode laser in the standing horse (courtesy of Fabrice Rossignol).**

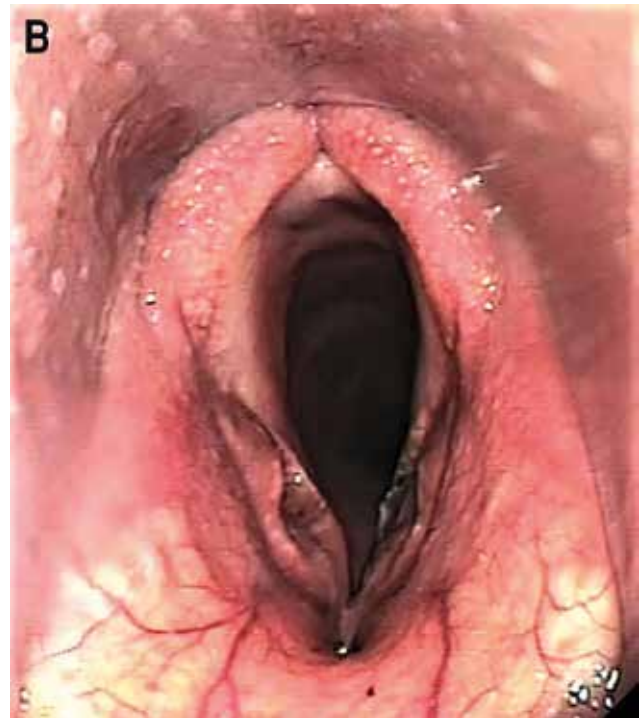
ventriculocordectomy is performed on the left side only. An additional cordotomy or cordectomy of the right side is sometimes performed (McCann, 2000). When the laser is used, care should be taken when cutting. The energy used during laser treatment should be limited and the cartilage should not be touched by the laser to avoid severe inflammation at the level of the larynx and specifically, the cartilage, which could lead to suffocation (Davenport-Goodall and Parente, 2003). Other complications of bilateral laser treatment are ‘webbing’ at the level of the vocal cords, i.e. the formation of fibrous strands attaching the left and right vocal cord to each other (Dixon et al., 2003a). Postoperatively, adequate use of anti-inflammatory drugs is advised. After laser treatment, the horse will no longer produce or will produce only a minimal amount of abnormal noise; additionally, sound reduction may be noticed until up to 90 days after surgery (Brown et al., 2003). However, the effect on respiration itself is minimal, making laser treatment as a stand-alone procedure insufficient for horses with exercise intolerance (Davenport et al., 2001; Fulton et al., 2012; Hawkins et al., 1997; Henderson et al., 2007; Kidd and Slone, 2002; McCarrel and Woodie, 2015; Tate et al., 1993).

### Laryngoplasty

In cases where the horse presents exercise intolerance, laryngoplasty or ‘tie-back’ can be performed. With this technique, permanent abduction of the arytenoid cartilage is achieved using one or two prosthesis (Brown et al., 2004; Davenport-Goodall and Parente, 2003; Marks et al., 1970; McCann, 2000; Williams et al., 1990). The prosthesis replaces the dysfunctional cricoarytenoideus dorsalis muscle and attaches the arytenoid to the cricoid cartilage resulting in a permanent abduction of the arytenoid cartilage. The prosthesis may consist of non-absorbable sutures alone or in combination with metallic anchoring materials, based on the surgeons preference (Brandenberger et al., 2017; Lechartier et al., 2015; Schumacher et al., 2000). Once the prosthesis is in place, it is tightened under endoscopic control, in a way that an ideal abduction of the arytenoid is achieved. The amount of abduction needed should be related to the workload intensity of the horse (Figures 9A and 9B). It is often expressed in ‘Dixon grades’. Especially sport and leisure horses do not necessarily need maximal abduction (Barnett et al., 2003). A study by Rakesh et al. (2008) showed that 88% of the maximal cross-



**Figure 9A.** Postoperative endoscopic image of a thoroughbred racehorse that was treated by laryngoplasty and laser (Dixon grade 1) (courtesy of Fabrice Rossignol).



**Figure 9B.** Postoperative endoscopic image of a sport horse that was treated by laryngoplasty and laser (Dixon grade 3) (courtesy of Fabrice Rossignol).

sectional area of the opening to the larynx is ideal and sufficient to prevent the arytenoid cartilage from being aspirated during work, even in racehorses. It is important to realize that the amount of abduction obtained during surgery will reduce because of regression of the soft tissue swelling after surgery. Barnett et al. (2013) reported that the amount of abduction seen at six weeks postoperatively resembles the long-term amount of abduction when performing dynamic endoscopy. They state that the fibrosis of the arytenoid in its position is completed at that stage.

Laryngoplasty has been performed under general anesthesia for decades but the most recent evolution is to perform the procedure in the standing sedated horse. The advantages of a standing laryngoplasty are the better exposition and visualization of the larynx, a better intraoperative evaluation of the degree of abduction obtained due to the absence of a tracheotube and the absence of complications associated with general anesthesia (Rossignol et al., 2015).

Laryngoplasty is a difficult procedure that must be executed in a precise way. Due to the fragile nature of the cartilages of the larynx, there is no room for error. Seroma formation is frequently observed but often resolves spontaneously the first days after surgery. A first important complication that may occur is that the prosthesis penetrates the lumen of the trachea or the entrance to the esophagus, leading to infection, persistent coughing and/or dysphagia (Figure 10). Next, complete failure of the prosthesis may occur, resulting

in an arytenoid that has returned to its former position (Brandenberger et al., 2016; Brown et al., 2004; Davenport et al., 2001; Dixon et al., 2003a; Froydenlund and Dixon, 2014; Fulton et al., 2012; Greet et al., 1979; Hardcastle et al., 2012). This is related to the cutting of the suture into the cartilage, slipping of the suture of the caudal cricoid edge or failure of suture material. This complication is more often seen in grade III horses, due to the continuous movement made by the not fully paralyzed arytenoid. Up to 20% of these cases present loss of abduction (Brandenberger et al., 2017; Dixon et al., 2003a; Lechartier et al., 2015). To try and avoid this, some surgeons curette or inject the cricoarytenoid joint with polymethylmethacrylate to induce ankyloses, which may result in a better stabilization of the arytenoid position (Barnett et al., 2013a; Leutton and Lumsden, 2015; Parente et al., 2011). Finally, overabduction of the arytenoid may lead to multiple postoperative complications related to the aspiration of food and saliva (Froydenlund and Dixon, 2014; Fulton et al., 2012).

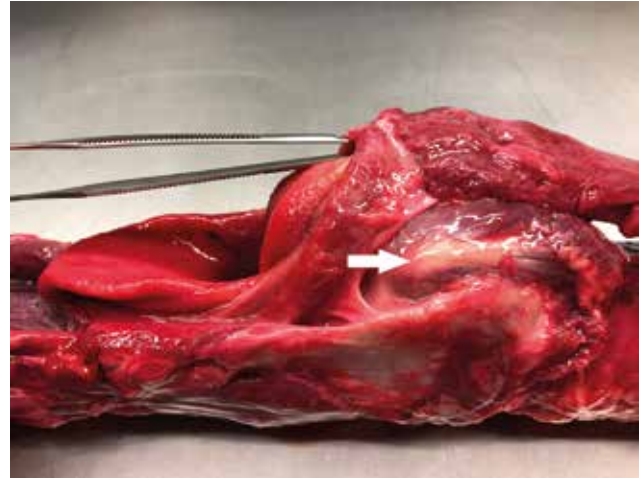
Horses should rest four to six weeks and may recommence training afterwards. Laryngoplasty is often combined with laser ventriculocordectomy or cordectomy. Ideally, this is performed immediately before the laryngoplasty procedure to make intraoperative abduction of the arytenoid cartilage more easy (Barnett et al., 2013a; Barnett et al., 2013b; Davenport et al., 2001; Hawkins et al., 1997; Kidd and Slone, 2002; Kraus et al., 2003).

When nicely executed, laryngoplasty is a technique that offers a quick solution for horses with left laryngeal hemiplegia with up to a 90%-success rate in non-racehorses; in racehorses, the success rate is lower (48–66%) (Cheetham et al., 2008; Davenport et al., 2001; Mason et al., 2013). In a study by Dixon et al. (2003b), 86% of the owners of a mixed breed population was positive about the surgery. Barnett et al. (2013) reported that 93% of the owners of a mixed breed population saw improvement after surgery. However, when these horses had a long-term control endoscopy, 78% still presented upper airway collapse.

### Nerve grafting

In selected cases, re-innervation of the cricoarytenoideus dorsalis muscle can be achieved with the help of a nerve graft (Davenport-Goodall and Parente, 2003; Ducharm et al., 1989; Rossignol et al., 2018; Fulton et al., 1991; Fulton et al., 2012; McCann, 2000). This technique has been developed in human surgery and modified by veterinary surgeons. The technique as described by Ducharm et al. (1989a) creates an anastomosis between the first cervical nerve (C1) and the abductor branch of the recurrent laryngeal nerve. Ducharm et al. (1989b) and Fulton et al. (1991) described the use of a nerve-muscle pedicle graft. Part of the omohyoideus muscle -with branches of the C1 entering into the muscle- was transplanted into the cricoarytenoideus dorsalis muscle. In a recent study on client owned horses by Rossignol et al. (2018), a novel tunneling technique has been described by which the C1 or C2 nerve branch is directly implanted into the cricoarytenoideus dorsalis muscle. Horses with left laryngeal hemiplegia grade II and III, with a small amount of fibrosis and/or atrophy of the cricoarytenoideus dorsalis muscle were included. Even a grade IV horse was operated successfully. Concurrently, a ventriculocordectomy of the left side was performed in these horses. In 13 out of 14 of these horses, stabilization of the arytenoid cartilage was seen during exercise within four to twelve months after surgery. This is quite a long recovery period when compared to the recovery period after laryngoplasty, which is not preferable in horses with exercise intolerance that should quickly return to work (McCann, 2000). Stimulation of the nerve has recently been described for a more rapid regain of function of the arytenoid cartilage (Mespoulhès-Rivière et al., 2016).

It is important to realize that after a successful nerve graft, the arytenoid abduction will only be achieved in the exercised horse when natural stimulation of the omohyoideus muscle by the C1 or C2 nerve occurs. This means that these horses still show laryngeal hemiplegia at resting endoscopy. The main advantages of the nerve grafting technique is that less complications have been observed compared to laryngoplasty, mainly because there is no permanent abduction of the arytenoid. Moreover, laryngoplasty can



**Figure 10.** The larynx and its relation to the esophagus are visible (the instrument is placed through the entrance of the esophagus). The muscular process (arrow) is near the entrance. The incorrect placement of the suture through the esophagus may cause chronic deglutition problems.

still be performed if the nerve graft was not successful (Rossignol et al., 2018).

### Pacemaker implantation

A new evolution for selected grade II and III left laryngeal hemiplegia cases is to use a pacemaker for controlled stimulation of the cricoarytenoideus dorsalis muscle (Davenport-Goodall and Parente, 2003; Fulton et al., 2012). Several experimental studies have been performed to evaluate this new technology. In some studies, direct stimulation of the cricoarytenoideus dorsalis muscle with a pacemaker was used, while in other studies, the recurrent laryngeal nerve was stimulated (Ducharme et al., 2010; Vanschande-vijl et al., 2010), or a nerve graft was first performed, followed by stimulation of the nerve through a pacemaker to train the muscle (Rossignol et al., 2018). Although these techniques are still in the experimental phase, the results are promising and it is likely that several new evolutions in this domain will form a very valuable treatment alternative in the future (Ducharme et al., 2008; Ducharme et al., 2010).

### Arytenoidectomy

Arytenoidectomy is the surgical removal of a part of the paralyzed arytenoid cartilage, either only the muscular process or both the muscular and corniculate process are removed. Although it is no longer considered as the treatment of choice in typical cases of laryngeal hemiplegia, it has been used in cases where laryngoplasty prosthesis has failed, in horses with chondritis or with a fourth branchial arch defect (Davenport-Goodall and Parente, 2003; Fulton et al., 2012; McCarrel and Woodie, 2015). Horses with

an acute form of chondritis can be treated medically first, although this rarely leads to complete regain of function and lesions tend to persist chronically (Garrett et al., 2013). Arytenoidectomy is performed under general anesthesia through a ventral midline laryngotomy. Tracheotomy should be performed to ventilate the horse during surgery and because of the postoperative swelling that often occurs. The mucosal barrier is opened and the laryngotomy wound is left unsutured or partially sutured. The prognosis is quite good and sometimes, even racehorses can perform after arytenoidectomy. However, in cases where arytenoidectomy was performed, a higher remnant instability at the level of the larynx has been seen than in horses that underwent laryngoplasty (Fulton et al., 2012). Radcliffe et al. (2006) claimed that the results after laryngoplasty and arytenoidectomy are equal when a modified technique is used. Reported complications after arytenoidectomy are excessive mucosal tissue or new granulation tissue formation at the entrance to the larynx. This can be resolved with a local laser excision of these tissues. Aspiration of food can also cause respiratory problems at the level of the lungs (Fulton et al., 2012; Radcliffe et al., 2006).

## CONCLUSION

Laryngeal hemiplegia is a commonly observed condition resulting in inspiratory noise during exercise, possibly responsible for not reaching a horse's maximal athletic potential. The diagnosis can be simple and precise when a dynamic endoscopy and an ultrasound of the larynx can be performed. Although laryngoplasty has some disadvantages, it is the current golden standard for treating the condition. The technique has recently evolved, and is currently performed under sedation and local anesthesia in order to achieve an ideal abduction of the arytenoid cartilage, reducing the likelihood of complications. Moreover, the rapid development of more physiological techniques such as nerve grafts and the evolving technology regarding the use of pacemakers might replace laryngoplasty in the future.

## REFERENCES

- Barakzai, S.Z., Boden, L.A. and Dixon, P.M. (2009). Post-operative race performance is not correlated with degree of surgical abduction after laryngoplasty in National Hunt Thoroughbred racehorses. *Veterinary Surgery* 38, 934-940.
- Barakzai S.Z., Dixon P.M. (2011). Correlation of resting and exercising endoscopic findings for horses with dynamic laryngeal collapse and palatal dysfunction. *Equine Veterinary Journal* 43, 18-23.
- Barnett T.P., O'Leary J.M., Parkin T.D.H., Dixon P.M., Barakzai S.Z. (2013a). Long-term maintenance of arytenoid cartilage abduction and stability during exercise after laryngoplasty in 33 horses. *Veterinary Surgery* 42, 291-295.
- Barnett T.P., O'Leary J.M., Parkin T.D.H., Dixon P.M., Barakzai, S.Z. (2013b). Long-term exercising video-endoscopic examination of the upper airway following laryngoplasty surgery: A prospective cross-sectional study of 41 horses. *Equine Veterinary Journal* 45, 593-597.
- Brandenberger O., Pamela H., Robert C., Martens A., Vlaminc L., Wiemer P., Barankova K., Van Bergen T., Brunsting J., Ducharme N., Rossignol F. (2016). Anatomical description of the boundary of the proximal equine esophagus and its surgical implications on prosthetic laryngoplasty in horses. *Veterinary Surgery* 45, E12.
- Brandenberger O., Rossignol F., Perkins J.D., Lechartier A., Mespouilhès-Rivière C., Vitte A., Rossignol A., Ducharme N.G., Boening K.J. (2017) Ex vivo biomechanical stability of 5 cricoid-suture constructs for equine laryngoplasty. *Veterinary Surgery* 46, 705-713.
- Brakenhoff J.E., Holcombe S.J., Hauptman J.G., Smith H.K., Nickels F.A., Cardon J.P. (2006). The prevalence of laryngeal disease in a large population of competition draft horses. *Veterinary Surgery* 35, 579-583.
- Brown J.A., Derksen F. J., Stick J.A., Hartman W.M., Robinson N.E. (2003). Venticulocordectomy reduces respiratory noise in horses with laryngeal hemiplegia. *Equine Veterinary Journal* 35, 570-574.
- Brown J.A., Derksen F. J., Stick J. A., Hartman W. M., Robinson N. E. (2004). Effect of laryngoplasty on respiratory noise reduction in horses with laryngeal hemiplegia. *Equine Veterinary Journal* 36, 420-425.
- Butler P.J., Woakes A.J., Anderson L.S., Roberts C.A., Marlin D.J. (1993). Stride length and respiratory tidal volume in exercising thoroughbred horses. *Respiratory Physiology* 93, 51-56.
- Cahill J.I., Goulden B.E. (1987). The pathogenesis of equine laryngeal hemiplegia. *New Zealand Veterinary Journal* 35, 82-90.
- Chalmers H. J., Cheetham J., Yeager A.E., Ducharme N.G. (2006). Ultrasonography of the equine larynx. *Veterinary Radiology and Ultrasound* 47, 476-481.
- Cheetham J., Radcliffe C.R., Ducharme N.G., Sanders I., Mu L., Hermanson J.W. (2008). Neuroanatomy of the equine dorsal cricoarytenoid muscle: surgical implications. *Equine Veterinary Journal* 40, 70-75.
- Cheetham J., Witte T.H., Rawlinson J.J., Soderholm L.V., Mohammed H.O., Ducharme, N.G. (2008). Intra-articular stabilisation of the equine cricoarytenoid joint. *Equine Veterinary Journal* 40, 584-588.
- Dart A.J., Dowlin B.A., Hodgson D.R. Rose R.J. (2001). Evaluation of high-speed treadmill videoendoscopy for diagnosis of upper respiratory tract dysfunction in horses. *Australian Veterinary Journal* 79, 109-112.
- Davenport-Goodall C.L.M., Parente E.J. (2003). Disorders of the larynx. *Veterinary Clinics Equine* 19, 169-187.
- Davenport C.L.M., Tulleners E.P., Parente E.J. (2001). The effect of recurrent laryngeal neurectomy in conjunction with laryngoplasty and unilateral VCE in thoroughbred racehorses. *Veterinary Surgery* 30, 417-421.
- Davidson E. J., Martin B.B., Boston R.C., Parente E.J. (2011). Exercising upper respiratory videoendoscopic evaluation of 100 nonracing performance horses with abnormal respiratory noise and/or poor performance. *Equine Veterinary Journal* 43, 3-8.
- Davidson E.J., Martin B.B. (2003). Diagnosis of upper respiratory tract diseases in the performance horse. *Veterinary Clinics Equine* 19, 51-62.

- Dixon P.M., McGorum B.C., Railton D.I., Hawe C., Tremaine W.H., Pickles K., McCann J. (2001). Laryngeal paralysis: a study of 375 cases in a mixed-breed population of horses. *Equine Veterinary Journal* 33, 452-458.
- Dixon P.M., McGorum B.C., Railton D.I., Hawe C., Tremaine W.H., Dacre K., McCann, J. (2003a). Long-term survey of laryngoplasty and VCE in an older, mixed-breed population of 200 horses. Part 1: maintenance of surgical arytenoid abduction and complications of surgery. *Equine Veterinary Journal* 35, 389-396.
- Dixon P.M., McGorum B.C., Railton D.I., Hawe C., Tremaine W.H., Dacre K., McCann, J. (2003b). Long-term survey of laryngoplasty in an older, mixed-breed population of 200 horses. Part 2: owners' assessment of the value of surgery. *Equine Veterinary Journal* 35, 397-401.
- Ducharme N.G., Cheetham J., Sanders I., Hermanson J.W., Hackett R.P., Soderholm L.V., Mitchell L.M. (2010). Considerations for pacing of the cricoarytenoid dorsalis muscle by neuroprosthesis in horses. *Equine Veterinary Journal* 42, 534-540.
- Ducharme N.G., Hackett R.P., Cheetham J., Hermanson J.W., Soderholm L.V., Mitchell L.M., Sanders I. (2008). Stimulation parameters for cricoarytenoid dorsalis muscles as initial data for neuroprosthesis in horses. In: *Proceedings of the 47th British Equine Veterinary Association Congress*, 342.
- Ducharme N.G., Horney F.D., Partlow G.D. (1989) Attempts to restore abduction of the paralyzed equine arytenoid cartilage I. Nerve-muscle pedicle transplants. *Canadian Journal of Veterinary Research* 53, 202-209.
- Ducharme, N.G., Viel, L., Partlow, G.D., Hulland, T.J. and Horney, F.D. (1989b). Attempts to restore abduction of the paralyzed equine arytenoid cartilage. III. Nerve anastomosis. *Canadian Journal of Veterinary Research* 53, 216-223.
- Duncan I.D., Reifenrath P., Jackson K.F., Clayton M. (1991). Preferential denervation of the adductor muscles of the equine larynx II: Nerve pathology. *Equine Veterinary Journal* 23, 99-103.
- Franklin S.H. (2008). Dynamic collapse of the upper respiratory tract: A review. *Equine Veterinary Education* 20, 212-224.
- Franklin S.H., Allen K.J. (2017). Assessment of dynamic upper respiratory tract function in the equine athlete. *Equine Veterinary Education* 29, 92-103.
- Franklin S.H., Naylor J.R.J., Lane J.G. (2006). Videoscopic evaluation of the upper respiratory tract in 93 sport horses during exercise testing on a high-speed treadmill II. *Equine Veterinary Journal Suppl.* 36, 540-545.
- Froydenlund T.J., Dixon P.M. (2014). A review of equine laryngoplasty complications. *Equine Veterinary Education* 26, 98-106.
- Fulton I.C., Anderson B.H., Stick J.A., Robertson J.T. (2012). The larynx. In: Auer J.A. and Stick J.A. (editors). *Equine Surgery*. Fourth edition, Saunders Elsevier, St. Louis. 592-623.
- Fulton I.C., Derksen F.J., Stick J.A., Robinson N.E., Walshaw R. (1991). Treatment of left laryngeal hemiplegia in Standardbreds, using a nerve muscle pedicle graft. *American Journal of Veterinary Research* 52, 1461-1467.
- Fulton, I.C., Derksen, F.J., Stick, J.A., Robinson, N.E. and Walshaw, R. (1991). Treatment of left laryngeal hemiplegia in Standardbreds, using a nerve muscle pedicle graft. *Am. J. vet. Res.* 52, 1461-1467.
- Garrett K.S., Embertson R.M., Woodie J. B., Cheetham J. (2013). Ultrasound features of arytenoid chondritis in Thoroughbred horses. *Equine Veterinary Journal* 45, 598-603.
- Garrett K.S., Woodie J.B., Embertson R.M., Pease A.P. (2008). Diagnosis of laryngeal dysplasia in five horses using magnetic resonance imaging and ultrasonography. *Equine Veterinary Journal* 41, 766-771.
- Garret K.S., Woodie J.B., Embertson R.M. (2011). Association of treadmill upper airway endoscopic evaluation with results of ultrasonography and resting upper airway endoscopic evaluation. *Equine Veterinary Journal* 43, 365-371.
- Greet T.R.C., Baker G.J., Lee R. (1979). The effect of laryngoplasty on pharyngeal function in the horse. *Equine Veterinary Journal* 11, 153-158.
- Hardcastle M.R., Pauwels F.E.T., Collett M.G. (2012). Clinicopathologic observations on laryngoplasty failure in a horse. *Veterinary Surgery* 41, 649-653.
- Hawkins, J.F., Tulleners E.P., Ross M.W., Evans L.H., Raker C.W. (1997). Laryngoplasty with or without VE for treatment of left laryngeal hemiplegia in 230 racehorses. *Veterinary Surgery* 26, 484-491.
- Henderson C.E., Sullins K.E., Brown J.A. (2007). Transendoscopic, laser-assisted ventriculocordectomy for treatment of left laryngeal hemiplegia in horses: 22 cases (1999-2005). *Journal of the American Veterinary Medical Association* 231, 1868-1872.
- Kelly P.G., Reardon R.J.M., Johnston M.S., Pollock P.J. (2013). Comparison of dynamic and resting endoscopy of the upper portion of the respiratory tract in 57 Thoroughbred yearlings. *Equine Veterinary Journal* 45, 700-704.
- Kidd, J.A., Slone D.E. (2002). Treatment of laryngeal hemiplegia in horses by prosthetic laryngoplasty VE and vocal cordectomy. *Veterinary Record* 150, 481-484.
- Kraus B.M., Parente E.J., Tulleners E.P. (2003). Laryngoplasty with VE or VCE in 104 draught horses (1992-2000). *Veterinary Surgery* 32, 530-538.
- Konig H.E., Liebich H.G. (2004). Respiratory system (apparatus respiratorius). In: Konig H.E. and Liebich H.G. (editors). *Veterinary Anatomy of Domestic Animals*. Schattauer GmbH, Stuttgart, 343-364.
- Lane J.G., Bladon B., Little D.R.M., Naylor J.R.J., Franklin S. H. (2006). Dynamic obstructions of the equine upper respiratory tract. Part 2: Comparison of endoscopic findings at rest and during high-speed treadmill exercise of 600 Thoroughbred racehorses. *Equine Veterinary Journal* 38, 401-408.
- Lechartier A., Rossignol F., Brandenberger O., Vitte A., Mespoulhès-Rivière C., Rossignol A., Boening K.J. (2015). Mechanical comparison of 3 anchoring techniques in the muscular process for laryngoplasty in the equine larynx. *Veterinary Surgery* 44, 333-340.
- Leutton J.L., Lumsden J.M. (2015). Dynamic respiratory endoscopic findings pre- and post laryngoplasty in Thoroughbred racehorses. *Equine Veterinary Journal* 47, 531-536.
- Marks D., Mackay-Smith M.P., Cushing L.S., Leslie J.A. (1970). Observations on laryngeal hemiplegia in the horse and treatment by abductor muscle prosthesis. *Equine Veterinary Journal* 2, 159-166.
- Martin B.B., Beef V.B., Parente E.J., Sage A.D. (2000). Causes of poor performance of horses during training,

- racing, or showing: 348 cases (1992–1996). *Journal of the American Veterinary Medical Association* 216, 554-558.
- Mason B.J., Riggs C.M., Cogger, N. (2013). Cohort study examining long-term respiratory health, career duration and racing performance in racehorses that undergo left-sided prosthetic laryngoplasty and VCE surgery for treatment of left-sided laryngeal hemiplegia. *Equine Veterinary Journal* 45, 229-234.
- McCann J. (2000). Differential diagnosis of abnormal respiratory noises in the exercising horse. *In Practice* 22, 370-381.
- McCarrel T.M., Woodie J.B. (2015). Update on laryngeal disorders and treatment. *Veterinary Clinics Equine* 31, 13-26.
- Mespouilhès-Rivière C., Brandenberger O., Rossignol F., Robert C., Perkins J.D., Marie J.P., Ducharme N.G. (2016). Feasibility, repeatability, and safety of ultrasound guided stimulation of the first cervical nerve at the alar foramen in horses. *American Journal of Veterinary Research* 77, 1245-1251.
- Parente E.J., Birks E.K., Habecker P. (2011). A modified Laryngoplasty approach promoting ankylosis of the cricoarytenoid joint. *Veterinary Surgery* 40, 204-210.
- Parente E.J., Martin B.B., Tulleners E.P. (1998). Case report: Epiglottic retroversion as a cause of upper airway obstruction in two horses. *Equine veterinary Journal* 30, 270-272.
- Radcliffe C.H., Woodie J.B., Hackett R.P., Ainsworth D.M., Erb H.N., Mitchell L.M., Soderholm L.V., Ducharme N.G. (2006). A Comparison of laryngoplasty and modified partial arytenoidectomy as treatments for laryngeal hemiplegia in exercising horses. *Veterinary Surgery* 35, 643-652.
- Rakesh V., Ducharme N.G., Cheetham J., Datta A.K., Pease A.P. (2008). Implications of different degrees of arytenoid cartilage abduction on equine upper airway characteristics. *Equine Veterinary Journal* 40, 629-635.
- Reesink H.L., Hermanson J.W., Cheetham J., Mu L., Mitchell L.M., Soderholm L.V., Ducharme N.G. (2013). Anatomic and neuromuscular characterization of the equine cricothyroid muscle. *Equine Veterinary Journal* 45, 630-636.
- Rossignol F., Brandenberger O., Perkins J.D., Marie J.P., Mespouilhès-Rivière C., Ducharme N.G. (2018). Modified first or second cervical nerve transplantation technique for the treatment of recurrent laryngeal neuropathy in horses. *Equine Veterinary Journal* 50, 457-464.
- Rossignol F., Vitte A., Boening J., Maher M., Lechartier A., Brandenberger O., Martin-Flores M., Lang H., Walker W., Ducharme N.G. (2015). Laryngoplasty in standing horses. *Veterinary surgery* 44, 341-347.
- Schumacher J., Wilson A.M., Pardoe C., Easter J.L. (2000). In vitro evaluation of a novel prosthesis for laryngoplasty of horses with recurrent laryngeal neuropathy. *Equine Veterinary Journal* 32, 43-46.
- Vanschandevijl K., Nollet H., Vonck K., Raedt R., Boon P., Roost D., Martens A. and Deprez P. (2010). Functional electrical stimulation of the left recurrent laryngeal nerve using a vagus nerve stimulator in a normal horse. *Equine Veterinary Journal* 189, 346-348.
- Williams J.W., Meagher D.M., Pascoe J.R., Hornof W.J. (1990). Upper airway function during maximal exercise in horses with obstructive upper airway lesions effect of surgical treatment. *Veterinary Surgery* 19, 142-147.
- Witte S.H.P., Witte T.H., Harris F., Kelly G., Pollock P. (2011). Association of owner-reported noise with findings during dynamic respiratory endoscopy in Thoroughbred racehorses. *Equine Veterinary Journal* 43, 9-17.

**SMID GENEEST PAARD (1323 – 1324)**

*Item den smet die tgrauwe paerde ghenas te Ghent*  
(betaald) 45 s- 4 d.(45 schellingen en 4 denieren of 544 denieren )

Een rekening bewaard in het Gentse rijksarchief (Gysseling, 1951) bevat een van de oudste gegevens in het Nederlands over de rol van smeden, meer bepaald hoefsmeden, in de geneeskunde van dieren. Deze voorlopers van de dierenartsen waren in hoofdzaak betrokken in de verzorging van paarden, veruit het belangrijkste en duurste huisdier. In die tijd nog ‘het’ attribuut van edellieden, de ridders (afgeleid van ‘ruiters’) of chevaliers (afgeleid van ‘cheval’). Het document is dan ook uit dergelijke kringen afkomstig. Vermoedelijk werd de rekening opgemaakt voor een Gentse patriciër, een zekere Symoen Willebaerds. Over de identiteit van de smid komen we niets te weten, evenmin iets over de door hem toegepaste middelen en methoden.

Goedkoop was de behandeling wel niet. We kunnen het bedrag (544 denieren, afgekort d.), vergelijken met andere posten in de rekening. Dezelfde smid ontving 90 d. *van beslaene ende van zalve ten zuwarten paerde*. Ons verder beperkend tot betalingen in de door Gysseling gepubliceerde en becommentarieerde rekening die met dieren te maken hebben, vermelden we: voor twee roskammen (*heurscamme*): 6 d.; voor een breidel (*bredele*): 48d., voor een muizenval (*muse vale*): 4d., voor 25 koppels duiven (*25 paeren duven*): 96 d., voor 19 kiekens (*kiekinen*): 76 d., voor 4 konijnen (*kunnen*): 26d. Verder nog enkele dure posten: 72 d. om een paard op te leren (*van den zomer paert te leere telle*): 160d., voor twee varkens (*verekinen*): 492 d. en voor het allerduurste, het bouwen van een duifhuis (*dufhuus*): 1922 d. Voor het basisvoedsel in die tijd, het ‘dagelijks’ brood, moest men volgens een berekening voor dat zelfde (volledige) jaar 1163 d. uitgeven, hetzij 18 % van het maximale jaarloon in de bouwsector (Blockmans en Prevenier 1975). De bedragen zijn uitgedrukt in het Parijse muntstelsel (parisis), toen gangbaar in het graafschap Vlaanderen.

**LITERATUUR**

- Blockmans, W.P., Prevenier, W. (1975). Armoede in de Nederlanden van de 14de tot het midden van de 16de eeuw. *Tijdschrift voor Geschiedenis* 88, 501 - 538.
- Gysseling, M. (1951). Een rentmeestersrekening voor een Gents patriciër uit de eerste helft van de 14<sup>de</sup> eeuw. *Mededelingen van de Koninklijke Commissie voor Geschiedenis*, 245 - 265.

Luc Devriese

# X-Ray VERACHTERT Digital nv

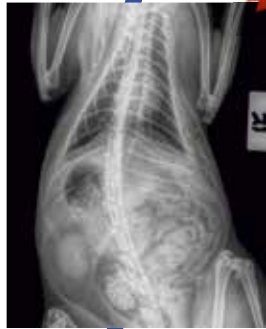Medische beeldvorming sinds 1979

**AGFA**   
HealthCare

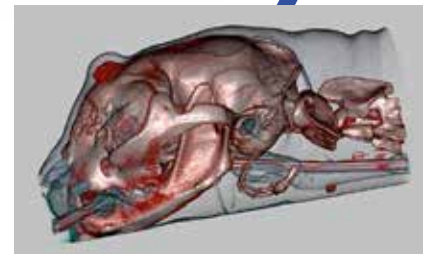
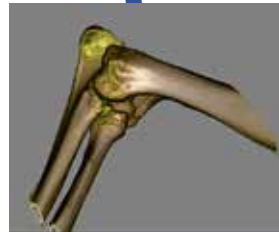**MUSICA**



**new**



**ANIMAGE**  
ConeBeam CT  
Fluoro & DR



**X-Ray Verachttert Digital nv**  
Bisschoppenhoflaan 662  
2100 Deurne - Belgium

phone : +32 (0)3 239 05 79  
fax : +32 (0)3 218 50 61

mail : [info@xrayverachttert.be](mailto:info@xrayverachttert.be)  
web : [www.xrayverachttert.be](http://www.xrayverachttert.be)



## Variation, a precious lesson. Why we need to keep in mind the origin and meaning of *to vet*, *to fit* and “*survival of the fittest*”

*Variatie, een belangrijke les. Waarom we de oorsprong en betekenis van de Engelse woorden to vet, to fit en de uitdrukking “survival of the fittest” moeten onthouden*

L. Devriese

Museumcollectie Veterinair Verleden Merelbeke  
Faculteit Diergeneeskunde, UGent, Salisburylaan 133, B 9820, Merelbeke, Belgium

### SAMENVATTING

The expression *survival of the fittest* most often has a misleading connotation in contemporary ears and minds not familiar with genetics and the scientific basis of breeding. Among live organisms, heritable variation is a prerequisite for survival of a species in changing conditions of life. Variants *fitting* best into new conditions survive and will have the greatest chances to reproduce themselves. This is the meaning of *fit* in the well-known expression ‘survival of the fittest’, coined by Herbert Spencer on Darwin’s idea of ‘natural selection’. In order to understand this, a short linguistic description is given, starting with *to vet*, meaning ‘to examine thoroughly’, a relatively recent expression (19th century), which at first sight seems to originate from the examinations done by veterinarians (vets) on racing horses, before they are allotted to certain categories in the races. Nowadays the term is especially used in the context of checking persons applying for jobs, business takeover bids and similar situations involving a certain degree of trustworthiness. *To fit* has a much older pedigree. The earliest attestations are found in mediaeval texts relating military or fighting episodes in which the adversaries are considered to be of equal power. This survived later on in horse racing competitions and gradually acquired the sense of *fitting* one thing into another, or to *fit* into a category. For living organisms, to *fit* into prevailing conditions of life is of utmost importance. It was only in the previous century that the meaning of *fit* changed into healthy and strong, possibly also influenced by the use of this term in racing competitions.

### ABSTRACT

De uitdrukking *survival of the fittest* door Herbert Spencer gebruikt voor het resultaat van wat Charles Darwin *natural selection* noemde, kernbegrip in de evolutieleer, kan actueel potentieel ernstige misverstanden teweegbrengen. In de tijd van Darwin en Spencer betekende *the fittest*, diegene die het best bij een bepaalde (levens)omstandigheid past of die het beste erfelijke potentieel bezat om daarin te passen of zich aan te passen. Voor levende soorten is variatie een essentiële voorwaarde om in veranderende competitieve omstandigheden te blijven voortbestaan. De basis van Darwins evolutietheorie is dan ook erfelijke variatie binnen de soorten. Die laat toe dat min of meer passende varianten voorkomen die kunnen overleven en reproducen. Minder aangepaste vinden minder voedsel, worden verdronken en verdwijnen tenslotte: ze sterven uit. Ze worden op natuurlijke wijze weggeselecteerd. Dit is natuurlijke selectie.

In de loop van de vorige eeuw nam een heel andere woordbetekenis van *fit* de overhand: die van ‘gezond, in goede lichamelijke conditie verkerend’. Om dat te begrijpen wordt eerst een korte historische beschrijving gegeven van twee Engelse termen *to vet* and *to fit*, die lange tijd vooral gebruikt werden in paardenwedrenmilieus. *To vet* betekent zorgvuldig onderzoeken op eigenschappen en geschiktheid alvorens toegelaten te worden in races, of, voor wat mensen betreft, in bepaalde functies. De term wordt in de literatuur vermoedelijk ten onrechte gelinkt aan veterinarian (*vet*). *Fit*, oorspronkelijk gebruikt voor ridders en militairen in de betekenis van aan elkaar gewaagd zijn, werd vooral toegepast bij nagenoeg even snelle renpaarden om toegelaten te worden tot welbepaalde wedrennen. Later werd *to fit* meer in het algemeen gebruikt om ‘bij elkaar (doen) passen’ aan te duiden en in de vorige eeuw werd de notie ‘in conditie’ of ‘*en forme*’ (in vorm) eraan gehecht, wellicht ook onder invloed van het woordgebruik in het renpaardenmilieu. Uiteindelijk kreeg de betekenis ‘gezond en/of sterk’ de overhand.

## INTRODUCTION

Somewhat strangely, two similar sounding verbs, *to vet* and *to fit*, have been related with horses, with the way horses are trained, and with the practical organization of horse races. *To vet* has been connected with veterinarians examining race horses (Atwood Lawrence, 1989). *To fit* was similarly used in the competitive context – first in humans and later on in racing horses, but the meaning gradually changed to ‘healthy, strong and fast’ – not only in equines, but also, and overwhelmingly this time, in humans. This change may have led to grave misunderstandings, especially in the evolutionary context of *survival of the fittest*. Consequences of the change are of utmost importance, because ‘designer babies’ are currently appearing on the horizon.

First, we will take a look into the history of the terms *to vet* and *to fit*, which we will try to connect with each other. Then we will examine the manifold changes in the meaning of the verb *to fit*, paying attention mainly to the origin and meaning of the term in the context of biological evolution.

## TO VET, VETTING, TO VET OUT

*To vet* is defined in English as making careful and critical examinations of persons or situations. Examples: proposals for vetting large takeover bids; examine thoroughly candidates for a job to ensure that they are suitable, especially when secrecy, loyalty, or trustworthiness is required. Synonyms are: *assess, check, inspect, evaluate, screen*. In this context, *vetting* is also used: the process of performing background checks of persons before offering them employment, etc.

Vet is also an abbreviation of *veterinarian*, a term which originated in the mid-17th century (in English), deriving from Latin *veterina*: animals of burden (Devriese, 2012). The colloquial abbreviation *vet* dates from the 1860s; the verb form of the same word, meaning ‘to treat an animal’, came a few decades later. Atwood Lawrence (1989) provides the following etymology: *to vet* was originally a horse racing term, referring to the requirement that a horse be checked for health and soundness by a veterinarian before being allowed to race. Thus it has taken the general meaning to check. According to the Oxford Etymological Dictionary, the earliest known usage is in 1891, and was applied mainly in the horse-racing context: “You should vet that horse before the races”. By the early 1900s, *vet* had begun to be used as a synonym for ‘evaluate’, especially in the context of searching for flaws. *To vet out* means ‘to reject something or somebody as a result of such examinations’.

## TO FIT, FITTEN, FITNESS

It is not quite certain that the noun *veterinarian*, familiarly known as *vet*, bears an ontological relationship with *to vet*, *to vet out* and *vetting*. The fact that this is widely and intensely practiced in horse racing competitions, both in the past and in the present, may be a pure coincidence. The possibility that the verb *to vet* is derived from an older pronunciation of *fit*, as in the mediaeval (Middle) Dutch *vit, vitten*, and originated as the result of a contamination by *vet* in the sense of ‘veterinarian’, cannot be excluded. It should be noted that no attestations of *vet* or *vit* are known in Middle English.

Given the fact that the abbreviation *vet* is a relatively recent creation (second half of the 19th century), we have to examine more closely the very similarly sounding verb *fit* and adjective *fit*, which are of much longer standing in English. Before 1250, *fite* ‘an adversary of equal power, a match’; appears in *The Owl and the Nightingale*. Probably before 1400, *fitten* in the sense of ‘to marshall troops’ was used as a verb in *Morte Arthur*, and then later in the sense of being suitable (probably before 1420) in Lydgate’s *Troy Book*. This use is, to quote from Chambers Dictionary (Barnhart, 1988), ‘probably derived from the adjective sense of *fitting* or proper, perhaps influenced by, or even in some cases borrowed from, Middle Dutch *vitten*; ‘to suit’ (see: Verwijs and Verdam, 1916). It is equally possible that the expression originated and evolved independently in both languages.

Similar uses in other Germanic languages point to a source of *fit* in English through the early noun sense of ‘an adversary of equal power’, possibly with the still earlier sense of meeting or coming together. The meaning of *fit* as ‘to be or to make proper or suitable, supply or equip’ is not recorded before the late 16th century (Oxford). Much later, in the 19th century, the *fitting* of one thing into another and the way something *fits* are both attested (Chambers). The term *outfit*, involving the clothing and equipment required for an expedition (first attested 1787), is also well known.

With this largely military context in mind, one may not find it surprising that the word *fit* survived and flourished on horse racing tracks, where training for *fitness* is of utmost importance. Moreover, the shaping of optimal conditions for competition is a prerequisite in this branch: for horses to be allotted to certain races, not only do they need to acquire utmost *fitness*, they also have to be matched, selected on previous achievements, and possibly handicapped with extra weights, in order to constitute -literally- competitors of roughly equal value, resulting in thrilling competition ... and betting! The use of the term *fit*, meaning a status of excellent body condition, spread from racing horses to sportsmen, to become in re-

cent decades a general term designating good health, strong, in good bodily condition. It did not take long before the paramedical -more appropriately termed pseudomedical- branch of healthcare provided ample opportunity for the consumer to spend money on food supplements, training manuals, clothing, consultants, etc., as often as possible in well-equipped *fitness centers*. Thus *fitness* was born, to become in no time big business.

## SURVIVAL OF THE FITTEST

The above described change in meaning of *fit* may have serious consequences in the interpretation of the expression *survival of the fittest*. It is well known that Charles Darwin's revolutionary work *On the Origin of Species* (1859) was in fact a part or abstract of the endlessly expanding and time consuming description of his meticulous observations on a multitude of varieties of phenotypes in a wide range of species, especially of domestic animals and cultivated plants. This resulted in the publication nearly ten years later, in 1868, of *The Variation of Animals and Plants under Domestication*. In the first edition of this study, Darwin asserted that the key concept of natural selection is the motor of evolution, as opposed to the artificial selection of animals and plants by humans. But, as he himself explained in the introduction to the second edition of this study (1875), he was not satisfied with this expression because it seems to imply an active intervention in nature by some invisible hand. To quote the clearly hesitating author: 'This preservation, during the battle for life, of varieties which possess any advantage in structure, constitution, or instinct, I have called Natural Selection; and Mr. Herbert Spencer has well expressed the same idea by the *Survival of the Fittest*. The term *natural selection* is in some respects a bad one, as it seems to imply conscious choice; but this will be disregarded after a little familiarity'. Nevertheless, Darwin borrowed the expression *survival of the fittest* used in the first volume of Spencer's *The Principles of Biology* (1864), to explain the ever changing life forms seen in plant and animal species. It should be noted that Spencer was not a biologist, but an erudite theorist publishing on an astonishing wide range of topics in very diverse scientific disciplines.

We should bear in mind that in Spencer's and Darwin's time, the word *fit* had not yet evolved to signify, or to imply, being strong and healthy. Facing a change, in environmental conditions, for example, the best *fitting* variants or individuals of a species will have greater chances to survive and to procreate than the less well adapted or less easily adapting. In order to have chances to survive in suddenly, as well as in gradually changing life conditions, a species has to have a certain degree of genetic and epigenetic diversity. This implies the possession of a varying gene pool. In other words: the old concept of 'pure' races

as a necessity for survival, is in fact detrimental. Hybridization with the necessarily prior creation of inbred lines, overwhelmingly successful during past decades in breeding for the higher production of domestic plants and animals, appears unlikely to be accepted and achieved among humans, but other techniques collectively termed genetic engineering, can possibly be applied.

And once again: in the biological context, we should avoid the nearly automatic inclination in contemporary discourse to use *fit* as connoting health and good bodily condition. *Fitness* in this biological sense has nothing to do with health and good bodily condition. The genetically schooled may be supposed to be familiar with this, but the concept of variation as a prerequisite for both natural and artificial selection remains largely unknown to the general public. The word *fit* has become 'corrupted'. This may have played a role in the reintroduction and general use of the expression '*natural selection*' after Darwin's death in 1882. To quote Spencer (1879) himself: 'How often misused words generate misleading thoughts'.

## ACKNOWLEDGMENTS

The linguistic advice provided by Luc De Grauwe and Richard Sundahl, and the information on equine matters provided by Paul Desmet are greatly appreciated.

## REFERENCES

- Atwood Lawrence E. (1989). The etymology of veterinarian. *Journal of the American Veterinary Medical Association* 194, 781-752.
- Barnhart R., ed. (1988). *Chambers Dictionary of Etymology*. Chambers – Harrap, Edinburgh, 385 and 1201.
- Darwin Ch. (1859). *On the Origin of Species by Means of Natural Selection, or the Preservation of Favoured Races in the Struggle for Life*. John Murray, London pp. 502.
- Darwin Ch. (1875). *Variation of Animals and Plants under Domestication. Part 1. Introduction*. John Murray, London, 6.
- Devriese L. (2012). From mules, horses and livestock to companion animals: a linguistic-etymological approach to veterinary history, mirroring animal and (mainly) human welfare. *Vlaams Diergeneeskundig Tijdschrift* 81, 236-247.
- Hoad T. F. (19865). *The Concise Oxford Dictionary of English Etymology*. Oxford University Press, Oxford, 172.
- Spencer H. (1864). *The Principles of Biology*. Williams and Norgate, London & Edinburgh, 444.
- Spencer H. (1879). *Principles of Ethics*. Part 2. Hurst, New York, 152.
- Verwijs E., Verdam J. (1916). *Middelnederlandsch Woordenboek*. Nijhoff, 's Gravenhage, column 4499.

---

**CASTRATIE BIJ DE REU**

---

**VRAAG**

*Moet een reu standaard gecastreerd worden en op welk tijdstip gebeurt dit het beste?*

**ANTWOORD**

Een therapeutische castratie kan geadviseerd worden door de dierenarts bij een testosteronafhankelijke aandoening, i.e. prostaathyperplasie, perianale tumoren of perineale breuken, of bij testisaandoeningen. Dit betreft meestal oudere reuen. De problematiek is hiermee vaak definitief opgelost.

We raden echter niet aan om een reu standaard te castreren. Soms wordt dit in de praktijk voorgesteld of gevraagd voor moeilijk hanteerbare, agressieve of drukke honden maar in dergelijke gevallen is een gedragstherapeut vaak een betere oplossing of kan het probleem gewoon zijn dat de hond minder geschikt is voor dat bepaald type van eigenaar.

Castratie is immers alleen zinvol als het ongewenste gedrag gemedieerd wordt door testosteron. Typisch testosteron geïnduceerd gedrag is urine markeren in huis, seksuele interesse in teven, zwerfgedrag, vechten met andere reuen en rijgedrag. Dit gedrag kan bij 50 tot 90 % van de honden sterk verbeteren na castratie. Om na te gaan of castratie hier inderdaad een permanente oplossing kan bieden, kan men eerst chemische castratie uitvoeren. Hiertoe is de beste methode het steken van een desloreline-implantaat (Suprelorin® 4,7 mg, Virbac, Frankrijk) tussen de schouderbladen. Door de continue afgifte van dit GnRH-analoog zal de reu initieel meer testosteron produceren, waarbij het ongewenste gedrag de eerste drie weken kan toenemen. Nadien valt de testosteronproductie volledig stil, waardoor het ongewenste gedrag zal wegvallen indien testosteron inderdaad aan de basis ligt van dit gedrag. Bijkomend wordt de reu vanaf zes weken na het steken van het implantaat ook tijdelijk infertiel: de spermaproductie stopt en de testikels atrofiëren tijdelijk. Suprelorin® 4,7 mg verdient in dergelijke gevallen de voorkeur boven een implantaat van 9,4 mg, waarvan de duur en intensiteit van het initiële flare-up-effect minder goed bestudeerd zijn.

Indien er slechts een tijdelijke onderdrukking van het ongewenste gedrag gewenst is, is een desloreline-implantaat dus een goede keuze. Suprelorin® 4,7 mg werkt gemiddeld zes maanden, waarbij vooral het lichaamsgewicht van de hond een bepalende factor is voor de uiteindelijke werkingsduur van het implantaat. Bij honden van minder dan 10 kg kan het tot anderhalf jaar duren vooraleer dit implantaat is uitgewerkt. Indien de eigenaar bij een gunstig effect van chemische castratie een permanente oplossing

wil, kan chirurgische castratie bij deze honden een goede keuze zijn. Het implantaat hoeft niet verwijderd te worden, want het is biodegradeerbaar en kan een gunstig effect hebben op bepaalde neveneffecten die een castratie bij de hond met zich meebrengt (bijvoorbeeld wat betreft vachtkwaliteit).

Agressief gedrag wordt vaker gelinkt aan reuen dan aan teven. Daarnaast wordt ook 70% van de bijtincidenten toegeschreven aan reuen. Studies waarin het effect van castratie op agressief gedrag bij reuen onderzocht werd, spreken elkaar echter tegen (Kaufmann et al., 2017; Farhooody et al., 2018). Dit kan verklaard worden door het feit dat in deze studies niet altijd rekening werd gehouden met belangrijke factoren zoals de reden van castratie, de leeftijd waarop de castratie werd uitgevoerd of het percentage van de levensloop dat de hond blootgesteld werd aan geslachtshormonen. In een recente studie werd aangetoond dat intacte reuen minder vaak agressief en angstig gedrag vertonen dan gecastreerde reuen (McGreevy et al., 2018). Dit agressieve en angstige gedrag wordt echter minder opgemerkt wanneer honden op latere leeftijd worden gecastreerd of gedurende een hoger percentage van hun levensloop werden blootgesteld aan geslachtshormonen. Aan de andere kant toont deze studie aan dat een langere blootstelling aan geslachtshormonen dan weer leidt tot meer urine-markering in huis en scheidingsangst (janken bij weggaan). Ook in een ander onderzoek werd aangetoond dat als reuen gecastreerd worden op een leeftijd jonger dan zes maanden, de kans groter is op het ontwikkelen van angst-geïnduceerde gedragsproblemen zoals angst voor stormen, verlatingsangst, plassen uit onderdanigheid, geluidsfobieën, bijten uit angst en schuwheid (Zink et al., 2014). Vermoedelijk spelen geslachtshormonen tijdens de puberteit dus ook een rol bij het wapenen van honden tegen hun angstgevoel in hun verdere leven.

Uiteraard mag ook de rol van de eigenaar in dit verhaal niet ontbreken: bepaalde eigenaars bezitten namelijk niet de vaardigheden om een intacte reu te houden. Denk hierbij aan het verhinderen van weglooptgedrag, het verhinderen van actief opzoeken van teefjes en de bijhorende ongewenste dekkingen, het doorvoeren van een consequente opvoeding en het tijdig kunnen opmerken van ziekteverschijnselen. Ook de situatie waarin de hond zich bevindt, speelt mee. In asielen worden honden vaak standaard gecastreerd om overpopulatie tegen te gaan. Anderzijds kan men zich de vraag stellen of honden in asielen niet vaker afgestaan worden omwille van het vertonen van angstig of agressief gedrag.

Als conclusie kan gesteld worden dat castratie bij de reu alleen therapeutisch dient uitgevoerd te worden

en zeker niet standaard geadviseerd mag worden. Bij bepaalde vormen van ongewenst (seksueel) gedrag kan castratie een oplossing bieden. Dit kan vooraf getest worden door chemische castratie met desloreline, wat zeer weinig bijwerkingen heeft. Angstige en agressieve honden hebben eerder nadeel bij castratie en vinden vaak baat bij gedragstherapie.

## REFERENTIES

- Farhooody P., Mallawaarachchi I., Tarwater P. M., Serpell J. A., Duffy D. L., Zink, C. (2018). Aggression toward familiar people, strangers, and conspecifics in gonadectomized and intact dogs. *Frontiers in Veterinary Science* 5, 18.
- McGreevy P. D., Wilson B., Starling M. J., Serpell, J. A. (2018). Behavioural risks in male dogs with minimal lifetime exposure to gonadal hormones may complicate

- population-control benefits of desexing. *PloS one* 13(5), e0196284.
- Kaufmann C. A., Forndran S., Stau-ber C., Woerner K., Ganslober U. (2017). The social behaviour of neutered male dogs compared to intact dogs (*Canis lupus familiaris*): Video analyses, questionnaires and case studies. *Veterinary Medicine - Open Journal* 2(1), 22-37.

Dr. E. Wydooghe, Prof. dr. A. Van Soom  
Vakgroep Voortplanting, Verloskunde,  
Bedrijfsdiergeneeskunde,  
Prof. dr. H. de Rooster, Dr. B. Van Goethem  
Vakgroep Kleine Huisdieren,  
Faculteit Diergeneeskunde, UGent,  
Salisburylaan 133, B-9820 Merelbeke

---

## STERILISATIE BIJ DE TEEF

---

### VRAAG

*Er circuleren nogal wat al dan niet terechte opinies in verband met het optimale tijdstip voor ovariëctomie bij jonge teven. Bij mijn weten is de gezondheid op latere leeftijd van een jonge teef het meest gebaat bij een sterilisatie vóór de eerste loopsheid. Zijn er goede redenen om de eerste loopsheid toch te laten doorgaan en pas nadien te steriliseren? Is de kans op incontinentia urinae groter indien ovariëctomie vóór de eerste loopsheid gebeurt? Is er invloed op de groei en uiteindelijke grootte van de jonge teef door in te grijpen vóór de eerste loopsheid of vóór het verwachte einde van de groei?*

### ANTWOORD

Electieve gonadectomie (vaak ook sterilisatie genoemd) bij de teef is de meest uitgevoerde electieve chirurgie. Uit een studie in de UK blijkt dat daar ongeveer 56% van de teven electief gesteriliseerd wordt (Diesel et al., 2010). Hoewel er momenteel geen data bestaan voor Vlaanderen, België of Nederland worden ook hier veel honden electief gesteriliseerd. Het klopt dat er de laatste jaren hierover heel wat tegenstrijdige opinies geformuleerd worden: enerzijds over de voor- en nadelen van gonadectomie en anderzijds ook over de leeftijd waarop deze operatie bij voorkeur wordt uitgevoerd.

Het voordeel van electieve sterilisatie bij teven en de voornaamste reden waarom dierenartsen de operatie aanraden zijn allereerst het definitief voorkomen

van ongewenste nestjes (populatiebeheersing) bij onder andere asielhonden, honden die erfelijk belast zijn, eigenaarshonden die niet bestemd zijn voor de fok of die gehuisvest zijn in een situatie die fokken niet toelaat. Daarnaast is het vermijden van loopsheid een belangrijke reden: ongewenst seksueel gedrag, wegelopen en bloedverlies worden door bepaalde eigenaars als storend ervaren. Als laatste wordt ook het gunstige effect op het ontstaan van aandoeningen als pyometra en mammatumoren naar voor geschoven.

Voor de meeste van de bovengenoemde voordelen heeft de leeftijd waarop de sterilisatie uitgevoerd wordt geen effect, met uitzondering van de preventie van mammatumoren die alleen mogelijk is door de teef op vroege leeftijd te steriliseren. Belgische en Nederlandse dierenartsen hebben dan ook tijdens hun opleiding het advies gekregen om teven die niet voor de fok bedoeld zijn, electief te steriliseren, en het liefst net vóór of na de eerste loopsheid. Dit advies is voornamelijk gebaseerd op een Amerikaans onderzoek door Schneider et al. (1969). In die studie werd aangetoond dat gesteriliseerde teven slechts 12% van het risico op kwaadaardige mammaire tumoren hadden vergeleken met intacte teven. Teven gesteriliseerd voor de eerste loopsheid hadden 0,5% van het risico; die na de eerste loopsheid werden geopereerd 8%, en dieren met twee of meer loopsheden voor de operatie nog 26%. Het sparende effect van ovariëctomie verdween wanneer teven werden geopereerd na 2,5 jarige leeftijd. Recent werd de kwaliteit van een aantal studies, waarin het beschermend effect van gonadectomie op mammatumoren bij de hond geclaimd wordt, in twijfel getrokken (Beauvais et al., 2012). In de meeste studies waarin hiernaar onderzoek werd

gedaan, werd niet voldoende rekening gehouden met bepaalde “confounding factors” of versturende variabelen die de studie minder betrouwbaar maken, zoals het ras van de hond, de leeftijd, het feit of ze al dan niet behandeld werden met steroïden, het feit of ze gesteriliseerd werden vóór of na het vaststellen van mammatumoren, etc. (Beauvais et al., 2012a). Toch blijkt dat de oude studie van Schneider et al. (1969) in feite een van de betere studies was, en het is erg waarschijnlijk dat gonadectomie vóór de leeftijd van 2,5 jaar inderdaad beschermend werkt, alhoewel deze studie ook een paar onduidelijkheden vertoonde, voornamelijk in verband met de gebruikte statistiek.

Teven worden vaak ook electief gesteriliseerd omwille van het risico op het ontstaan van pyometra. Het voorkomen van pyometra stijgt met toenemende leeftijd en wordt gerapporteerd bij 19% van de teven tegen de leeftijd van tien jaar. Sterfte na ovariohysterectomie na de diagnose van pyometra wordt beschreven in 0 tot 17% van de gevallen. Bij teven waarbij pyometra tijdig wordt gediagnosticeerd is de sterftegraad slechts 1%. Hoewel het een ernstige aandoening is die kan uitmonden in een levensbedreigende situatie, is de prognose relatief gunstig. Het is belangrijk om eigenaars van intacte teven te wijzen op de symptomen van pyometra en het belang van tijdige diagnose en behandeling.

Door de groeiende populatie van geovariëctomiseerde teven is echter duidelijk geworden dat gonadectomie ook ongewenste bijwerkingen kan hebben. Algemeen was al bekend dat gonadectomie bij de hond een hoger risico op obesitas met zich meebrengt en veranderingen in de vachtkwaliteit bij sommige langharige rassen kan veroorzaken, alsook versterking van ongewenst angstig en agressief gedrag. Bovendien wordt een verhoogd risico op orthopedische problemen aangetroffen bij dieren die op jonge leeftijd gonadectomie ondergaan hebben, onder andere bij rottweilers (osteosaroom), labrador-retrievers (heupdysplasie, elleboogdysplasie, ruptuur voorste kruisband); golden retrievers (ruptuur voorste kruisband) en Duitse herders (ruptuur voorste kruisband). Het uitvoeren van gonadectomie vóór de groeiplaten volledig gesloten zijn, zou de gewrichtsvorming verstoren en dit zou mogelijk een reden zijn van de stijgende prevalentie van gewrichtsaandoeningen na gonadectomie. Andere redenen zijn een verhoogde body-condition-score of zelfs obesitas, en een vergrote hoek van het tibiale plateau na gonadectomie.

Verder is het ook algemeen bekend dat er bij teven een verhoogd risico op urine-incontinentie bestaat na sterilisatie. Resultaten over de invloed van leeftijd bij sterilisatie op het ontstaan van urine-incontinentie bij de teef zijn contradictorisch. In enkele studies werd een hogere incidentie gevonden wanneer jonge teven op vroege leeftijd gesteriliseerd worden (jonger dan drie maanden, of bij Duitse herders jonger dan elf maanden) terwijl in andere studies geen effect werd gezien (Beauvais et al., 2012b). Urine-incontinentie

wordt vaker gezien bij honden van meer dan 15 kg of honden die behoren tot de risicorassen, zoals de dobermann, bobtail, rottweiler, weimaraner, springerspaniël, Ierse setter, boxer en bouvier. Urine-incontinentie komt slechts bij 3 % van de gesteriliseerde teven voor, maar kan tot 20 % van teven van risicorassen aantasten.

De laatste jaren zijn daar nog andere bezorgdheden bij gekomen omdat een aantal studies die uitgevoerd werden bij specifieke rassen, verhoogde risico's aantonden voor bepaalde tumoren, zoals mastceltumoren, lymfoom/lymfosaroom en hemangiosaroom en andere neoplasieën bij geganadectomiseerde honden. Geganadectomiseerde honden van bepaalde rassen, i.e. golden retrievers (Hart et al., 2014) en vizsla's (Zink et al., 2014), hebben drie tot vijf keer meer kans op deze tumoren terwijl dezelfde tendens niet gevonden wordt bij labrador-retrievers (Hart et al., 2014) en Duitse herders (Hart et al., 2016). Een mogelijke reden van deze stijging in prevalentie van neoplasieën na gonadectomie zou zijn dat geslachtshormonen een rol spelen in het behouden van een constant immunologisch toezicht op kankercellen. Het wegnemen van de geslachtshormonen zou hiermee interfereren.

Momenteel wordt gonadectomie bij de teef vaak al rond de leeftijd van zes maanden uitgevoerd: enerzijds omdat dan vóór de eerste loopsheid kan gepeereerd worden en anderzijds omdat de operatie op deze jonge leeftijd technisch gemakkelijker uit te voeren is, i.e. weinig abdominaal vet, ongefragmenteerde ovaria, geringere doorbloeding en vlotte recovery. Of dit een goede evolutie is, blijft nog maar de vraag, zeker gezien uit recent onderzoek blijkt dat vroege gonadectomie niet vanzelfsprekend zal zorgen voor een gezondere en stabielere hond, zoals in het verleden werd gedacht.

Uit bovenstaande blijkt dat we als dierenarts geen algemeen advies meer kunnen geven in verband met gonadectomie bij de teef en/of de leeftijd waarop deze operatie moet uitgevoerd worden. Aangezien het wegnemen van de gonaden nog andere (ongewenste) effecten met zich meebrengt dan louter en alleen het voorkomen van bepaalde aandoeningen, moeten alle aspecten van de operatie en de gevolgen ervan met de eigenaar besproken worden. Het is dus aangewezen om de eigenaar meer te betrekken in het beslissingsproces. Door hem correct en volledig te informeren kan hij hierin een meer actieve rol spelen.

Indien er toch een algemeen advies moet gegeven worden, zijn er argumenten om bij een teef die niet voor de fok bedoeld is en/of erfelijk belast is, gonadectomie uit te stellen tot na de eerste loopsheid, zodat de teef volledig uitgegroeid en seksueel matuur is, en er bovendien minder kans is op orthopedische en gedragsproblemen, terwijl het sparend effect ter voorkoming van mammatumoren behouden blijft. Bij teven die behoren tot risicorassen voor urine-incontinentie, vachtproblemen en/of neoplasieën dient de eigenaar geïnformeerd te worden over de verhoogde risico's op

deze problemen na gonadectomie. Indien hij beslist de teef intact te laten, is het belangrijk de eigenaar op zijn verantwoordelijkheid te wijzen om ongewenste nestjes te voorkomen. De eigenaar dient bovendien op de hoogte te zijn van alarmsignalen die op pyometra en/of mammatumoren kunnen wijzen.

## REFERENTIES

- Beauvais W., Cardwell J. M., Brodbelt D. C. (2012a). The effect of neutering on the risk of mammary tumours in dogs—a systematic review. *Journal of Small Animal Practice* 53(6), 314-322.
- Beauvais W., Cardwell J. M., Brodbelt D. C. (2012b). The effect of neutering on the risk of urinary incontinence in bitches—a systematic review. *Journal of Small Animal Practice* 53(4), 198-204.
- Diesel G., Brodbelt D. C., Laurence, C. (2010). Survey of veterinary practice policies and opinions on neutering dogs. *The Veterinary Record* 166 (15), 455-458.
- Hart B. L., Hart L. A., Thigpen A. P., Willits N. H. (2014). Long-term health effects of neutering dogs: comparison of Labrador Retrievers with Golden Retrievers. *PloS one* 9(7), e102241.
- Hart B. L., Hart L. A., Thigpen A. P., Willits, N. H. (2016). Neutering of German Shepherd Dogs: associated joint disorders, cancers and urinary incontinence. *Veterinary Medicine and Science* 2(3), 191-199.
- Schneider R., Richard Dorn C., Taylor D. O. N. (1969). Factors influencing canine mammary cancer development and postsurgical survival. *Journal of the National Cancer Institute* 43(6), 1249-1261.
- Zink M. C., Farhoody P., Elser S. E., Ruffini L. D., Gibbons T. A., & Rieger R. H. (2014). Evaluation of the risk and age of onset of cancer and behavioral disorders in gonadectomized Vizslas. *Journal of the American Veterinary Medical Association* 244(3), 309-319.

Dierenarts E. van der Hooft, Dr. E. Wydooghe,  
Prof. dr. A. Van Soom  
Vakgroep Voortplanting, Verloskunde, Bedrijfs-  
diergeneeskunde,  
Prof. dr. H. de Rooster, Prof. dr. B. Van Goethem  
Vakgroep Kleine Huisdieren  
Faculteit Diergeneeskunde, UGent,  
Salisburylaan 133, B-9820 Merelbeke

Uit het verleden



Werk van de straatkunstenaar ROA op een muur in het Gentse Tempelhof (foto 2014).



## EXAMENUITSLAGEN EERSTE EN TWEEDE ZITTIJD 2017-2018

### Behaalden de academische graad van dierenarts

#### Optie herkauwers

Baauw Jacoba, Bakker Dieuwertje, Biebaut Evelien, Caluwaerts Marie, Carlier Jeroen, Castermans Maarten, Crokaert Loes, Deblauwe, Koen, de Bruin Talitha, De Bruyne Isaline, Decaesstecker Yasmine, Declerck Isolde, De Neve Charlotte, Dobbelaere Ruben, Doodeman Anna Margaretha Maria, Dox Michiel, Duvekot Elizabeth, Fonteyne Louise, Goddeeris Paulien, Goedgeluck Jeroen, Groen Kelly, Helsen Xanthe, Hulsegge Machteld, Jonckheere Dieter, Kestens Toon, König Anne, Lambrecht Barbara, Leus Wouter, Louis Charlotte, Luijendijk Nadine, Mesure Sarah, Mouwen Liesbeth, Ost Wim, Pas Mathilde, Pels Lisanne, Pruijn Johanna, Rabau Thaïs, Raes Annelies, Smets Sigrid, van Bussel Iris, Van De Mierop Raf, van de Poll Francis Bernard Theodoor, Van der Gucht Oona, van Giessen Tom, Van Hoof Michiel, Van Immerseel Jasper, Vercauteren Jasper, Vereertbrugghen Jonas, Willems Aäron, Winkeler Anneleen

#### Optie varken, pluimvee en konijn

Boons Hanne, Levrau Olivier, Rediger Kelly, Roggeman Fien, van Kampen Jacob

#### Optie gezelschapsdieren

Achten Maité, Aegten Tatjana, Balk Daisy, Beenackers Allan, Bollez Anouck, Bonnet Jolien, Boogaerts Lien, Bos Marloes, Boulanger Sam, Brondeel Carlien, Burger Nienke Christina, Cardinael Vinke, Carette Alain, Chin-a-Loi Igor, Clerbout Isabelle, Corvers Tim, Cox Murielle, Critelli Alexandra, De Brabandere Aline, De Herde Stéphanie, de Jong Fieke, De Jonge Bert, De Ley Camille, Delpeut Cornelia, De Mol Zoë, De Moor Jana, Depessemier Clarissa, De Pessemier Jorim, Depoorter Céline, De Prez Justine, Derie Axelle, De Ruyck Claudia, Devogelaere Jolien, De Vos Annelies, De Vos Shana, Drijgers Isabelle, Dyserinck Tanne, Fischer Rebecca, Flipse Dominique, Gabriëls Margo, Goossens Lauren-Tess, Groesser Niels, Gykiere Ine, Haze Peter Jeroen, Hellemans Arnaut, Hertog Veerhilde, Heyns Tamara, Hoebers Lara, Hoesstee Manon, Janssens Kathleen, Jorna Marieke, Kempeneer Melissa, Kervel Roelof Roland, Ketelaars Yola, Kiekens Sander, Knapen Cindy, Krokke Wendy, Lateur Paulien, Lauwereyns Siri, Lemmens Celine, Lepère Amélie, Lyssens Aurélie, Maenhout Fien, Maessen Floor, Mampaey Gitte, Meersman Yolanne, Melis Debbie, Mignon Ellen, Moens Ine, Motten Dorien, Mutz Janina, Nelissen Grade, Marine, Noens Jasmine, Pollak Claire, Praet Laura, Provoost Jochem, Prummel Lisa, Quadvlieg, Daan Henri Robert Tim, Renders Irene, Ryckaert Ellen, Rysman Katrien, Rysman Laura, Schamoni Felix, Schelfhout Lindsey, Schipper Georgette, Schreyer Karina, Simon Katja, Simons Nick, Sturmans Seline, Sweetlove Gillian, Timmermans Joep, Tjon-Lim-Sang Nicole, Twieling Sina, Tybebo Noémie, Vancanneyt Sharleen, Van den Dries Nele, van den Munckhof Susan, van der Beek Jody, Vandereyken Nele, van der Hooft Erinke, van der, Horst Charlotte, Vander Linden Joris, Vandermeulen Elisabeth, Van de Walle Aurelie, van Gils Lindsay, Van Hecke Lise, van Kooten Wilhelmina Neeltje, van Leeuwenberg Robby, van Noije Romy, Van Oost Kimberly, Van Renterghem Emilie, Van Severen Lisa, Vanstallen Liselore, Vansuypeene Céline, van Vugt Roy, van Zundert Wendy, Volkaert Maica, Vos Bert, Vriezokolk Anne Marieke, Vrijssen Emily, Willemsse Tijmen Willem Jan, Wolfs Elias

#### Optie paard

Bafort Katherine, Beekers Anne, Bellemans Elke, Berckmans Pauline, Betzel Laura, Bex Roxanne, Burrion Zita, Cappelle Emily, Cartryse Margaux, Claeys Ines, De Baerdemaeker Julie, De Boitselier Valérie, de Bruijn Eva, Dedecker Lana, den Hollander Danica, Deturck Stijn, de Vries Jorinde, Dhondt Evelien, Dirks Esther, Dochy Xia, Duijsters Willemijn, Dumoulin Raoul, Falkena Naomi, Fierens Mona, Foucaud Mathieu, Gazendam Bart, Goossens Birte, Goovaerts Bo, Gottschalk Nadja, Hess Kimberley, Himpe Ella, Huyvaert Dorien, Jonker Anouk, Kappelle Laura, Meesters Ann-Sophie, Moerman Estelle, Moerman Ward, Moies Céline, Moyson Tamara, Neukermans Aline, Nijs Aurelie, Peere Sofie, Peeters Manon, Poot Tine, Raes Eline, Rietig Linda, Rotsaert Manon, Russchen Christien, Scheidtweiler Hannah, Smeele Laura, Spreuwers Isabelle, Stephany Lisa, Stockmans Febe, Straetmans Sylvie, Swagemakers Michaël,



Tielemans Lola, Tournicourt Charlotte, Ungermann Alexander, Van Aert Iris, van Dam Maartje, Van den Wyngaert Zoë, van der Wal Willemike, Van Dessel Flip, Van de Velde Sofie, Van de Vyver Jason, van Heusden Amber, Van Lier Karen, van Steenbergen Salina, Verboven Hannelore, Verhaeghe Lize-Maria, Vermeulen Rozanne, Veurman Zoë Cato, Zimmermann Erik

### Optie onderzoek

Blondeau Damien, Cox Natasja, Creve Rhea, Daneel Anika, De Coensel Eva, De Coster Tine, De Knibber Sofie, Dellafaille Jolien, Descamps Sarah, Knoll Stéphane, Loyens Jitse, Mohammad Hassan Joshghani Ashkan, Parys Anna, Roose Sara, Salamone Matthieu, Schipper Tom, Van Cappellen Vicky, Vander Elst Niels, Van Herrewege Davy, Waegeman Charlotte, Zwanenburg Laurens



**medvet**  
diergeneeskunde

Diergeneeskundige analyses uitgevoerd onder toezicht van **ervaren dierenartsen**.

Een team van **pathologen**, zowel voor histologie als cytologie.

**Persoonlijke service** en klinische interpretatie.

**medvet | diergeneeskunde**  
Emiel Vloorsstraat 9 BE-2020 Antwerpen  
T +32 3 30 30 800 F +32 3 30 30 880  
S [www.medvet.be](http://www.medvet.be) E [info@medvet.be](mailto:info@medvet.be)

1264801N9866

### HONDENMOLENS: MEER DAN KARNEN

Sinds de 18<sup>de</sup> eeuw werden honden gebruikt om in een tredmolen te lopen die de karnton aandreef (zie 'Uit het Verleden', *Vlaams Diergeneeskundig Tijdschrift*, 2010, p 12). Er zijn nog andere toepassingen bekend: de braadspitmolen is er één van. De hond liep in een houten rad dat aan de muur hing bij het haardvuur, en deed zo een vleesspit draaien boven het vuur.

In smederijen, vooral daar waar hoefnagels vervaardigd werden, moest een hond in een wiel lopen om de blaasbalg aan te drijven. Doorgaans waren er vijftien toeren nodig per minuut. De hond werkte drie tot vier uur aan een stuk en moest op bevel versnellen of vertragen om het vuur gaande te houden. Sommige honden waren zo getraind dat ze zelf hun snelheid regelden aan de hand van het ritme van de hamer op het aambeeld. Als de shift erop zat, gaf de smid een sein door te fluiten of een bepaalde slag met de hamer op het aambeeld te geven. Dan kwam een andere hond in de molen, die met de kop op de poten had liggen wachten.

Een hond die niet happig was om in het tredwiel te lopen, werd gedwongen met een lus rond de nek, die aanspande telkens hij te traag liep. Een andere methode was een houten plank met scherpe nagels achter de hond aan te brengen. Die prikten de hond om hem tot meer spoed aan te zetten (de hond werd *gehekeld*). Doorgaans zouden de honden dit werk graag gedaan hebben: naar verluidt stonden ze meestal ongeduldig te wachten bij het wiel.

naar Delcour J. (1999). *Hondenmolens*. vzw Levende Molens, Brussel.

Johan De Smet

# In elk kalf schuilt een productieve toekomst




NAAM VAN HET DIERGENEESMIDDEL: RISPOVAL RS+PI3 Intranasal KWALITATIEVE EN KWANTITATIEVE SAMENSTELLING: Bevat per dosis van 2 ml. Werkzame bestanddelen: Gemodificeerd levend Bovine Parainfluenza type 3 (PI3V) virus, thermosensitieve stam RLB103, tussen 105,0 en 108,6 CCID50. Gemodificeerd levend Bovine Respiratory Syncytial (BRSV) virus, stam 375, tussen 105,0 en 107,2 CCID50. HULPSTOFFEN: OPLOSMIDDEL: Natrium chloride 18 mg Water voor injectie 2 ml Indicaties voor gebruik met specificatie van de doeldiersoort(en) Voor actieve immunisatie van kalveren met of zonder maternale antilichamen, vanaf een leeftijd van 9 dagen tegen BRSV en PI3V ter vermindering van de gemiddelde titer en de uitscheidingsduur van beide virussen. De aanvang van de immuniteit: 5 dagen voor BRSV en 10 dagen voor PI3V na een enkele vaccinatie. De immuniteitsduur: 12 weken na een enkelvoudige dosis. De immuniteitsduur van de PI3V fractie kan verminderen bij MDA positieve kalveren wanneer deze gevaccineerd worden voor de leeftijd van 3 weken. CONTRA-INDICATIES: Geen. BIJWERKINGEN (frequentie en ernst) : Uit publicaties is gebleken dat in zelden voorkomende gevallen een hypersensitiviteit-reactie opgewekt kan worden door herhaalde blootstelling aan BRSV. Dieren, waarbij het colostrum ontzegt werd, gevaccineerd aan 10 x de aanbevolen dosis voor hun derde levensweek: een toename van de temperatuur, nutritionele diarree, abnormale faeces and gedragingen werden vastgesteld. DOSERING & TOEDIENINGSWEG: Reconstitueer het vaccin door het oplosmiddel aseptisch toe te voegen aan de gevriesdroogde fractie. Goed schudden. Vaccinatieschema: Een enkelvoudige dosis van 2 ml gereconstitueerd vaccin intranasaal toedienen met behulp van de intranasale applicator aan rundvee vanaf een leeftijd van 9 dagen. Aanbevolen wordt om de applicator na elk dier te vervangen om het overbrengen van infectieuze organismen te vermijden.

## Rispoval<sup>®</sup> IntraNasal

*Benut hun kansen*

VOOR DIEREN. VOOR GEZONDHEID. VOOR U.

zoetis



“Als ik later stop met mijn praktijk, kan ik dan de levensstandaard van mij en mijn gezin behouden?”

Minder gaan werken? Da's voor later. Toch denkt u er best nu al over na. Dan weet u zeker dat u – als het zover is – niet met lastige vragen zit. “Tellen mijn studiejaren mee voor mijn pensioen? Kan ik mijn beroep nog deeltijds blijven doen als ik mijn praktijk stopzet? En wat doe ik met mijn praktijkgebouw?” De antwoorden zijn uitgebreid en voor iedereen anders. Daarom staat er een KBC-relatiebeheerder Medische Vrije Beroepen voor u klaar. Wilt u ook meer weten over úw later? Maak dan zeker een afspraak.

[kbc.be/ondernemen/later](https://kbc.be/ondernemen/later)

