

# Vlaams Diergeneeskundig Tijdschrift

FACULTEIT  
DIERGENEESKUNDE  
accredited by FAEVE

MAART - APRIL 2020  
VOL. 89 - NR. 2

VERSCHIJNT TWEEMAANDELIJKS  
PUBLISHED BIMONTHLY  
ISSN 0303 9021  
[HTTPS://OJS.UGENT.BE/VDT](https://ojs.ugent.be/vdt)  
[WWW.VDT.UGENT.BE](http://www.vdt.ugent.be)  
GENT X

Afgiftekantoor 9099 Gent X  
v.u. Luc Peelman  
Salisburylaan 133 - B-9820 Merelbeke

  
UNIVERSITEIT  
GENT



- Genetische en fenotypische selectie tegen cardiomyopathie bij de kat
- Opspuiting van bloedvaten tijdens vaginectomie bij de teef
  - Urolithiasis bij honden met congenitale EHPSS
    - Diagnose van feliene infectieuze peritonitis
    - Maligne lymfoom in de urethra van een kat
  - Slecht nieuws communiceren in de diergeneeskunde
- Diergeneeskundige bijdragen tot de humane geneeskunde

# Wij hebben jou in 't oog. Jij ons?

[www.mediaservice.be](http://www.mediaservice.be)



© SHUTTERSTOCK 127745M100133

**Mediaservice**    
gericht adverteren

# VLAAMS DIERGENEESKUNDIG TIJDSCHRIFT

2020, vol. 89, nr. 2

## INHOUD

Overzichtsartikel	Review
69 T. SCHIPPER, L.J. PEELMAN, P. SMETS, B.J.G. BROECKX Een overzicht van de huidige genetische en fenotypische selectie-strategieën tegen hypertrofe cardiomyopathie bij de kat	T. SCHIPPER, L.J. PEELMAN, P. SMETS, B.J.G. BROECKX An overview of the current genetic and phenotypical selection strategies to reduce the prevalence of feline hypertrophic cardiomyopathy
Origineel artikel	Original article
81 M. DE VLAM, S. PIL, A. SCHLAKE, H. DE ROOSTER Latex-opsputting van bloedvaten die relevant zijn tijdens vaginectomie bij de teef	M. DE VLAM, S. PIL, A. SCHLAKE, H. DE ROOSTER Latex-casting of vessels relevant during vaginectomy in bitches
Retrospectieve studie	Retrospective study
91 T. VAN RIET, N. DEVRIENDT, G. SERRANO, E. STOCK, D. PAEPE, H. DE ROOSTER Prevalentie van urolithiasis en andere urinaire afwijkingen bij honden met een congenitale extrahepatische portosystemische shunt	T. VAN RIET, N. DEVRIENDT, G. SERRANO, E. STOCK, D. PAEPE, H. DE ROOSTER Prevalence of urolithiasis and other urinary abnormalities in dogs with a congenital extrahepatic portosystemic shunt
Vergelijkende studie	Comparative study
100 A. HELLEMANS, D. D. ACAR, V. J. E. STROOBANTS, S. THEUNS, L. M. B. DESMARETS, H. J. NAUWYNCK Een comparatieve studie van technieken die gebruikt worden voor de diagnose van felieue infectieuze peritonitis	A. HELLEMANS, D. D. ACAR, V. J. E. STROOBANTS, S. THEUNS, L. M. B. DESMARETS, H. J. NAUWYNCK A comparative study of techniques used for the diagnosis of effusive feline infectious peritonitis
Casuïstiek	Case report
111 V. MARTIN BELLIDO, I. RODRÍGUEZ PIÑEIRO, M. HERRTAGE, R. SALGÜERO FERNÁNDEZ Maligne lymfoom in de urethra van een kat	V. MARTIN BELLIDO, I. RODRÍGUEZ PIÑEIRO, M. HERRTAGE, R. SALGÜERO FERNÁNDEZ Malignant lymphoma of the urethra in a cat
Permanente vorming	Continuing education
116 A. DECLOEDT Slecht nieuws communiceren in de diergeneeskunde: wat is de goede aanpak?	A. DECLOEDT Breaking bad news in veterinary medicine: what is the best approach?
Uit het verleden	From the past
124 J. BOUCKAERT, L. DEVRIESE Korte historiek van het aandeel van de diergeneeskunde in het experimenteel onderzoek in de humane geneeskunde	J. BOUCKAERT, L. DEVRIESE A short description of veterinary contributions to experimental research in human medicine
Vraag en antwoord	
130 Wel of niet ovariëctomiseren van melkkoeien 131 Hypervolemische shock na keizersnede bij het rund	
Uit het verleden	
90, 110, 132	
In Memoriam	
67	

### Coverpagina: de portretten van acht dierenartsen die essentiële bijdragen hebben geleverd tot de geneeskunde van de mens.

Wellicht niet toevallig waren ze allen actief in het onderzoek naar infectieuze ziekten en de immunologie. Zeker niet toevallig werd het initiatief voor een artikel in dit nummer over deze figuren genomen door de arts Jan Bouckaert, telg uit een eeuwenoude Waregemse familie van diergenezers en dierenartsen. Zelf is hij zoon van Jean Henri Bouckaert, eerste prof heelkunde van de huisdieren aan de Gentse veeartsenijsschool en pionier van het Nederlandstalig, universitair, diergeneeskundig onderwijs in België. De instelling die dit tijdschrift uitgeeft, de Faculteit Diergeneeskunde in Merelbeke (UGent), is de opvolger daarvan.

Een gepaste herinnering in deze coronatijden.

Luc Devriese

**VLAAMS DIERGENEESKUNDIG TIJDSCHRIFT**  
**ISSN 0303-9021**  
**HTTPS://OJS.UGENT.BE/VDT**

**Hoofdredacteur en verantwoordelijke uitgever:** Luc Peelman  
**Coördinator en eindredacteur:** Nadia Eeckhout  
**Redacteur rubriek “Uit het verleden”:** Luc Devriese

**Redactiecomité:**

P. Bols, B. Broeckx, C. Burvenich, E. Cox, S. Daminet, W. De Spiege-  
laere, M. Devreese, L. Devriese, R. Ducatelle, M. Haspeslagh, M.  
Hesta, K. Houf, B. Pardon, I. Polis, J. Saunders, L. Van Ham, F. Van  
Immerseel, A. Van Soom

**Druk:** Graphius

Eekhoudriesstraat 67, B-9041 Oostakker

**Publiciteit:**

Boerenbond – Mediaservice, Diestsevest 40, B-3000 Leuven  
Tel. 016 28 63 33

**Inlichtingen (voor auteurs) en Abonnementen:**

Nadia Eeckhout  
Salisburylaan 133, B-9820 Merelbeke  
Tel. 09 264 75 13  
[nadia.eeckhout@UGent.be](mailto:nadia.eeckhout@UGent.be)

Het Vlaams Diergeneeskundig Tijdschrift verschijnt 6 maal per jaar en wordt uitgegeven door de Faculteit Diergeneeskunde, Universiteit Gent.

Voor intekening dient U contact op te nemen met het secretariaat van het tijdschrift: [nadia.eeckhout@UGent.be](mailto:nadia.eeckhout@UGent.be); tel. 09 264 75 13; fax 09 264 77 99. Er zal u een factuur toegestuurd worden van 60 euro (+6% BTW) (abonnees in België) of 80 euro (+6% BTW) (abonnees in het buitenland). Studenten en faculteitspersoneel kunnen genieten van een gunsttarief.

De verantwoordelijkheid voor alle gepubliceerde methoden, materialen en aanbevelingen berust bij de auteurs van de betreffende bijdragen. De redactie en uitgever zijn niet verantwoordelijk voor eventuele letsels of schade als gevolg van toepassingen die daaruit voortvloeien.

**Beknpte richtlijnen voor auteurs**

Ieder manuscript zal qua inhoud en vorm beoordeeld worden door 2 onafhankelijke personen.

De samenvatting mag niet langer zijn dan 5% van het artikel met een max. van 150 woorden.

De literatuuraangave **in de tekst** dient als volgt te gebeuren: de naam van de auteur(s) en het jaar van publicatie (Voorbeeld: “... werd vroeger aangetoond (Brown, 1975; Brown en Ellis, 1975; Brown *et al.*, 1975)” ofwel “Brown (1975) toonde vroeger aan dan ...”. Er is dus geen cijferaanuiding in de tekst.

In de **literatuurlijst** dienen achtereenvolgens vermeld: namen van auteur(s), initialen van voornamen, jaartal, titel van artikel, naam van tijdschrift, volume, paginering. Voorbeeld: Allan W.R., Rowson L.B., (1973). Control of the mare’s oestrus cycle by prostaglandins. *Journal of Reproduction and Fertility* 33, 539-543.

De referenties zijn alfabetisch gerangschikt. Artikels van dezelfde auteur(s) dienen per jaartal gerangschikt en in de tekst aangeduid te worden als: (1975a, 1975b)... Bij boeken dienen plaats en naam van uitgever vermeld te worden.

**Editor-in-chief and publisher:** Luc Peelman  
**Editorial office:** Nadia Eeckhout  
**Editor “History”:** Luc Devriese

**Editorial board:**

P. Bols, B. Broeckx, C. Burvenich, E. Cox, S. Daminet, W. De Spiege-  
laere, M. Devreese, L. Devriese, R. Ducatelle, M. Haspeslagh, M.  
Hesta, K. Houf, B. Pardon, I. Polis, J. Saunders, L. Van Ham, F. Van  
Immerseel, A. Van Soom

**Printed by:** Graphius

Eekhoudriesstraat 67, B-9041 Oostakker

**Advertisements:**

Boerenbond – Mediaservice, Diestsevest 40, B-3000 Leuven  
Tel. 016 28 63 33

**Information (for authors) and Subscriptions:**

Nadia Eeckhout  
Salisburylaan 133, B-9820 Merelbeke  
Tel. 09 264 75 13  
[nadia.eeckhout@UGent.be](mailto:nadia.eeckhout@UGent.be)

The ‘Vlaams Diergeneeskundig Tijdschrift’ is published six times per year by the Faculty of Veterinary Medicine, Ghent University. For subscriptions, please contact the administrative offices of the journal: [nadia.eeckhout@UGent.be](mailto:nadia.eeckhout@UGent.be); tel. 0032 9 264 75 13; fax 0032 9 264 77 99. An invoice of 80 euros (+6% VAT) will be sent.

The responsibility for all methods, materials and recommendations published herein rests solely with the authors of the various contributions. No responsibility is assumed by the editorial staff or publisher for any resulting injury or damage.

More detailed information is available on  
[HTTPS://OJS.UGENT.BE/VDT](https://ojs.ugent.be/vdt)

**Figuren en tabellen** dienen contrastrijk te zijn en op afzonderlijke bijlagen te worden ingediend. De figuren moeten een grootte hebben van minstens 200 kb.

Het aantal tabellen en figuren wordt tot een noodzakelijk minimum beperkt.

Voor de figuren dienen titels en teksten gezamenlijk op een apart blad aangebracht te worden.

**Overzichtsartikelen** mogen niet te uitgebreid zijn (norm: max. 20 getypte bladzijden) en het aantal referenties wordt beperkt gehouden.

De auteurs gaan ermee akkoord dat hun gepubliceerd artikel hergebruikt kan worden, mits vermelding van de bron.

Verdere details kunnen verkregen worden op de redactie of op [www.vdt.ugent.be](http://www.vdt.ugent.be)

## IN MEMORIAM EMERITUS PROFESSOR DR. HENRI LAUWERS



Op 18 maart 2020 is Em. Prof. Dr. Henri Lauwers overleden na een langdurige maar moedig gedragen ziekte. Omwille van de virale pandemie die op dat moment de wereld in haar greep hield, diende zijn begrafenis in beperkte familiekring georganiseerd te worden, zodat zijn talloze oud-studenten, collega's en vrienden niet konden aanwezig zijn om hem een laatste eerbetoon te brengen. Daarom wil de Redactie van het Vlaams Diergeneeskundig Tijdschrift hem hierbij hulde brengen en danken voor zijn ontzaglijke verdiensten voor de faculteit, de universiteit en het diergeneeskundig beroep.

Prof. Lauwers werd geboren in Sint-Baafs-Vijve op 16 oktober 1936 en groeide op in hechte familiekring op de ouderlijke boerderij tijdens de zorgelijke oorlogsjaren, waarin zijn vader vroeg gesneuvelde was. Na de Grieks-Latijnse humaniora begon hij in 1955 zijn universitaire studies aan de Rijksuniversiteit Gent, waar hij de diploma's behaalde van Kandidaat in de Wetenschappen (1957) en Kandidaat in de Veeartsenijkunde (1958), om vervolgens in 1961 met grote onderscheiding af te studeren als Doctor in de Veeartsenijkunde. Zijn eindstudiewerk, dat handelde over tweelingen bij de grote huisdieren, maakte hij onder supervisie van Prof. Marcel Vandeplassche. Als beste student van zijn studiegroep (1955-1961) werd hij bekroond met de Prijs Edgard Collumbien en als meest verdienstelijke student van de Veeartsenijsschool (1961-1962) ontving hij de Medaille van de Stad Gent.

Na een jaar verplichte legerdienst werd hij in augustus 1962 assistent aan de Kliniek voor grote huisdieren en het Laboratorium voor heelkundige ziektenleer onder de leiding van Prof. Jean Bouckaert. Kort daarna, op 1 januari 1963, werd hij echter benoemd tot Directeur van het Laboratorium van het Provinciaal Verbond voor Veeziektenbestrijding van West-Vlaanderen. Tijdens dit mandaat, dat liep tot 30 september 1965, coördineerde hij de oprichting van de nieuwe laboratoriumgebouwen.

Met ingang van 1 oktober 1965 werd hij aangesteld als assistent aan het Laboratorium voor Anatomie van de Huisdieren onder leiding van Prof. Nestor De Vos. In 1969 volgde zijn benoeming tot Eerstaanwendend assistent en reeds vanaf het academiejaar 1968-1969 werd hij als lector belast met de suppleantieopdracht van de cursus Bijzondere Weefselleer van de Huisdieren, ter vervanging van Prof. Marcel Sebruyns. Op basis van een proefschrift over het resorberend vermogen van rundervoormagen en na het geven van een openbare les over de thymus behaalde hij op 15 oktober 1973 het diploma van Geaggregeerde voor het Hoger Onderwijs.

Door meerdere binnen- en buitenlandse studieverblijven, o.a. in Nederland, Duitsland en Frankrijk, verwierf hij grote expertise in de histologie en histochemie en over voedingsmiddelen van dierlijke oorsprong. Hij promoveerde tot Werkleider (1975) en Geassocieerd docent (1977), waarna hij de verantwoordelijkheid kreeg voor de cursus Algemene Weefselleer en voor het grondig vak Histologische en histometrische analysetechnieken bij vleesbereidingen (Licentie Diergeneeskundig Toezicht op Eetwaren van Dierlijke Oorsprong). Vanaf 1983 doceerde hij ook de cursus Embryologie van de huisdieren, die na het emeritaat van Prof. Kamiel Dierickx naar de Faculteit

Diergeneeskunde overgeheveld was. Na het emeritaat van Prof. Nestor De Vos werd Prof. Lauwers benoemd tot Geassocieerd hoogleraar (1985) en vervolgens tot Hoogleraar (1986). Met ingang van 6 november 1986 werd hij aangesteld als Directeur-diensthoofd van het Laboratorium voor Anatomie, Histologie en Embryologie van de Huisdieren en per 1 oktober 1987 werd hij benoemd tot Gewoon hoogleraar.

Als lesgever werd Prof. Lauwers zeer gewaardeerd door zijn studenten, waarvan hij velen bij naam kende, omdat hij niet alleen de talrijke hoorcolleges over anatomie, histologie en embryologie doceerde maar ook ontelbaar veel praktische oefeningen gaf en daarbij altijd, vanuit zijn klinische achtergrond, nadrukkelijk het verband legde tussen bouw, functie en klinische relevantie van de leerstof. Met grote luisterbereidheid en begrip bekommerde hij zich over de noden van zijn studenten en zijn medewerkers. Eerlijk en correct, met grondige dossierkennis, sterke overtuigingskracht en open overleg ijverde hij altijd om de problemen op te lossen in consensus bij alle betrokkenen.

Voor zijn wetenschappelijk onderzoek omringde hij zich met een team van sterk gemotiveerde medewerkers. Hun studies handelden over de diverse domeinen van hun brede vakgebied en resulteerden in vele tientallen publicaties. Veel van die onderzoeken kenden grote weerklank en praktische toepassingen, zoals de beschrijving van de innervatie van de runderhoorn, de histologische veranderingen die optreden bij het invriezen van eetwaren, en de normale en abnormale orgaanontwikkeling bij verschillende huisdieren. Zijn diepgaande studie over histologische onderzoekstechnieken voor de bestrijding van het gebruik van hormonen in de vetmesting leidde in 1983 tot een wettelijk erkende methode voor de detectie van hormonen bij slachtvarkens.

Gedurende de academiejaren 1990 - 1994 werd Prof. Lauwers verkozen tot Decaan van de Faculteit Diergeneeskunde. Het was een periode die gekenmerkt was door zware bezuinigingen aan de universiteit, waarbij niet minder dan 26 personeelsleden noodgedwongen en zonder vervanging de faculteit moesten verlaten. Bovendien werden de universitaire en facultaire structuren toen ook radicaal hervormd, met onder meer de herklassering van het onderwijzend en wetenschappelijk personeel tot zelfstandig resp. assisterend personeel, de invoering van de vakgroepen ter vervanging van de vroegere leerstoelen en de oprichting van de Opleidingscommissie en de Ethische commissie. Bovendien superviseerde hij toen ook de eerste bibliometrische analyse van het wetenschappelijk onderzoek en de eerste Europese doorlichting van de opleiding aan de faculteit. In de daaropvolgende jaren zou blijken dat deze twee projecten verder uitgebouwd zouden worden en van zeer groot belang zouden zijn voor de internationale uitstraling van de faculteit. Maar bij dit alles kwam dan nog de immense problematiek van de nieuwe campus in Merelbeke, want tijdens zijn mandaat werd de hoogbouw afgewerkt en werden de klinieken en administratieve gebouwen in sneltempo ontworpen, gebouwd en in gebruik genomen. Al deze projecten vereisten ontzaglijk veel overleg en diplomatie en vergden het uiterste van zijn krachten, maar dankzij zijn wijs inzicht, zijn leiderscapaciteiten en zijn enorme werkkraft kon dit alles succesvol gerealiseerd worden. Met terechte fierheid kon hij terugkijken op zijn vele verwezenlijkingen, waarbij hij steeds zijn dankbaarheid uitte voor de talloze medewerkers en collega's die hem daarbij loyaal hadden geholpen en gesteund.

Na zijn decanaat bleef Prof. Lauwers zich onvermoeibaar inzetten voor zijn studenten, zijn collega's en zijn beroep. Van 1983 tot 1986 was hij Voorzitter van de Nederlandstalige Gewestelijke Raad van de Orde der Dierenartsen en tevens Ondervoorzitter van de Hoge Raad. Ook was hij decennialang een zeer actief lid van de European Association of Veterinary Anatomists, waarvoor hij in 1992 in Gent het tweejaarlijkse congres organiseerde en verkozen werd tot President (1994-1998). In die periode was hij ook uitermate actief als Vice-President van de European Association of Establishments for Veterinary Education (1996-1998) toen de voorbereidingen werden getroffen voor de Bolognaverklaring die in 1999 werd ingevoerd.

Na 40 jaar onvermoeibare inzet voor de faculteit, werd hem op 1 oktober 2002 de titel van Emeritus Gewoon Hoogleraar verleend. Met vreugde en trots zag hij hoe zijn opvolgers zijn levenswerk verderzetten en kon hij nu intens genieten van de affectie in zijn hechte gezin. Dit geluk werd echter overschaduwed door de ziekte van zijn echtgenote, die hem tijdens zijn loopbaan steeds onvoorwaardelijk had gesteund en die hij jarenlang met grote toewijding in haar vertrouwde thuisomgeving verzorgde. Ook hijzelf werd getroffen door een slepende aandoening waartegen hij met grote wilskracht en moed tot het einde heeft gevochten.

Mede namens haar lezers betuigt de redactie van het Vlaams Diergeneeskundig Tijdschrift hierbij aan de diep-beproefde familie haar medeleven en haar diep respect en blijvende dank voor de levenslange inzet van Prof. H. Lauwers.

## An overview of the current genetic and phenotypical selection strategies to reduce the prevalence of feline hypertrophic cardiomyopathy

*Een overzicht van de huidige genetische en fenotypische selectiestrategieën tegen hypertrofe cardiomyopathie bij de kat*

<sup>1</sup>T. Schipper, <sup>1</sup>L.J. Peelman, <sup>2</sup>P. Smets, <sup>1</sup>B.J.G. Broeckx

<sup>1</sup>Department of Nutrition, Genetics and Ethology, Faculty of Veterinary Medicine, Ghent University, Heidestraat 19, B-9820 Merelbeke, Belgium

<sup>2</sup>Small Animal Department, Faculty of Veterinary Medicine, Ghent University, Salisburylaan 133, B-9820, Merelbeke, Belgium

Bart.Broeckx@ugent.be

### ABSTRACT

Hypertrophic cardiomyopathy (HCM) is a common and potentially lethal heart disease in cats. To reduce its prevalence, breeding cats are frequently screened on the basis of their phenotype or genotype. Although echocardiography is the most reliable phenotypical method, its efficacy is limited by the incomplete penetrance of HCM and by difficulties in distinguishing primary HCM from other causes of left ventricular hypertrophy. On the other hand, genetic testing is hampered by the genetic heterogeneity of the disease. Genetic tests are currently only available for Maine Coons and Ragdolls. Because of the high prevalence of HCM, stringent selection may have a negative impact on the genetic diversity of a breed. A more optimal selection would therefore be a slow and careful exclusion of phenotypically and/or genetically positive cats.

### SAMENVATTING

Hypertrofe cardiomyopathie (HCM) is een veel voorkomende en potentieel dodelijke hartziekte bij katten. Fokkatten worden vaak gescreend voor deze ziekte, zowel op basis van hun fenotype als van hun genotype, om de prevalentie van deze aandoening te verminderen. Echocardiografie is de meest betrouwbare fenotypische techniek, maar de effectiviteit ervan wordt beperkt door de onvolledige penetrantie van HCM en het moeilijke onderscheid tussen primaire HCM en secundaire hypertrofie. Daar tegenover staat dat het gebruik van genetische testen wordt beperkt door de genetische heterogeniteit van de ziekte. Momenteel zijn genetische testen enkel beschikbaar voor de maine coon en de ragdoll. Vanwege de hoge prevalentie van HCM kan strenge selectie een negatief effect hebben op de genetische diversiteit van een ras. Geleidelijke en verstandige uitsluiting van positieve katten op basis van zowel fenotypische als genetische testen lijkt daarom een optimalere methode van selectie.

### INTRODUCTION

Hypertrophic cardiomyopathy (HCM) is the most common heart disease in cats, affecting almost 15% of the general population (Payne et al., 2015b). There is a strong suspicion that feline HCM, like human HCM, is inherited as a Mendelian disorder (Maron

and Fox, 2015). The identification of causative variants in the Maine Coon and Ragdoll breeds has led to the development of genetic tests for these variants. Together with polycystic kidney disease, HCM is the feline disease, for which genetic testing is most often requested (Lyons, 2016). On the other hand, it has become common to screen breeding cats for HCM

phenotype by means of echocardiography (Hägström et al., 2015). Both methods have their advantages, but also serious limitations. Furthermore, considerable controversy exists around the genetic tests available for feline HCM, and breeders are not always aware that these tests are only appropriate in specific breeds (Lyons, 2012; Lyons et al., 2016). In this review, a general overview is provided of why genetic diseases occur that often in companion animals. Secondly, the strategies for reducing the prevalence of HCM in purebred cats and the role of genetic testing and echocardiography are discussed.

## GENETIC DISEASE IN COMPANION ANIMALS

Unlike human populations, populations of domestic animals generally have a low level of genetic diversity. They descend from relatively small populations that were domesticated and, more importantly, have been divided into small, genetically isolated subpopulations by pedigree breeding (Jolly et al., 2016). Even in large breeds, few animals are used for breeding, making these breeds somewhat similar to endangered species (Traas et al., 2006).

At the moment of their creation or at some point in their history, many breeds had a small number of reproducing animals (a population bottleneck) or a particularly popular sire with many descendants. Rare variants that were present in this small group or individual animal have then been passed on to many animals within that breed. The spread of these initially rare variants in a population is called the founder effect (Jolly et al., 2016). When such a variant causes disease, that particular disease can become highly prevalent in that breed.

Breeding in a closed population with low genetic variability can not only cause the spread of genetic diseases in that breed, but also complicate elimination of such diseases. If the disease-causing variant is very common, abruptly excluding all animals that carry it from breeding, may have severe consequences. The genetic diversity of the breed may decrease further, variants encoding desirable traits may be lost and other disease-causing variants may increase in frequency (Traas et al., 2006). In the case of highly prevalent disease, it may therefore be wise to use some animals carrying a deleterious variant for breeding. In case of autosomal recessive disease, carriers and even affected animals can be safely bred with an animal that is confirmed to be homozygous wild type by a DNA-test (Mellersh, 2012). If the disease is inherited in an autosomal dominant fashion, breeding heterozygotes to homozygous wild type animals generates offspring at risk for the disease. Nevertheless, such a way of breeding may be necessary to maintain genetic diversity in a breed, in which that disease has a high prevalence. The carriers can then be replaced by animals from the next generation that are negative for this variant (Traas et al., 2006; Lyons, 2016).

## CLINICAL ASPECTS OF FELINE HCM

Most of the cats affected by HCM are male domestic shorthairs (Fox et al., 2018). It is not known what causes the high prevalence of HCM in domestic shorthairs, in which selective breeding is uncommon. If these cases are genetic, their causative variants may have become widespread because the late onset after breeding results in limited natural selection against them (Payne et al., 2015b). A breed predisposition has been suggested for several breeds, but these do not seem to be at an increased risk compared to domestic shorthairs (Côté et al., 2011a; Granström et al., 2011; Longeri et al., 2013). A remarkably high prevalence or severe clinical course has however been reported in the Sphynx (Silverman et al., 2012), Ragdoll (Lefbom et al., 2001; Payne et al., 2010) and Maine Coon (Trehieu-Sechi et al., 2012), indicating that these breeds may indeed be predisposed for HCM.

HCM is characterized by concentric hypertrophy of the left ventricle that cannot be attributed to another underlying disease. The hypertrophied ventricle initially has a normal systolic function, but its increased stiffness, delayed relaxation and narrower lumen impair the filling during diastole. As a result of this diastolic dysfunction, pressure in the left atrium may rise, leading to atrial dilatation with a risk of left-sided congestive heart failure or thrombus formation (Côté et al., 2011a). The electrophysiological conduction system of the heart can also be disturbed in HCM, making the heart prone to arrhythmias (Weissler-Snir et al., 2014; Bartoszuk et al., 2019).

Cats affected by HCM are born with a normal heart and only develop hypertrophy later in life (Kittleson et al., 1999). The age of onset and the progression of the hypertrophy differ widely between patients. Considerable hypertrophy can develop without clinical signs, as long as the cardiac function is adequate. In many mildly affected cats, the disease remains in this occult stage, leaving them free of symptoms until they ultimately die from other causes (Trehieu-Sechi et al., 2012). If the disease progresses to a clinical stage, asymptomatic cats may suddenly develop life-threatening complications, such as cardiogenic pulmonary edema, pleural effusion or arterial thromboembolism. In some cases, sudden death, likely caused by ventricular fibrillation, is the only clinical sign of the disease (Payne et al., 2015a). The incidence of lethal cardiovascular events in asymptomatic cats diagnosed with HCM is 6.3% per year (Fox et al., 2018).

No treatment is currently available to halt the progression of ventricular hypertrophy nor to prevent congestive heart failure or sudden cardiac death in cats, but prevention of arterial thromboembolism in high-risk cats is possible with clopidogrel (Hogan et al., 2015; Luis Fuentes and Wilkie, 2017). Treatment of arterial thromboembolism is often unsuccessful, while cats with congestive heart failure can have a good quality of life with combination therapy, usually a diuretic, platelet-inhibitor, ACE-inhibitor and some-



times pimobendan (Reina-Doreste et al., 2014; Hogan and Brainard, 2015).

## DETECTING HCM

During the asymptomatic or “occult” stage of HCM, affected cats appear normal to the owner or breeder. Auscultation of these patients may reveal a heart murmur, gallop sound or arrhythmia. None of these findings is specific for HCM, and many affected cats show no abnormalities on auscultation (Payne et al., 2015b). Innocent heart murmurs are also very common in healthy cats and can be difficult to distinguish from pathological murmurs (Côté et al., 2015). Similarly, thoracic radiography and ECG may show nonspecific abnormalities, but are often unremarkable in cats with occult HCM (Ferasin et al., 2003). Cardiac biomarkers, such as N-terminal pro-brain natriuretic peptide (NT-proBNP) and cardiac troponin I (cTnI), are an attractive screening tool because of their low cost and easy use. However, there is some overlap in the concentrations of such biomarkers between healthy cats and cats with asymptomatic HCM (Fox et al., 2011; Hertzsch et al., 2019). Furthermore, increased levels of cardiac biomarkers can also be caused by other diseases, as has been shown for chronic kidney disease (Porciello et al., 2008), hyperthyroidism (Sangster et al., 2014) and hypertension (Bijsmans et al., 2017) in cats.

Echocardiography is considered the gold standard for diagnosing HCM in cats. The main criterion is the thickness of the left ventricular free wall and interventricular septum. In general, an end-diastolic thickness < 5.5 mm at the level of the papillary muscles is considered normal, a thickness > 6.0 mm is diagnostic for HCM and measurements in between can be classified as equivocal (Côté et al., 2011a). If wall measurements are within the reference ranges, abnormalities of the papillary muscles or mitral valve might still lead to a classification as equivocal (Häggström et al., 2015). A general cut-off for wall thickness does not take into account that the normal values may differ between breeds, as they are for example lower in Sphynxes (Chetboul et al., 2012) than in Bengals (Scansen et al., 2015), nor does it take into account that these values increase with body weight (Häggström et al., 2016). Another difficulty is that in affected cats, the hypertrophy is not always generalized, but may also be confined to certain left ventricular segments or the papillary muscles (Fox, 2003). Finally, multiple methods of imaging and measuring are applied in practice. Altogether, these factors allow for considerable variation in classification, especially in equivocal cases. In one study on apparently healthy shelter cats, the prevalence of left ventricular hypertrophy ranged from 12% to 51% depending on the chosen cut-off (6.0 mm or 5.5 mm, respectively) and scanning mode (M-mode or 2D B-mode, respectively) (Wagner et al., 2010).

Similar to feline HCM, the diagnosis of the human HCM phenotype is based on the end-diastolic thickness of the myocardial wall, which may be assessed by echocardiography, CT or MRI. The cut-off recommended by the European Society of Cardiology is 15 mm in adults, 13 mm in first-degree relatives of diagnosed patients and two standard deviations above the population mean in children (Elliott et al., 2014).

Underlying diseases may cause left ventricular hypertrophy due to hormonal influences as in hyperthyroidism, acromegaly and hyperaldosteronism, or due to abnormal loading conditions as in hypertension and aortic stenosis (Stowasser et al., 2005; Côté et al., 2011a). HCM can also be mimicked by wall thickening due to edema or infiltrative diseases, such as myocarditis or myocardial lymphoma. Finally, hypovolemic cats may display pseudohypertrophy due to the reduced size of the left ventricular chamber (Côté et al., 2011a). A certain diagnosis of HCM requires the exclusion of these diseases, which may be relatively simple (e.g. measurement of blood pressure or total thyroxine level), but can also be complicated (e.g. in case of infiltrative disease). However, these differential diagnoses are either rare or less likely in cats of breeding age (Häggström et al., 2015). In some cases, mainly young cats with congestive heart failure after an antecedent stressful event, concentric left ventricular hypertrophy may spontaneously regress, a condition named transient myocardial thickening (TMT) (Novo Matos et al., 2018). At first presentation, it is not possible to distinguish TMT from early-onset HCM (Novo Matos et al., 2018).

In conclusion, despite being considered the gold standard, echocardiographic diagnosis of HCM in cats is not straightforward. It is a diagnosis of ‘exclusion’ that requires thorough knowledge of other diseases causing left ventricular hypertrophy and expert echocardiography skills. Furthermore, there is a significant overlap in the echocardiographic phenotype between HCM and several other feline cardiomyopathies (ACVIM consensus statement on feline cardiomyopathy, in press).

## GENETIC ASPECTS OF HUMAN AND FELINE HCM

Feline HCM shows remarkable similarities in morphology and clinical course to human HCM, and it is likely that these diseases also share genetic aspects (Maron and Fox, 2015; Freeman et al., 2017). HCM is the most common inherited heart disease in humans and 60% of the patients indeed have a clear family history of HCM. In nearly all familial cases, the disease is inherited in an autosomal dominant pattern. However, HCM generally does not show full penetrance. The penetrance is the probability that an individual with a disease-causing genotype displays the disease (Broeckx et al., 2017). Because the HCM phenotype is usually not detectable at birth and only

develops later in life, the penetrance is said to be age-dependent. The penetrance is also incomplete, as some people carrying a causative variant never develop the HCM phenotype (Marian and Braunwald, 2017). The penetrance seems to be higher in men than in women, but the male overrepresentation is less pronounced than in cats (Olivotto et al., 2005).

The molecular genetic basis of human HCM was first identified in a family with a variant in *MYH7*, the gene that encodes the ventricular myosin heavy chain protein. This was soon followed by many other variants in the same gene as well as in other genes (Marian and Braunwald, 2017). Today, more than 1.500 variants in over fifty genes have been linked to HCM, but for many variants and genes, the causality has been disputed (Walsh et al., 2017; Ingles et al., 2019). Nevertheless, a large number of variants have been proven to cause HCM. This situation, in which a disease is caused by many different variants, is called genetic heterogeneity. A few HCM-causing variants are common in a specific population, suggesting a founder effect, but most are restricted to a few families or a single family (Marian and Braunwald, 2017).

Definitive evidence for a role in HCM has been provided for eight sarcomeric genes (*ACTC1*, *MYBPC3*, *MYH7*, *MYL2*, *MYL3*, *TNNI3* and *TNNT2*) (Walsh et al., 2017; Ingles et al., 2019). In 50% of the patients in whom a causative variant is identified, this variant lies in *MYBPC3*, that codes for the myosin-binding protein C, or *MYH7*, making these two genes the most important in human HCM (Marian and Braunwald, 2017).

The identification of a causative variant in a patient allows the screening of family members for this variant. This has led to the identification of genotype-positive - phenotype-negative patients, who carry a causative variant without displaying ventricular hypertrophy, but who are nevertheless considered at risk of sudden death (Maron et al., 2011). On the other hand, no causative variant is found in a large number of patients who display the HCM phenotype (Marian and Braunwald, 2017). This shows that the phenotype and genotype of HCM, and therefore the diagnostic test based on either of them, do not fully overlap. As in cats, human HCM shows extensive variation in the progression and outcome of the disease. There is no clear relationship between the causative variant and the clinical manifestation of the disease: the same variant may lead to sudden cardiac death at young age in one patient, but cause no clinical signs at all in another patient (Landstrom and Ackerman, 2010). Although the cause of the disease is a deleterious sarcomeric variant, variants in other genes, such as genes of the renin-angiotensin-aldosterone system, as well as epigenetic and environmental factors seem to strongly modify the phenotype of a patient (Sabater-Molina et al., 2018).

HCM has also been described as a familial disease in cats, although the documentation is far more

limited in cats than in humans. Familial occurrences of HCM have been reported in American Shorthairs (Meurs et al., 1997), British Shorthairs (Putcuypys et al., 2003), Maine Coons (Kittleson et al., 1999), Norwegian Forest Cats (März et al., 2015), Persians (Martin et al., 1994) and Sphynxes (Chetboul et al., 2012; Silverman et al., 2012), as well as Domestic Shorthairs (Baty et al., 2001; Krauss et al., 1999; Nakagawa et al., 2002). Although pedigree data is often limited, these reports are compatible with an autosomal pattern of inheritance. In some cases, it has been suggested that the penetrance is incomplete (Chetboul et al., 2012; März et al., 2015).

## HCM-CAUSING VARIANTS IN CATS

The first HCM-causing variant identified in cats was *MYBPC3* c.91G>C, a change from guanine to cytosine at the 91<sup>th</sup> coding position of the *MYBPC3* gene (Meurs et al., 2005; reference sequence: XM\_019812396.1). This variant was first found in a research colony of Maine Coons where HCM seemed to segregate according to an autosomal dominant pattern (Kittleson et al., 1999). The variant then turned out to be present in over 30% Maine Coons around the world (Fries et al., 2008), but to be extremely rare in other breeds (Mary et al., 2010; Longeri et al., 2013).

In the colony where the variant was first found, HCM developed in all homo- and heterozygotes, though more severe in the homozygotes (Meurs et al., 2005). However, in subsequent studies in client-owned Maine Coons, it has been found that many cats carrying the variant are phenotypically normal, leading to doubts about the clinical significance of this variant or about its proposed mode of inheritance (Wess et al., 2010; Longeri et al., 2013).

To provide more evidence for the mode of inheritance and optimal breeding advice, a meta-analysis of five studies has been performed (Mary et al., 2010; Wess et al., 2010; Godiksen et al., 2011; Longeri et al., 2013; Pellegrino et al., 2017). In this meta-analysis, the penetrance of HCM was found to be 0.04 in homozygous wild type Maine Coon cats. The penetrance in heterozygous cats is very similar (0.07;  $P = .23$ ), while it is much higher (0.54;  $P < .001$ ) in homozygous variant cats. These studies therefore do not confidently show a clinical effect of the variant in heterozygotes and suggest that if there is such an effect, it is likely to be small. An important limitation of these studies is that most investigated cats were young females, which may not yet have developed the HCM phenotype. Although the actual penetrance would probably have been higher overall if these cats had been older, the ages of the different genotype groups in the studies were comparable. As such, it is unlikely that young age can explain why the penetrance in heterozygotes is lower than the penetrance in homozygous variant cats and similar to the penetrance in

homozygous wild type cats. The presence of HCM in wild type cats implies that HCM in Maine coons can also arise due to other causes, either genetic or environmental (Longeri et al., 2013).

A second variant in the same gene in Maine Coons, *MYBPC3* c.220G>A, has also been proposed to be associated with HCM in an abstract by Nyberg et al. (2007). This variant is not specific for Maine Coons, as it has been found in many other breeds as well as in Domestic Shorthairs (Longeri et al., 2013). However, in subsequent studies, no convincing evidence has been found that this variant causes HCM in cats (Wess et al., 2010; Longeri et al., 2013).

An HCM-causing variant in Ragdolls, the *MYBPC3* c.2455C>T variant, has been identified by sequencing the *MYBPC3* gene in client-owned affected cats (Meurs et al., 2007). Again, the variant was found in approximately 30% of the Ragdolls, but not in other breeds (Longeri et al., 2013; Casamian-Sorrosal et al., 2014). Fewer studies are available on this variant than on the *MYBPC3* c.91C>G variant, but cats carrying this variant have an increased wall thickness than wild type cats (Borgeat et al., 2015). In a small study population, the overall penetrance for homo- and heterozygotes was 0.33 (Borgeat et al., 2015). In a survey filled out by Ragdoll owners, a high risk of cardiac death was found in cats homozygous for the variant, while the risk in heterozygotes was not different from the risk in wild type cats (Borgeat et al., 2014). The same variant has also been identified as a cause of cardiomyopathy in humans (Ripoll Vera et al., 2010). Some Ragdolls diagnosed with HCM are negative for the *MYBPC3* c.2455C>T variant, again indicating that there are also other causes of HCM in this breed (Borgeat et al., 2015).

A variant in *MYH7*, c.5647G>A, has recently been identified as the cause of HCM in a Domestic Shorthair (Schipper et al., 2019; reference sequence: XM\_006932746.4). The same variant has been identified in a HCM-affected human patient (Taisjharhi et al., 2007) and a homologous variant in *MYH6* is known to cause cardiac disease in humans (Bowles et al., 2015; Preuss et al., 2016). The variant affects an important functional domain of the protein and has been shown to have a damaging effect in functional studies (Sohn et al., 1997; Viswanathan et al., 2017). In the study that identified this variant, the variant was absent in two hundred other cats, of which most were considered HCM-negative. Although very little family information was available, the cat affected by the variant was a heterozygote and an autosomal dominant pattern of inheritance seemed most likely (Schipper et al., 2019).

The high prevalence of the *MYBPC3* c.91G>C and c.2455C>T variants within the Maine Coon and Ragdoll breeds, together with their absence in other breeds, suggests that these variants have been spread by the founder effect. However, the finding of variant-negative cats with HCM makes it likely that there are

more causative variants in these breeds and that feline HCM, like human HCM, knows considerable genetic heterogeneity.

## SCREENING BREEDING ANIMALS FOR DISEASE-CAUSING VARIANTS

The high prevalence of genetic diseases in purebred animals has led to the development of screening programs for breeding animals. These programs primarily aim to reduce the prevalence of genetic disease by preventing matings that may produce offspring at risk (Meyers-Wallen, 2003). Concerns about animal welfare, self-interest of breeders and owners and public pressure to increase the health of purebred animals may all be motivations to participate in screening programs (Mellersh, 2012; Jolly et al., 2016). Prioritization of genetic diseases for screening can be based on the prevalence and severity of the diseases (Collins et al., 2011). Screening programs depend on diagnostic tests that identify animals that can transmit the disease. Ideally, a diagnostic test is cheap, minimally invasive and requires minimal time and expertise to perform (Drobatz, 2009). The test can either be a phenotypical or a genetic test.

Phenotypical tests select breeding animals on the basis of clinical features. They have the advantage that no knowledge of the underlying genetic cause is required. However, they cannot detect heterozygous carriers of recessive alleles or animals that are genetically at risk but do not display the disease due to incomplete penetrance. Another possible problem is a late age of onset, in which case affected animals may already have offspring at the time of diagnosis (Mellersh, 2012).

Genetic tests require DNA, often isolated from EDTA blood. By methods such as PCR, Sanger sequencing or restriction enzyme fragment length polymorphism, the disease-causing variant can be directly detected (Jolly et al., 2016). This circumvents the problem of incomplete penetrance; however, these tests are only possible when the disease-causing variant is known. Furthermore, there should be convincing evidence that this variant indeed causes the disease. Selection against a common variant that has no clinical significance can needlessly reduce the genetic variability of a breed (Lyons et al., 2016).

Genetic screening against a widespread causative variant, as in cases of a founder effect, can be very effective in reducing the prevalence of a disease. In cases of genetic heterogeneity, selection against a few uncommon causative variants amongst many variants has a far lower impact (Meyers-Wallen, 2003).

The high prevalence, risk of agonizing or lethal complications and limited treatment options are reasons to give HCM high priority among feline genetic diseases. The age-dependent and incomplete penetrance can preclude (early) phenotypical detection of

breeding animals that carry a causative variant. Echocardiography, the preferred phenotypical test, requires a high level of expertise and even experts can have difficulties in distinguishing mildly affected animals from normal animals (Häggsström et al., 2015). On the other hand, the genetic background of feline HCM seems to be a combination of both highly prevalent, breed-specific variants and rare variants that display significant heterogeneity. This heterogeneity will make genetic screening only partially effective.

Phenotypical selection could be complemented by pedigree analyses. The HCM status of close relatives can help to identify cats at high risk of carrying HCM-causing variants, whose use in breeding should be postponed until they are shown to be free of the HCM phenotype at mature age (Häggsström et al., 2015). The use of pedigrees to obtain estimated breeding values, as advocated for hip dysplasia selection, seems less applicable, as HCM is considered a qualitative rather than a quantitative trait (Wilson et al., 2011).

The high prevalence and potentially severe consequences of HCM may also be seen as reasons for population-wide screening of all cats. However, such extensive efforts are only justified if a number of conditions are met, including the availability of cheap diagnostic tests and effective treatment (Shaw, 2017). The low availability of expert echocardiographers and the limited treatment options for feline HCM do not fulfill these criteria.

## RECOMMENDATIONS FOR SCREENING IN BREEDS FOR WHICH NO GENETIC TEST IS AVAILABLE

There are no suitable genetic tests for other breeds than the Maine Coon and Ragdoll (Côté et al., 2011b). For these other breeds, phenotypical screening is the only available method of screening for HCM. This should be based on echocardiography performed by an experienced echocardiographer. Other methods (e.g. thoracic radiography alone) carry a high risk of false negatives, allowing the transmission of deleterious variants, or false positives, unnecessarily excluding healthy animals from breeding. Measurements of cardiac biomarkers with validated assays can be used to identify cats at an increased risk. However, this should always be followed by an echocardiography (in combination with ancillary diagnostic testing if necessary) to confirm or exclude the diagnosis of primary HCM. Recommended screening schemes consist of an annual examination by an experienced cardiologist during the period that the cat is used for breeding and a follow-up examination at the age of five to eight years (Häggsström et al., 2015).

Phenotypical screening for HCM is currently performed in the Siberian, Norwegian Forest Cat, British Shorthair/Longhair, Bengal, Birman, Cornish and Devon Rex, Sphynx and Persian/Exotic in the PawPeds program ([www.pawpeds.com](http://www.pawpeds.com)), which is the largest

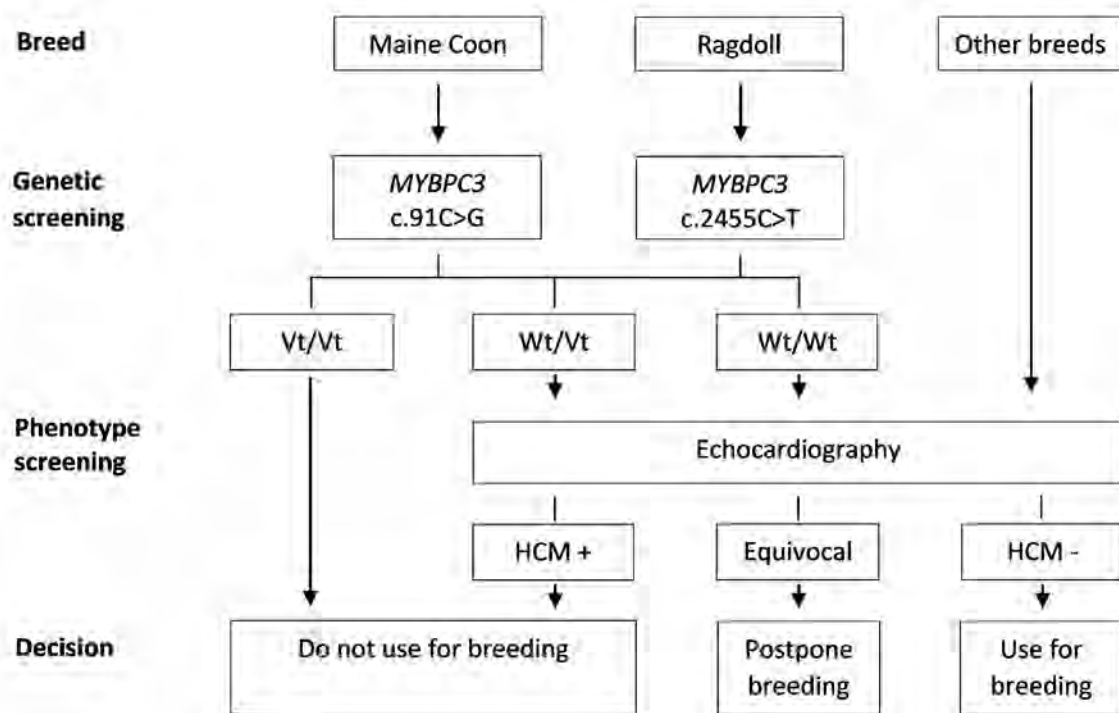


Figure 1. Recommendations for screening and breeding to reduce the prevalence of HCM in cats. Vt/Vt = homozygous for the disease-causing variant, Wt/Vt = heterozygous, Wt/Wt = homozygous wild type.

**Table 1. Currently known HCM-causing variants in cats, the breed(s) in which they occur and their application in screening.**

Variant	Breed	Recommended to use for screening?
MYBPC3 c.91C>G	Maine Coon	Yes, but only in Maine Coons
MYBPC3 c.220G>A	Multiple breeds	No, because the pathogenicity is not proven
MYBPC3 c.2455C>T	Ragdoll	Yes, but only in Ragdolls
MYH7 c.5647G>A	Domestic Shorthair	No, because the prevalence is low

international HCM screening program (Häggström et al., 2015). However, HCM also occurs in other breeds, of which some, such as the Chartreux and American Shorthair, have been described as predisposed (Côté et al., 2011b; Maron and Fox, 2015; Fox et al., 2018). Other breeds may therefore be added to this list.

### RECOMMENDATIONS FOR SCREENING IN BREEDS FOR WHICH GENETIC TESTS ARE AVAILABLE

Genetic testing is possible for all four variants reported as causative for HCM, but this is not necessarily recommended. As there is no convincing evidence that the *MYBPC3* c.220G>A variant causes disease, there is a general consensus that screening for this variant is not recommended for any breed (Wess et al., 2010; Côté et al., 2011b; Longeri et al., 2013; Häggström et al., 2015; Lyons, 2015).

The incomplete penetrance of the *MYBPC3* c.91G>C variant has made some authors to advise against screening for this variant (Wess et al., 2010). However, as this variant increases the risk of HCM (especially in homozygotes), many authors recommend the genetic test in Maine Coons (Côté et al., 2011b; Longeri et al., 2013; Lyons, 2015). Less information is available on the *MYBPC3* c.2455C>T variant, but Borgeat et al. (2014) advise to take this variant into account in Ragdolls because of the increased risk of early cardiac death in homozygotes. The two variants have a high prevalence within the Maine Coon and Ragdoll breed, respectively, but they are virtually absent in other breeds (Longeri et al., 2013; Cassamian-Sorrosal et al., 2014). The authors therefore recommend to screen for the *MYBPC3* c.91G>C and c.2455C>T variants in Maine Coons and Ragdolls, respectively, but not in other breeds. As the *MYH7* c.5647G>A variant has only been found in a single Domestic Shorthair, the authors expect it to be very rare and do not recommend testing for this variant in any breed. The authors' recommendations for the use of genetic variants for screening against HCM are summarized in Table 1.

Because of the occurrence of HCM in Maine Coons and Ragdolls negative for these variants, it is possible that other genetic factors in these breeds also contribute to HCM. After selecting potential breeding cats with genetic tests, it is therefore recommended to also

evaluate these cats by echocardiography in the same way as cats of other breeds (Häggström et al., 2015). The genetic tests allow selection against variants with low penetrance, which are unlikely to be detected by echocardiography, while the echocardiography may identify animals carrying disease-causing variants, for which no genetic test is available.

### RECOMMENDATIONS FOR BREEDING

Assuming the proposed autosomal dominant pattern of inheritance, it is in theory not recommended to use Maine Coons or Ragdolls that are either heterozygous or homozygous for the *MYBPC3* c.91G>C or c.2455C>T variant for breeding. However, given the high prevalence of these variants and the apparently low penetrance in heterozygotes, it might be necessary to make exceptions to this rule (Mellersh, 2012). A rapid elimination of all cats carrying these variants from breeding may have undesirable consequences and therefore, a slow eradication is advised (Lyons, 2016). Given the strongly increased risk of HCM and cardiac death in homozygotes, the authors consider the prevention of mating that may produce homozygotes while maintaining genetic variation, as the main goal of selection on the basis of genotype.

Côté et al. (2011b) advise to retain positive cats with desirable characteristics as breeding animals, but under three conditions: Firstly, they should be heterozygotes, as they pass on the variant to 50% of their offspring (compared to 100% for homozygous cats). Secondly, cats selected for breeding should only be mated to cats that are negative for this variant, to avoid homozygous kittens, which have the highest risk to develop HCM. Thirdly, they should be negative for the HCM phenotype on echocardiography. Testing kittens of these litters allows selection of negative animals for future breeding (Lyons, 2016). In this way, the prevalence of a disease-causing variant may be decreased slowly in a population without deleterious side effects (Côté et al., 2011b).

When screening on the basis of the phenotype, affected cats should be excluded from breeding. In principle, no distinction should be made between mild and severe cases in the context of breeding: the causative variant may be identical in these cases and the difference could be solely due to other genetic and/or environmental factors. As these modifying factors

might be different in the offspring, mildly affected cats may have severely affected offspring and vice versa (Lyons, 2016). When findings are equivocal, breeding can be postponed until more certainty about the diagnosis is obtained by a re-examination after six to twelve months (Häggström et al., 2015). An overview of recommendations for screening and breeding is provided in Figure 1.

The proportion of cats that are diagnosed with the HCM phenotype at breeding age is estimated relatively low at 3-5%, suggesting that eliminating all positive cats has a limited effect on genetic diversity (Häggström et al., 2015). Nevertheless, in some breeds where the prevalence of HCM seems high, such as the Sphynx, stringent selection might have negative consequences (Chetboul et al., 2012). In such cases, it is advisable to also consider mating affected animals to healthy animals. Cats that have mild and late-onset HCM could be selected, although this does not guarantee that these cats are not homozygous for a HCM-causing variant.

## FUTURE PERSPECTIVES

The application of genetic tests for screening breeding cats against HCM is currently limited as only a few variants are known to cause this apparently heterogeneous disease. The utility of genetic testing could be much improved by the identification of new HCM-causing variants. The increased use of next-generation sequencing and genome-wide association techniques in cats may facilitate the search for such variants (Gandolfi et al., 2018; Ontiveros et al., 2018).

If the genetic background of HCM is as heterogeneous in cats as it is in humans, trying to identify and select against all causative variants is a futile effort. Nevertheless, identifying the most common causative variants in breeds where HCM is a major problem may provide a tool for careful elimination of these variants. This might already strongly reduce the prevalence of HCM in a breed. Furthermore, because homozygosity is most likely for a variant with a high frequency, the elimination of common variants will reduce the number of homozygotes, which generally have a worse prognosis than heterozygotes. In a study on eight DNA tests for canine recessive diseases, each test led to a decline in the number of affected dogs as well as a decline in the frequency of the causative allele, illustrating the effectiveness of genotypical selection (Lewis and Mellersh, 2019). Casamian-Sorrosal et al. (2014) found significantly fewer Maine Coons homozygous for the *MYBPC3* c.91G>C variant than expected under Hardy-Weinberg equilibrium, but it is not known whether this was the result of selective breeding.

As long as most genetic causes are unknown, echocardiography remains the principal screening method. The effectiveness of the current echocardiographic screening programs in reducing the preva-

lence of feline HCM is not known (Häggström et al., 2015). For dogs however, the effectiveness of cardiac screening programs has been analyzed. In a study by Birkegård et al. (2016), Cavalier King Charles Spaniels registered in the Danish kennel club, which requires that the parents are free from a relevant heart murmur on auscultation and mitral valve prolapse on echocardiography, had a lower risk of signs of degenerative mitral valve disease than dogs that were not registered. In a study of a compulsory Swedish scheme using auscultation alone, no effect was found, but this may be caused by the small number of dogs and the short duration of the study (Lundin and Kvarn, 2010). In a large, long-term study in the UK, a very limited effect was found, probably because it relied on auscultation alone and/or because screening was not mandatory for registration and the compliance by the breeders was low (Swift et al., 2017). Although degenerative mitral valve disease is considered polygenic while HCM is monogenic, these results suggest that phenotypical selection against acquired heart disease can be effective, but only if the diagnostic test is adequate and the breeder compliance is high.

Because the efficacy of echocardiography is limited by the penetrance and that of genetic testing is limited by genetic heterogeneity, one method cannot fully replace the other. In an ideal situation, the tests are used complementary and breeders can combine the results to select the cats that are least likely to get offspring at risk of HCM.

## REFERENCES

- Bartoszuk, U., Keene, B.W., Baron Toaldo, M., Pereira, N., Summerfield, N., Novo Matos, J., Glaus, T.M. Holter monitoring demonstrates that ventricular arrhythmias are common in cats with decompensated and compensated hypertrophic cardiomyopathy. *The Veterinary Journal* 243, 21-25.
- Baty, C.J., Malarkey, D.E., Atkins, C.E., DeFrancesco, T.C., Sidley, J., Keene, B.W. (2001). Natural history of hypertrophic cardiomyopathy and aortic thromboembolism in a family of Domestic Shorthair cats. *Journal of Veterinary Internal Medicine* 15, 595-599.
- Bijmans, E.S., Jepson, R.E., Wheeler, C., Syme, H.M., Elliot, J. (2014). Plasma N-terminal probrain natriuretic peptide, vascular endothelial growth factor, and cardiac troponin I as novel biomarkers of hypertensive disease and target organ damage in cats. *Journal of Veterinary Internal Medicine* 31, 650-660.
- Birkegård, A.C., Reimann, M.J., Martinussen, T., Häggström, J., Pedersen, H.D., Olsen, L.H. (2016). Breeding restrictions decrease the prevalence of myxomatous mitral valve disease in Cavalier King Charles Spaniels over an 8- to 10-year period. *Journal of Veterinary Internal Medicine* 30, 63-68.
- Borgeat, K., Casamian-Sorrosal, D., Helps, C., Luis Fuentes, V., Connolly, D.J. (2014). Association of the myosin binding protein C3 mutation (*MYBPC3* R820W) with cardiac death in a survey of 236 Ragdoll cats. *Journal of Veterinary Cardiology* 16, 73-80.

- Borgeat, K., Stern, J., Meurs, K.M., Luis Fuentes, V., Connolly, D.J. (2015). The influence of clinical and genetic factors on left ventricular wall thickness in Ragdoll cats. *Journal of Veterinary Cardiology* 17 (Suppl. 1), 258-267.
- Bowles, N.E., Jou, C.J., Arrington, C.B., Kennedy, B.J., Earl, A., Matsunami, N., Meyers, L.J., Etheridge, S.P., Saarel, E.V., Bleyl, S.B., Yost, H.J., Yandell, M., Leppert, M.F., Tristani-Firouzi, M., Gruber, P.J., the Baylor Hopkins Centers for Mendelian Genomics. (2015). Exome analysis of a family with Wolff-Parkinson-White syndrome identifies a novel disease locus. *American Journal of Medical Genetics* 167A, 2975-2984.
- Broeckx J.G., Peelman, L., Saunders J.H., Deforce, D., Clement, L. (2017). Using variant databases for variant prioritization and to detect erroneous genotype-phenotype associations. *BMC Bioinformatics* 18, 535.
- Casamian-Sorrosal, D., Chong, S.K., Fonfara, S., Helps, C. (2014). Prevalence and demographics of the MYBPC3-mutations in ragdolls and Maine coons in the British Isles. *Journal of Small Animal Practice* 55, 269-273.
- Chetboul, V., Petit, A., Gouni, V., Trehiou-Sechi, E., Misbach, C., Balouka, D., Carlos Sampedrano, C., Pouchelon, J.L., Tissier, R., Abitbol, M. (2012). Prospective echocardiographic and tissue Doppler screening of a large Sphynx cat population: reference ranges, heart disease prevalence and genetic aspects. *Journal of Veterinary Cardiology* 14, 497-509.
- Côté, E., Edwards, N.J., Ettinger, S.J., Luis Fuentes, V., MacDonald, K.A., Scansen, B.A., Sisson, D.D., Abbott, J.A. (2015). Management of incidentally detected heart murmurs in dogs and cats. *Journal of the American Veterinary Medical Association* 246, 1076-1088.
- Côté, E., MacDonald, K.A., Meurs, K.M., Sleeper, M.M. (2011a). Hypertrophic Cardiomyopathy. In: Côté, E., MacDonald, K.A., Meurs, K.M., Sleeper, M.M. (editors). *Feline Cardiology*. John Wiley & Sons, Chichester, UK, pp. 103-143, 162-167.
- Côté, E., MacDonald, K.A., Meurs, K.M., Sleeper, M.M. (2011b). Cardiac screening programs. In: Côté, E., MacDonald, K.A., Meurs, K.M., Sleeper, M.M. (editors). *Feline Cardiology*. John Wiley & Sons, Chichester, UK, pp. 425-429.
- Drobatz, K.J. (2009). Measures of accuracy and performance of diagnostic tests. *Journal of Veterinary Cardiology* 11, S33-S40.
- Elliott, P.M., Anastasakis, A., Borger, M.A., Borggrefe, M., Cecchi, F., Charron, P., Hagege, A.A., Lafont, A., Limongelli, G., Mahrholdt, H., McKenna, W.J., Mogensen, J., Nihoyannopoulos, P., Nistri, S., Pieper, P.G., Pieske, B., Rapezzi, C., Rutten, F.H., Tillmanns, C., Watkins, H. (2014). 2014 ESC Guidelines on diagnosis and management of hypertrophic cardiomyopathy. *European Heart Journal* 35, 2733-2779.
- Ferasin, L., Sturgess, C.P., Cannon, M.J., Caney, S.M.A., Gruffydd-Jones, T.J., Wotton, P.R. (2003). Feline idiopathic cardiomyopathy: a retrospective study of 106 cats (1994-2001). *Journal of Feline Medicine and Surgery* 5, 151-159.
- Fox, P.R. (2003). Hypertrophic cardiomyopathy. Clinical and pathologic correlates. *Journal of Veterinary Cardiology* 5, 39-45.
- Fox, P.R., Keene, B.W., Lamb, K., Schober, K.A., Chetboul, V., Luis Fuentes, V., Wess, G., Payne, J.R., Hogan, D.F., Motsinger-Reif, A., Häggström, J., Trehiou-Sechi, E., Fine-Ferreira, D.M., Nakamura, R.K., Lee, P.M., Sing, M.K., Ware, W.A., Abbott, J.A., Culshaw, G., Riesen, S., Borgarelli, M., Lesser, M.B., Van Israël, N., Côté, E., Rush, J.E., Bulmer, B., Santilli, R.A., Vollmar, A.C., Bossbaly, M.J., Quick, N., Bussadori, C., Bright, J.M., Estrada, A.H., Ohad, D.G., Fernández-Del Palacio, M.J., Brayley, J.L., Schwartz, D.S., Bové, C.M., Gordon, S.G., Jung, S.W., Brambilla, P., Moïse, N.S., Stauthammer, C.D., Stepien, R.L., Quintavalla, C., Amberger, C., Manczur, F., Hung, Y.W., Lobetti, R., De Swarte, M., Tamborini, A., Mooney, C.T., Oyama, M.A., Komolov, A., Fujii, Y., Pariaut, R., Uechi, M., Ohara, V.Y.T. (2018). International collaborative study to assess cardiovascular risk and evaluate long-term health in cats with preclinical hypertrophic cardiomyopathy and apparently healthy cats: the REVEAL study. *Journal of Veterinary Internal Medicine* 32, 930-943.
- Fox, P.R., Rush, J.E., Reynolds, C.A., DeFrancesco, T.C., Keene, B.W., Atkins, C.E., Gordon, S.G., Schober, K.E., Bonagura, J.D., Stepien, R.L. et al. (2011). Multicenter evaluation of plasma N-terminal probrain natriuretic peptide (NT-proBNP) as a biochemical screening test for asymptomatic (occult) cardiomyopathy in cats. *Journal of Veterinary Internal Medicine* 25, 1010-1016.
- Freeman, L.M., Rush, J.E., Stern, J.A., Huggins, G.S., Maron, M.S., (2017). Feline hypertrophic cardiomyopathy: a spontaneous large animal model of human HCM. *Cardiology Research* 8, 139-142.
- Fries, R., Heaney, A.M., Meurs, K.M. (2008). Prevalence of the myo-sin-binding protein C mutation in Maine Coon cats. *Journal of Veterinary Internal Medicine* 22, 893-896.
- Gandolfi, B., Alhaddad, H., Abdi, M., Bach, L.H., Creighton, E.K., Davis, B.W., Decker, J.E., Dodman, N.H., Grahn, J.C., Grahn, R.A., Haase, B., Häggström, J., Hamilton, M.J., Helps, C.R., Kurushima, J.D., Lohi, H., Longeri, M., Malik, R., Meurs, K.M., Montague, M.J., Mullikin, J.C., Murphy, W.J., Nilson, S.M., Pedersen, N.C., Peterson, C.B., Rusbridge, C., Saif, R., Shelton, G.D., Warren, W.C., Wasim, M., Lyons, L.A. (2018). Applications and efficiencies of the first cat 63K DNA array. *Scientific Reports* 8, 7024.
- Granström, S., Nyberg Godiksen, M.T., Christiansen, M., Pipper, C.B., Willesen, J.T., Koch, J. (2011) Prevalence of hypertrophic cardiomyopathy in a cohort of British shorthair cats in Denmark. *Journal of Veterinary Internal Medicine* 25, 866-871.
- Granström, S., Godiksen, M.T.N., Christiansen, M., Pipper, C.B., Martinussen, T., Møgelvang, R., Søgaard, P., Willesen, J.L., Koch, J. (2015). Genotype-phenotype correlation between the cardiac myosin binding protein C mutation A31P and hypertrophic cardiomyopathy in a cohort of Maine Coon cats: a longitudinal study. *Journal of Veterinary Cardiology* 17 (Suppl. 1), 268-281.
- Häggström, J., Luis Fuentes, V., Wess, G. (2015). Screening for hypertrophic cardiomyopathy in cats. *Journal of Veterinary Cardiology* 17 (Suppl. 1), 134-149.
- Hertzsch, S., Roos, A., Wess, G. (2019). Evaluation of a sensitive cardiac troponin I assay as a screening test for the diagnosis of hypertrophic cardiomyopathy in cats. *Journal of Veterinary Internal Medicine* 33, 1242-1250.
- Hogan, D.F., Brainard, B.M. (2015). Cardiogenic embolism in the cat. *Journal of Veterinary Cardiology* 17, S202-S214.
- Hogan, D.F., Fox, P.R., Jacob, K., Keene, B., Laste, N.J., Rosenthal, S., Sederquist, K., Weng, H-Y. (2015). Second-

- dary prevention of cardiogenic arterial thromboembolism in the cat: the double-blind, randomized, positive-controlled feline arterial thromboembolism; clopidogrel vs. aspirin trial (FAT CAT). *Journal of Veterinary Cardiology* 17, 306-317.
- Ingles, J., Goldstein, J., Thaxton, C., Caleshu, C., Corty, E.W., Crowley, S.B., Dougherty, K., Harrison, S.M., McGlaughon, J., Milko, L.V., Morales, A., Seifert, B.A., Strande, N., Thomson, K., Van Tintelen, J.P., Wallace, K., Walsh, R., Wells, Q., Whiffin, N., Witkowski, L., Semsarian, C., Ware, J.S., Hershberger, R.E., Funke, B. (2019). Evaluating the clinical validity of hypertrophic cardiomyopathy genes. *Circulation: Genomic and Precision Medicine* 12, 57-64.
- Jolly, R.D., Dittmer, K.E., Blair, H.T. (2016). Animal medical genetics: a perspective on the epidemiology and control of inherited disorders. *New Zealand Veterinary Journal* 64, 135-144.
- Kittleson, M.D., Meurs, K.M., Harris, S.P. (2015). The genetic basis of hypertrophic cardiomyopathy in cats and humans. *Journal of Veterinary Cardiology* 17 (Suppl. 1), 53-73.
- Kittleson, M.D., Meurs, K.M., Munro, M.J., Kittleson, J.A., Liu, S.K., Pion, P.D., Towbin, J.A. (1999). Familial hypertrophic cardiomyopathy in Maine Coon cats: an animal model of human disease. *Circulation* 99, 3172-3180.
- Kraus, M.S., Calvert, C.A., Jacobs, G.J. (1999). Hypertrophic cardiomyopathy in a litter of five mixed-breed cats. *Journal of the American Animal Hospital Association* 35, 293-296.
- Landstrom, A.P., Ackerman, M.J. (2010). Mutation type is not clinically useful in predicting prognosis in hypertrophic cardiomyopathy. *Circulation* 122, 2441-2450.
- Lefbom, B.K., Rostenthal, S.L., Tyrell, W.D., Saunders, T.G., Ferguson, M.J., Rush, J.E., Lesser M.B. (2001). Severe hypertrophic cardiomyopathy in 10 young Ragdoll cats (abstract). *Journal of Veterinary Internal Medicine* 15, 308.
- Lewis, T.W., Mellersh, C.S. (2019). Changes in mutation frequency of eight Mendelian inherited disorders in eight pedigree dog populations following introduction of a commercial DNA test. *PLoS One* 14, e0209864.
- Longeri, M., Ferrari, P., Knafelz, P., Mezzelani, A., Marabotti, A., Milanesi, L., Pertica, G., Polli, M., Brambilla, P.G., Kittleson, M., Lyons, L.A., Porciello, F. (2013). Myosin-binding protein C DNA variants in domestic cats (A31P, A74T, R820W) and their association with hypertrophic cardiomyopathy. *Journal of Veterinary Internal Medicine* 27, 275-285.
- Luis Fuentes, V., Wilkie, L.J. (2017). Asymptomatic hypertrophic cardiomyopathy: diagnosis and therapy. *Veterinary Clinics of North America: Small Animal Practice* 47, 1041-1054.
- Lundin, T., Kvarn, C. (2010). Evaluation of the Swedish breeding program for Cavalier King Charles Spaniels. *Acta Veterinaria Scandinavica* 52, 54.
- Lyons, L.A. (2012). Genetic testing in domestic cats. *Molecular and Cellular Probes* 26, 224-230.
- Lyons, L.A. (2016) Population structure and genetic testing in cats. In: Little, S.E. (editor). *August's Consultations in Feline Internal Medicine*. Volume 7. Elsevier, St. Louis, MO, USA, p. 737-751.
- Lyons, L.A., Grahn, R.A., Genova, F., Beccaglia, M., Hopwood, J.J., Longeri, M. (2016). Mucopolysaccharidosis VI in cats – clarification regarding genetic testing. *BMC Veterinary Research* 12, 136.
- Marian, A.J., Braunwald, E. (2017). Hypertrophic cardiomyopathy: genetics, pathogenesis, clinical manifestations, diagnosis and therapy. *Circulation Research* 121, 749-770.
- Maron, B.J., Fox, P.R. (2015). Hypertrophic cardiomyopathy in man and cats. *Journal of Veterinary Cardiology* 17 (Suppl. 1), 6-9.
- Maron, B.J., Yeates, L., Semsarian, C. (2011). Clinical challenges of genotype positive (+)-phenotype negative (-) family members in hypertrophic cardiomyopathy. *The American Journal of Cardiology* 107, 604-608.
- Martin, L., Vandewoude, S., Boon, J., Brown, D. (1994). Left ventricular hypertrophy in a closed colony of Persian cats (abstract). *Journal of Veterinary Internal Medicine* 8, 143.
- Mary, J., Chetboul, V., Carlos Sampedrano, C., Abitbol, M., Gouni, V., Trehieu-Sechi, E., Tissier, R., Queney, G., Pouchelon, J.L., Thomas, A. (2010). Prevalence of the MYBPC3-A31P mutation in a large European feline population and association with hypertrophic cardiomyopathy in the Maine Coon breed. *Journal of Veterinary Cardiology* 12, 155-161.
- März, I., Wilkie, L.J., Harrington, N., Payne, J.R., Muzzi, R.A.L., Häggström, J., Smith, K., Luis Fuentes, V. (2015). Familial cardiomyopathy in Norwegian Forest cats. *Journal of Feline Medicine and Surgery* 17, 681-691.
- Mellersh, C. (2012). DNA testing and domestic dogs. *Mammalian Genome* 23, 109-123.
- Meurs, K., Kittleson, M., Towbin, J., Ware, W. (1997). Familial systolic anterior motion of the mitral valve and/or hypertrophic cardiomyopathy is apparently inherited as an autosomal dominant trait in a family of American shorthair cats (abstract). *Journal of Veterinary Internal Medicine* 11, 138.
- Meurs, K.M., Norgard, M.M., Ederer, M.M., Hendrix, K.P., Kittleson, M.D. (2007). A substitution mutation in the myosin binding protein C gene in ragdoll hypertrophic cardiomyopathy. *Genomics* 90, 261-264.
- Meurs, K.M., Sanchez, X., David, R.M., Bowles, N.E., Towbin, J.A., Reiser, P.J., Kittleson, J.A., Munro, M.J., Dryburgh, K., MacDonald, K.A., Kittleson, M.D. (2005). A cardiac myosin binding protein C mutation in the Maine Coon cat with familial hypertrophic cardiomyopathy. *Human Molecular Genetics* 14, 3587-3593.
- Meyers-Wallen, N.V. (2003). Ethics and genetic selection in purebred dogs. *Reproduction in Domestic Animals* 38, 73-76.
- Nakagawa, K., Takemura, N., Machida, N., Kawamura, M., Amasaki, H., Hirose, H. (2002). Hypertrophic cardiomyopathy in a mixed breed cat family. *Journal of Veterinary Medical Science* 64, 619-621.
- Novo Matos, J., Pereira, N., Glaus, T., Wilkie, L., Borgeat, K., Loureiro, J., Silva, J., Law, V., Kranje, A., Conolly, D.J., Luis Fuentes, V. (2018). Transient myocardial thickening in cats associated with heart failure. *Journal of Veterinary Internal Medicine* 32, 48-56.
- Nyberg, M.T., Koch, J., Christiansen, M. (2007). Intra-allelic Genetic Heterogeneity of hypertrophic cardiomyopathy in the Maine Coon cat (poster abstract). *Hugo Human Genome Meeting HGM2007*, Montreal, Canada, 2007, 199.
- Olivotto, J., Maron, M.S., Adabag, S., Casey, S.A., Vargui, D., Link, M.S., Udelson, J.E., Cecchi, F., Maron, B.J.



- (2005). Gender-related differences in the clinical presentation and outcome of hypertrophic cardiomyopathy. *Journal of the American College of Cardiology* 46, 480-487.
- Ontiveros, E.S., Ueda, Y., Harris, S.P., Stern, J.A., 99 Lives Consortium (2018). Precision medicine validation: identifying the *MYBPC3* A31P variant with whole-genome sequencing in two Maine Coon cats with hypertrophic cardiomyopathy. *Journal of Feline Medicine and Surgery* 21, 1086-1093.
- Payne, J., Luis Fuentes, V., Boswood, A., Connolly, D., Koffas, H., Brodbelt, D. (2010). Population characteristics and survival in 127 referred cats with hypertrophic cardiomyopathy (1997-2005). *Journal of Small Animal Practice* 51, 540-547.
- Payne, J.R., Borgeat, K., Brodbelt, D.C., Connolly, D.J., Luis Fuentes, V. (2015a). Risk factors associated with sudden death vs. congestive heart failure or arterial thromboembolism in cats with hypertrophic cardiomyopathy. *Journal of Veterinary Cardiology* 17 (Suppl. 1), 318-328.
- Payne, J.R., Brodbelt, D.C., Luis Fuentes, V. (2015b). Cardiomyopathy prevalence in 780 apparently healthy cats in rehoming centres (the CatScan study). *Journal of Veterinary Cardiology* 17 (Suppl. 1), 244-257.
- Pellegrino, A., Daniel, A.G.T., Pereira, G.G., Itikawa, H.W., Larsson, M.H.M.A. (2017). Assessment of regional left ventricular systolic function by strain imaging echocardiography in phenotypically normal and abnormal Maine coon cats tested for the A31P mutation in the *MYBPC3* gene. *Canadian Journal of Veterinary Research* 81, 137-146.
- Porciello, F., Rishniw, M., Herndon, W.E., Biretoni, F., Antognoni, M.T., Simpson, K.W. (2008). Cardiac troponin I is elevated in dogs and cats with azotaemia renal failure and in dogs with non-cardiac systemic disease. *Australian Veterinary Journal* 86, 390-394.
- Preuss, C., Capredon, M., Wünnemann, F., Chetaille, P., Prince, A., Godard, B., Leclerc, S., Sobreira, N., Ling, H. (2016). Family based whole exome sequencing reveals the multifaceted role of notch signalling in congenital heart disease. *PLoS Genetics* 12, e1006335.
- Putcuypis, I., Coopman, F., Van de Werf, G. (2003). Inherited hypertrophic cardiomyopathy in British shorthair cats (abstract). *Journal of Veterinary Internal Medicine* 17, 439.
- Reina-Doreste, Y., Stern, J.A., Keene, B.W., Tou, S.P., Atkins, C.E., DeFrancesco, T.C., Ames, M.K., Hodge, T.E., Meurs, K.M. (2014). Case-control study of the effects of pimobendan on survival time in cats with hypertrophic cardiomyopathy and congestive heart failure. *Journal of the American Veterinary Association* 245, 534-539.
- Ripoll Vera, T., Monserrat Iglesias, L., Hermida Prieto, M., Ortiz, M., Rodriguez Gacia, I., Govea Callizo, N., Gómez Navarro, C., Rosell Andreo, J., Gámez Martínez, J.M., Pons Lladó, G. et al. (2010). The R820W mutation in the *MYBPC3* gene, associated with hypertrophic cardiomyopathy in cats, causes hypertrophic cardiomyopathy and left ventricular non-compaction in humans. *International Journal of Cardiology* 145, 405-407.
- Sabater-Molina, M., Pérez-Sánchez, I., Hernández del Ricón, J.P., Gimeno, J.R., (2018). Genetics of hypertrophic cardiomyopathy: a review of current state. *Clinical Genetics* 93, 3-14.
- Sampedrano, C., Chetboul, V., Mary, J., Tissier, R., Abitbol, M., Serres, F., Gouni, V., Thomas, A., Pouchelon, J.L. (2009). Prospective echocardiographic and tissue doppler imaging screening of a population of Maine Coon cats tested for the A31P mutation in the myosin-binding protein C gene: a specific analysis of the heterozygous status. *Journal of Veterinary Internal Medicine* 23, 91-99.
- Sangster, J.K., Panciera, D.L., Abott, J.A., Zimmerman, K.C., Lantis, A.C. (2014). Cardiac biomarkers in hyperthyroid cats. *Journal of Veterinary Internal Medicine* 28, 465-472.
- Schipper, T., Van Poucke, M., Sonck, L., Smets, P., Ducatelle, R., Broeckx, B.J.G., Peelman, L.J. (2019). A feline orthologue of the human *MYH7* c.5647G>A (p.(Glu1883Lys)) variant causes hypertrophic cardiomyopathy in a Domestic Shorthair cat. *European Journal of Human Genetics* 27, 1724-1730.
- Shaw, J.E. (2017). Does the evidence support population-wide screening for type 2 diabetes? No. *Diabetologia* 60, 2153-2156.
- Silverman, S.J., Stern, J.A., Meurs, K.M. (2012). Hypertrophic cardiomyopathy in the Sphynx cat: a retrospective evaluation of clinical presentation and heritable etiology. *Journal of Feline Medicine and Surgery* 14, 246-249.
- Sohn R.L., Vikstrom, K.L., Strauss, M., Cohen, C., Szent-Gyorgyi, A.G., Leinwand, L.A. (1997). A 29 residue region of the sarcomeric myosin rod is necessary for filament formation. *Journal of Molecular Biology* 266, 317-330.
- Stowasser, M., Sharman, J., Leano, R., Gordon, R.D., Ward, G., Cowley, D., Marwick, T.H. (2005). Evidence for abnormal left ventricular structure and function in normotensive individuals with familial hyperaldosteronism type I. *Journal of Clinical Endocrinology & Metabolism* 90, 5070-5076.
- Swift, S., Baldin, A., Cripps, P. (2017). Degenerative valvular disease in the Cavalier King Charles Spaniel: results of the UK breed scheme 1991-2010. *Journal of Veterinary Internal Medicine* 31, 9-14.
- Tajsharghi, H., Oldfors, A., Macleod, D.P., Swash, M. (2007). Homozygous mutation in *MYH7* in myosin storage myopathy and cardiomyopathy. *Neurology* 68, 962.
- Traas, A.M., Casal, M., Haskins, M., Henthorn, P. (2006). Genetic counselling in the era of molecular diagnostics. *Theriogenology* 66, 599-605.
- Trehiou-Sechi, E., Tissier, R., Gouni, V., Misbach, C., Petit, A.M.P., Balouka, D., Carlos Sampedrano, C., Castaignet, M., Pouchelon, J.-L., Chetboul, V. (2012). Comparative echocardiographic and clinical features of hypertrophic cardiomyopathy in 5 breeds of cats: a retrospective analysis of 344 cases (2001-2011). *Journal of Veterinary Internal Medicine* 26, 532-541.
- Viswanathan, M.C., Tham, R.C., Kronert, W.A., Sarsoza, F., Trujillo, A.S., Cammarato, A., Bernstein S.I. (2017). Myosin storage myopathy mutations yield defective myosin filament assembly *in vitro* and disrupted myofibrillar structure and function *in vivo*. *Human Molecular Genetics* 26, 4799-4813.
- Wagner, T., Luis Fuentes, V., Payne, J.R., Brodbelt, D. (2010). Comparison of auscultatory and echocardiographic findings in healthy adult cats. *Journal of Veterinary Cardiology* 12, 171-182.
- Walsh, R., Thomson, K.L., Ware, J.S., Funke, B.H., Woodley, J., McGuire, K.J., Mazzarotto, F., Blair, E., Seller, A., Taylor, J.C., Minikel, E.V., Exome Aggregation Consortium, MacArthur, D.G., Farrall, M., Cook, S.A., Watkins,

H. (2017). Reassessment of Mendelian gene pathogenicity using 7,885 cardiomyopathy cases and 60,706 reference samples. *Genetics in Medicine* 19, 192-203.

Weissler-Snir, A., Adler, A., Williams, L., Gruner, C., Rakowski, H. (2017). Prevention of sudden death in hypertrophic cardiomyopathy: bridging the gaps in knowledge. *European Heart Journal* 38, 1728-1737.

Wess, G., Schinner, C., Weber, K., Küchenhoff, H., Hart-

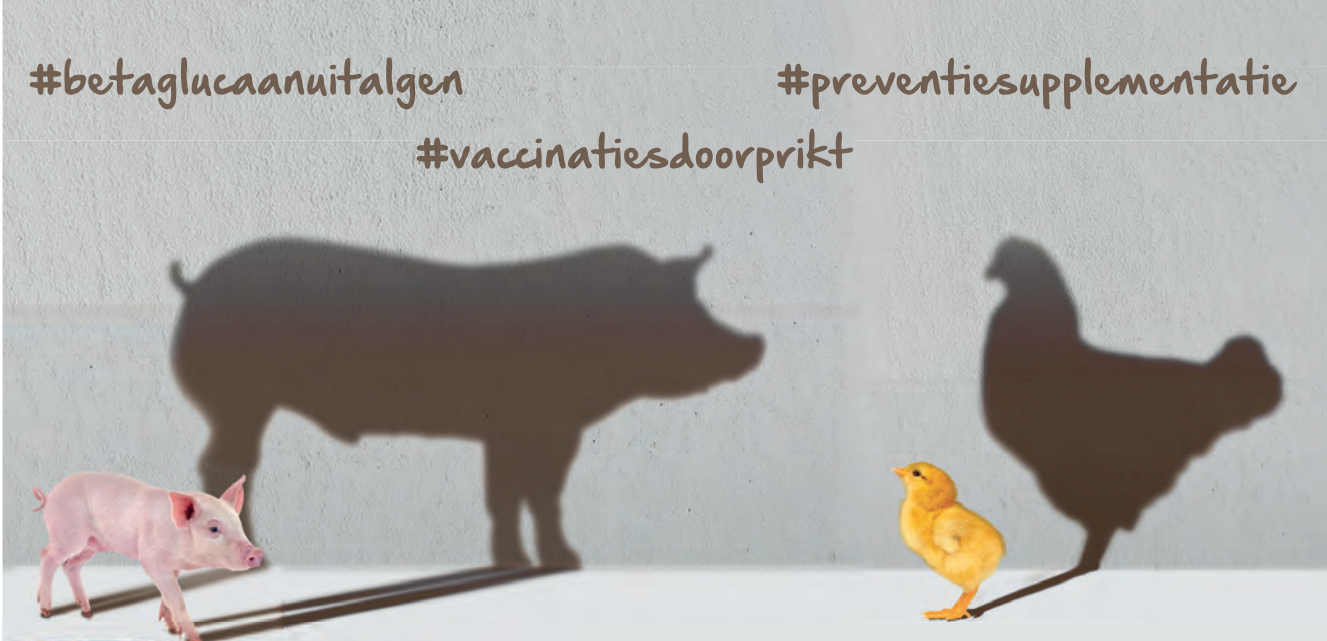

mann, K. (2010). Association of A31P and A74T polymorphisms in the myosin binding protein C3 gene and hypertrophic cardiomyopathy in Maine Coon and other breed cats. *Journal of Veterinary Internal Medicine* 24, 527-532.

Wilson, B., Nicholas, F.W., Thomson, P.C. (2011). Selection against canine hip dysplasia: success or failure? *The Veterinary Journal* 189, 160-168.

#betaglucaanuitalgem

#preventiesupplementatie

#vaccinatiesdoorprikt

**KEMIN**<sup>®</sup>

© Kemin Industries, Inc. and its group of companies 2020 All rights reserved.  
 ©™ Trademarks of Kemin Industries, Inc., U.S.A

[www.kemin.com/aleta](http://www.kemin.com/aleta)

## Latex-casting of vessels relevant during vaginectomy in bitches

*Latex-opspuitingen van bloedvaten die relevant zijn tijdens vaginectomie bij de teef*

M. De Vlam, S. Pil, A. Schlake, H. de Rooster

Small Animal Department, Faculty of Veterinary Medicine,  
Ghent University, Salisburylaan 133, 9820 Merelbeke, Belgium

matthias.de.vlam@hotmail.com

### ABSTRACT

Vaginectomy is an infrequently performed invasive surgery to control vaginal disorders in bitches. Indications for vaginectomy include vaginal tumors (leiomyoma, fibroleiomyoma and leiomyosarcoma), polyps and vaginal prolapse. The surgical technique is a two-step procedure and consists of an extended laparotomy approach with caudal ovariohysterectomy followed by an episiotomy approach with removal and reconstruction of the vaginal wall. Although the surgery itself is invasive, the combined approach results in a favorable outcome with an apparently low risk of intra- and postoperative complications. During vaginectomy, traction is placed on the vagina and its supplying blood vessels via the episiotomy site. By means of a post-mortem study of five dogs, it was investigated if this traction resulted in damage or rupture of the supplying vessels. In this study, it was demonstrated that the uterine branch of the vaginal artery and the caudal vesical artery rupture during the traction phase of a vaginectomy via the episiotomy site. Rupture of these vessels might result in insufficient perfusion of the bladder and extensive intra-abdominal and -pelvic bleeding.

### SAMENVATTING

Vaginectomie is een weinig frequent uitgevoerde invasieve chirurgische ingreep voor de behandeling van vaginale aandoeningen bij de teef. Indicaties voor vaginectomie omvatten vaginale tumoren (leiomyomen, fibroleiomyomen en leiomyosarcomen), poliepen en vaginale prolaps. De chirurgische techniek is tweeledig en bestaat uit een uitgebreide celiotomiebenadering met caudale ovariohysterectomie, gevolgd door een episiotomiebenadering met verwijdering en reconstructie van de vaginale wand. Hoewel de chirurgische ingreep zeer invasief is, resulteert de gecombineerde benadering in een gunstige uitkomst met -volgens literatuurgegevens- een laag risico op intra- en postoperatieve complicaties. Tijdens vaginectomie wordt via de episiotomiebenadering tractie geplaatst op de vagina en de aanvoerende bloedvaten. Aan de hand van een postmortemstudie van vijf honden werd onderzocht of deze manuele tractie al dan niet resulteert in een beschadiging of het doorscheuren van deze aanvoerende bloedvaten. In de studie werd aangetoond dat de uteriene tak van de vaginale arterie en de caudale vesicale arterie scheuren tijdens de tractiefase van een vaginectomie via de episiotomiebenadering. Ruptuur van deze relatief grote bloedvaten zou tot hypoperfusie van de blaas en uitgebreide intra-abdominale en -pelvische bloeding kunnen leiden.

### INTRODUCTION

Over 80% of the reported vaginal tumors are benign smooth muscle tumors (Brodey and Roszel, 1967; Herron, 1983; Thacher and Bradley, 1983; Kydd and Burnie, 1986). Most are leiomyomas and fibroleiomyomas, but also fibromas and polyp formations may occur (Brodey and Roszel, 1967; Thacher and

Bradley, 1983). Benign vaginal tumors are most often intraluminal and pedunculated, originating from the vaginal wall (Nelissen and White, 2012). Malignant tumors are less frequently observed and include leiomyosarcomas, carcinomas and transmissible venereal tumors (Hill et al., 2000; Nelissen and White, 2012). Transmissible venereal tumors occur worldwide but are mostly diagnosed in tropic and subtropical regions

where they represent 37 to 60% of the malignant tumors (Brodey and Roszel, 1967; Thacher and Bradley, 1983). In Western Europe, leiomyosarcoma is the most common malignant vaginal neoplasia (Hill et al., 2000; Chiers, 2017). Most malignant tumors have, in contrast to benign tumors, a rather broad base and show an infiltrative growth (Farese et al., 2008; Tivers and Baines, 2010; Nelissen and White, 2012).

The treatment of non-pedunculated vaginal neoplasia consists of a (sub)total vaginectomy (Hill et al., 2000; Salomon et al., 2004; Tivers and Baines, 2012). This technique includes the removal of the complete vagina or the part of the vaginal wall surrounding the vaginal mass. In the intact bitch, a complete removal of the female genital tract is performed prior to vaginectomy (Nelissen and White, 2012). This additional surgical intervention is advised due to the oestrogen-dependent characteristics of vaginal leiomyomas (Brodey and Roszel, 1967; Thacher and Bradley, 1983; Kydd and Burnie, 1986). Compared to the 15%-recurrence rate in intact bitches, a zero-recurrence rate of leiomyomas has been observed when ovariohysterectomy is simultaneously performed at the time of the tumor removal (Nelissen and White, 2012; Saba and Lawrence, 2012; Weissman et al., 2013). Most benign tumors are good candidates for local resection via episiotomy given their biological behavior and because they are mostly pedunculated (Thacher and Bradley, 1983; Nelissen and White, 2012). Malignant tumors on the other hand require a more extensive surgical resection as a consequence of their broad base and strong infiltrative nature (Kapatkin et al., 1992; Nelissen and White, 2012). The treatment of malignant vaginal neoplasia requires total vaginectomy techniques combining an episiotomy approach with laparotomy. If necessary, these techniques can be further augmented by ostectomy or pubic osteotomy (Igna et al., 2016).

Vaginectomy performed through laparotomy combined with episiotomy results in few intra- and postoperative complications (Kyles et al., 1996; Gower et al., 2008; Nelissen and White, 2012; Alonge et al., 2015; Igna et al., 2016). As for intraoperative complications, hemorrhage is most frequent and might result in substantial blood loss (Prassinis et al., 2010). However, this complication is most of the time promptly managed and resolved by coagulation of the damaged vessel through the episiotomy approach (Nelissen and White, 2012). The most frequently observed postoperative complication is serohemorrhagic discharge, presumably originating from minor residual vascular supply to the vaginal wall (Nelissen and White, 2012). Furthermore, incontinence is possible when the neurovascular supply to the bladder, urethra and/or rectum is compromised by not carefully dissecting the vagina (Salomon et al., 2004). Other possible postoperative complications include bacterial infection, perineal swelling, irritation of the episiotomy incision, bleeding, dysuria, stranguria, pollakisuria, hematuria and perineal hernia formation (Viehoff and Sjollem, 2003; Salomon et al., 2004; Connery and

Spotswood, 2012).

Although vaginectomy involves infrequently performed invasive surgery for a mostly benign process, intra- and postoperative complications seem rare (Viehoff and Sjollem, 2003; Salomon et al., 2004; Connery and Spotswood, 2012; Nelissen and White, 2012). The surgical technique combining a laparotomy and episiotomy approach yields a favorable outcome (Nelissen and White, 2012). However, while performing the vaginectomy technique on the dogs of the present study, the question arose whether more severe complications due to the rough nature of the procedure through the episiotomy site are to be expected. The goal of this study was therefore to visualize the intrapelvic course of the blood vessels supplying the vaginal wall and to evaluate their state during (and after) the vaginectomy procedure.

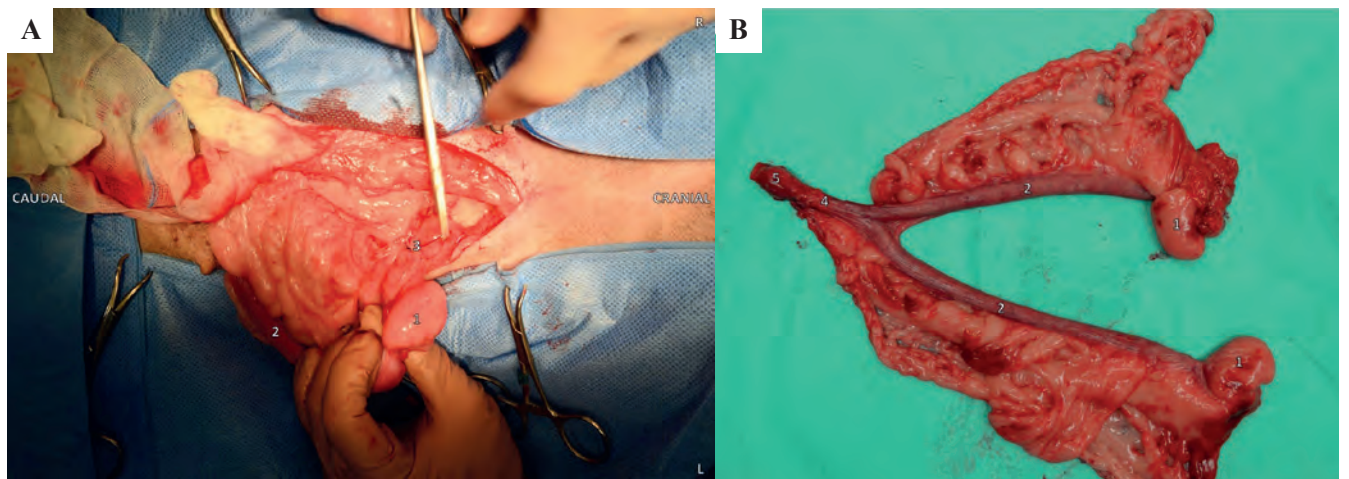
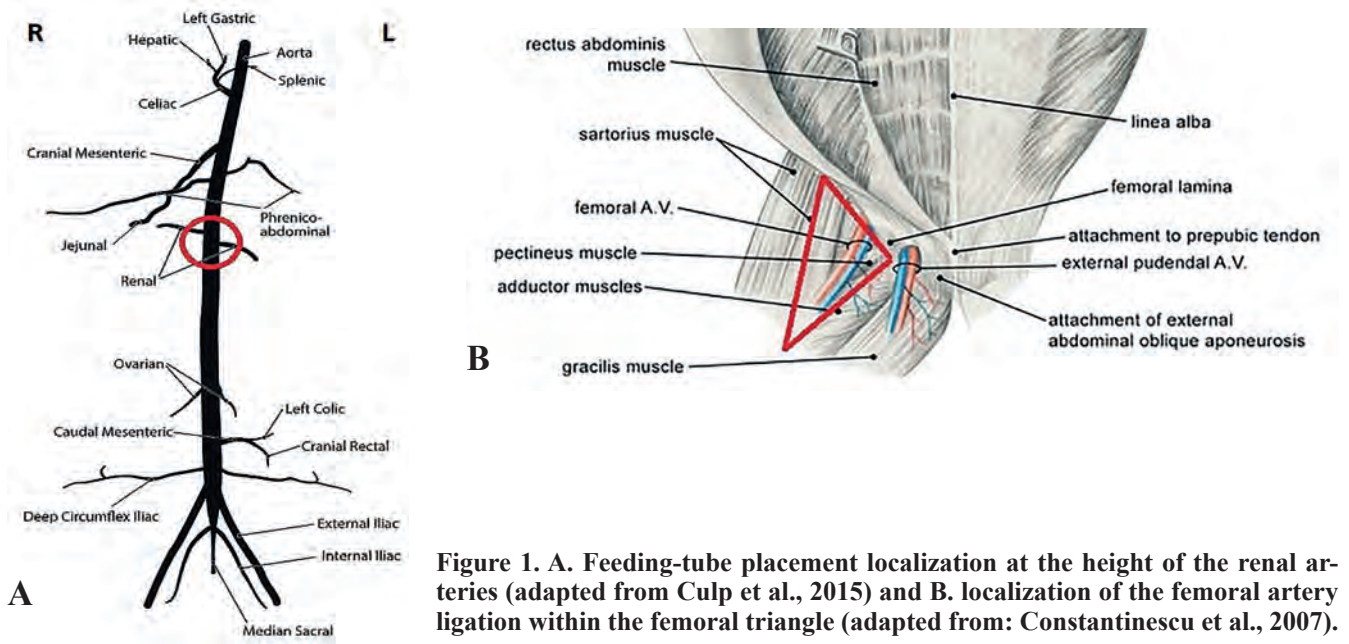
## MATERIAL AND METHODS

Five cadavers of different dog breeds, age and neuter status were used. All animals had been euthanized for reasons unrelated to this study. Latex injection with minimal vessel dissection was performed in all dogs.

### Abdominal procedure

The dogs were positioned in dorsal recumbency and the abdominal cavity was opened by performing a caudal ventral midline celiotomy approach. Careful dissection and organ displacement were performed to visualize the abdominal aorta just caudal to the origin of the renal arteries. Through a small incision in the aortic wall, a feeding-tube (6F Nutrisafe Sterile Feeding Tube 10 mL Syringe, Abnoba Pet Store, Brierley Hill West Midlands, United Kingdom) was placed in the abdominal aorta just caudal to the renal arteries and secured by an encircling ligature (polydioxanone) (Figure 1). To reduce the total amount of latex needed to achieve the filling of the vascular structures of interest, both femoral arteries were ligated through a small skin incision at the location of the femoral triangle, bounded by the sartorius and pectineus muscles (Figure 1). A 20-mL syringe was used to inject an aqueous latex solution (V-Sure Eco Latex Natuurrubber, Vosschemie Benelux, Lier, Belgium) mixed with methylene blue (Methyleenblauw 25 mL, Euro-mex, Edegem, Belgium) as a coloring agent into the abdominal aorta. Adequate contrast was achieved by mixing 5 mL methylene blue per 100 mL latex. The total amount injected into the feeding tube was deemed sufficient when counterpressure on the 20-mL syringe plunger was felt. After curing of the latex for at least 12 hours, the celiotomy incision was enlarged until it reached from the xiphoid cartilage to the pecten of the pubic bone.

In the intact dogs of the present study, the ovarian pedicles were double ligated (polydioxanone) and

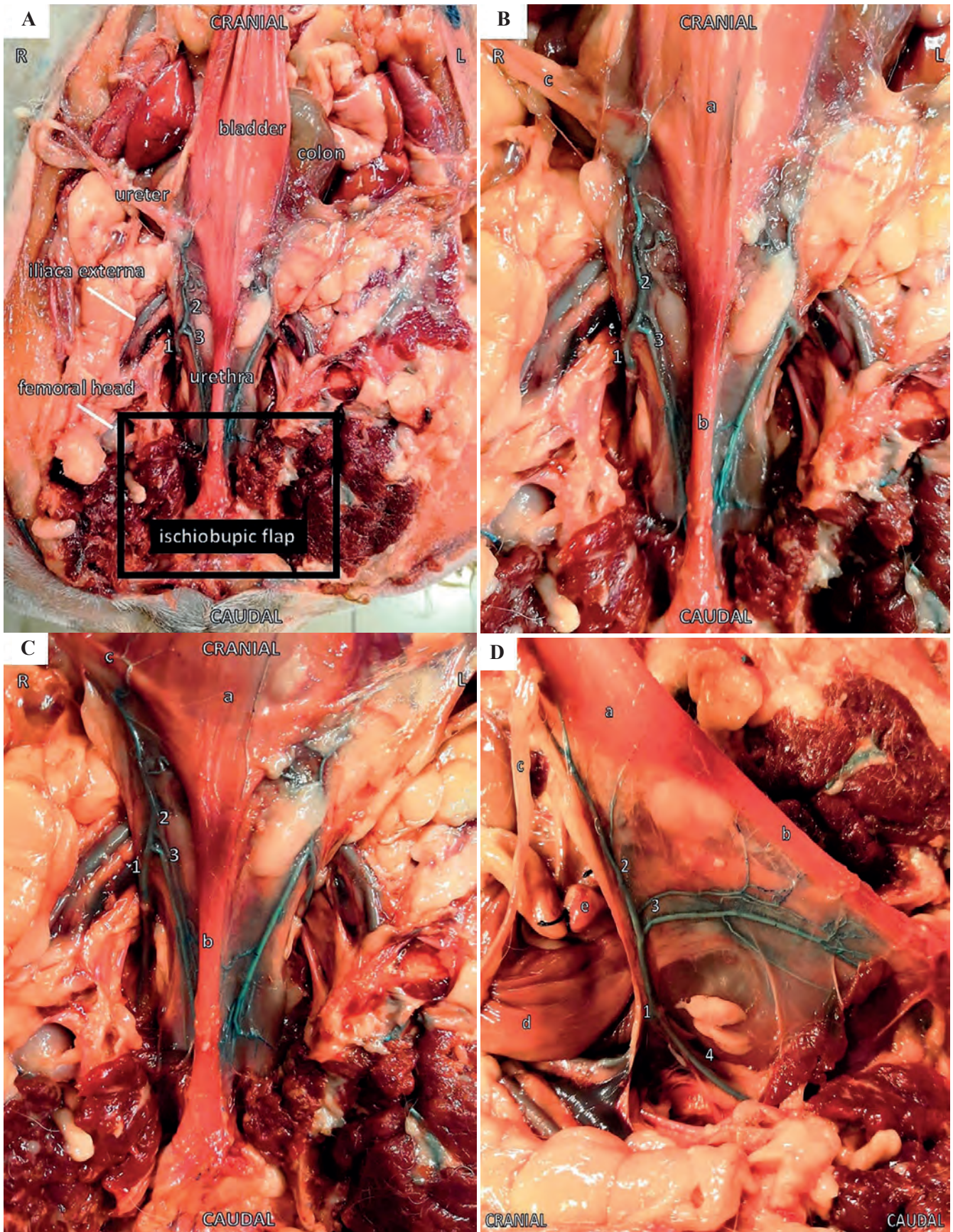


transsected as during a standard ovariohysterectomy (Figure 2A). The bladder was retroflexed to gain exposure to the vagina and the surrounding vessels leading to the female genital tract (vaginal artery, internal pudendal artery, caudal vesical artery, uterine branch of the vaginal artery, etc). A double encircling ligature (polydioxanone) was placed just caudal to the cervix that was subsequently transsected cranial to those ligatures. The female genital tract was then removed (Figure 2B).

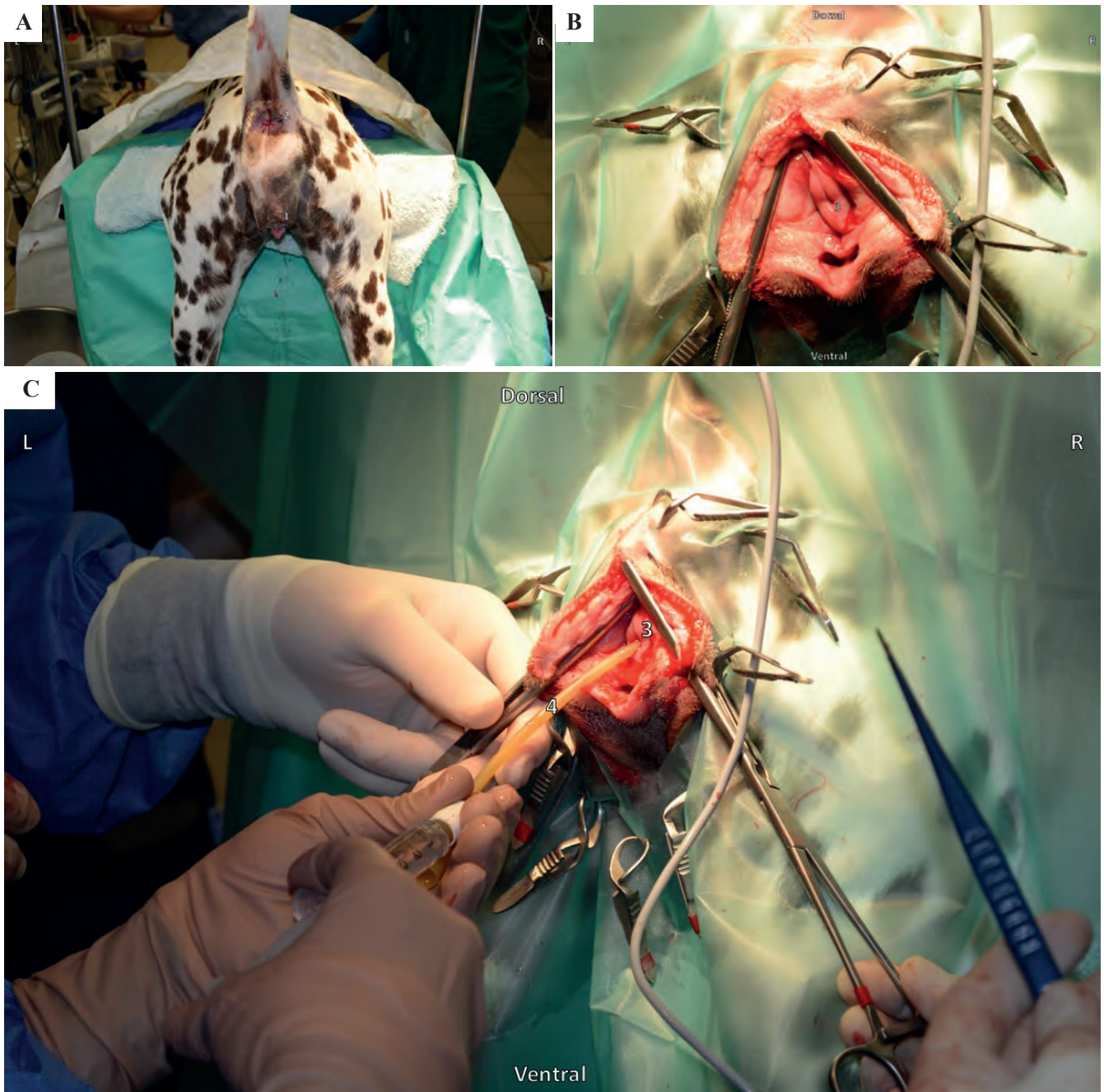
Next, the muscles located on the ventral aspect of the ischiatic spine and pubic ramen were removed. A handsaw was used to remove an ischiopubic flap which allowed maximal intrapelvic visibility and accessibility of the female genital tract (Figure 3). Hereupon, the dogs were repositioned and placed in a perineal position in order to perform a standard total vaginectomy.

### Vaginal procedure

The dogs were positioned in sternal recumbency with the hindquarters slightly elevated (Trendelenburg position) and the pelvic limbs extended caudally over the edge of the surgical table (Figure 4A). The tail was restrained cranially in the dorsal midline and a purse string suture was placed around the anus. Doyen clamps were positioned with one blade in the vestibular lumen and the other blade on the skin surface. A midline episiotomy incision was made until visibility of the urinary papilla was achieved (Figure 4B). As soon as the urinary papilla was visible, a urinary catheter (Foley catheter, Pediatric (2-way), 5 cc balloon, A.M. Bickford, New York, United States) was placed to highlight the papilla (Figure 4C) as to prevent damage during surgery. Immediately cranial to the urinary papilla, a full thickness circular incision



**Figure 3.** Ventrodorsal and lateral view of the abdomen of a spayed, female dog one day after latex injection. An ischiobupic flap has been removed. The picture was taken post mortem. **A.** Ventral view of the pelvic cavity after ischiobupic flap removal. **B.** Ventral view of the vaginal artery and its target organs. **C.** Ventral view of the vaginal artery and its target organs. **D.** Lateral view of the vaginal artery and its target organs. 1. Vaginal artery 2. Caudal vesical artery 3. Urethral branch of the vaginal artery 4. Internal pudendal artery a. Bladder, b. Urethra, c. Ureter and ureteral branch of the vaginal artery, d. Descending colon, e. Uterine stump.



**Figure 4. Vaginal procedure: Positioning, episiotomy and placement of a urinary catheter. The picture was taken in a live patient during surgery. A. Positioning of the dog for episiotomy. B. Midline episiotomy incision with urinary papilla visualization. C. Urinary catheter insertion. 1. Vulva, 2. Anus purse string, 3. Urinary papilla, 4. Urinary catheter.**

of the vaginal wall was made. The vagina was then, by a combination of blunt and sharp dissection, lifted from its intrapelvic attachments. The combination of dissection and manual traction on the vagina resulted in the total removal of the vagina (total vaginectomy) (Figure 5).

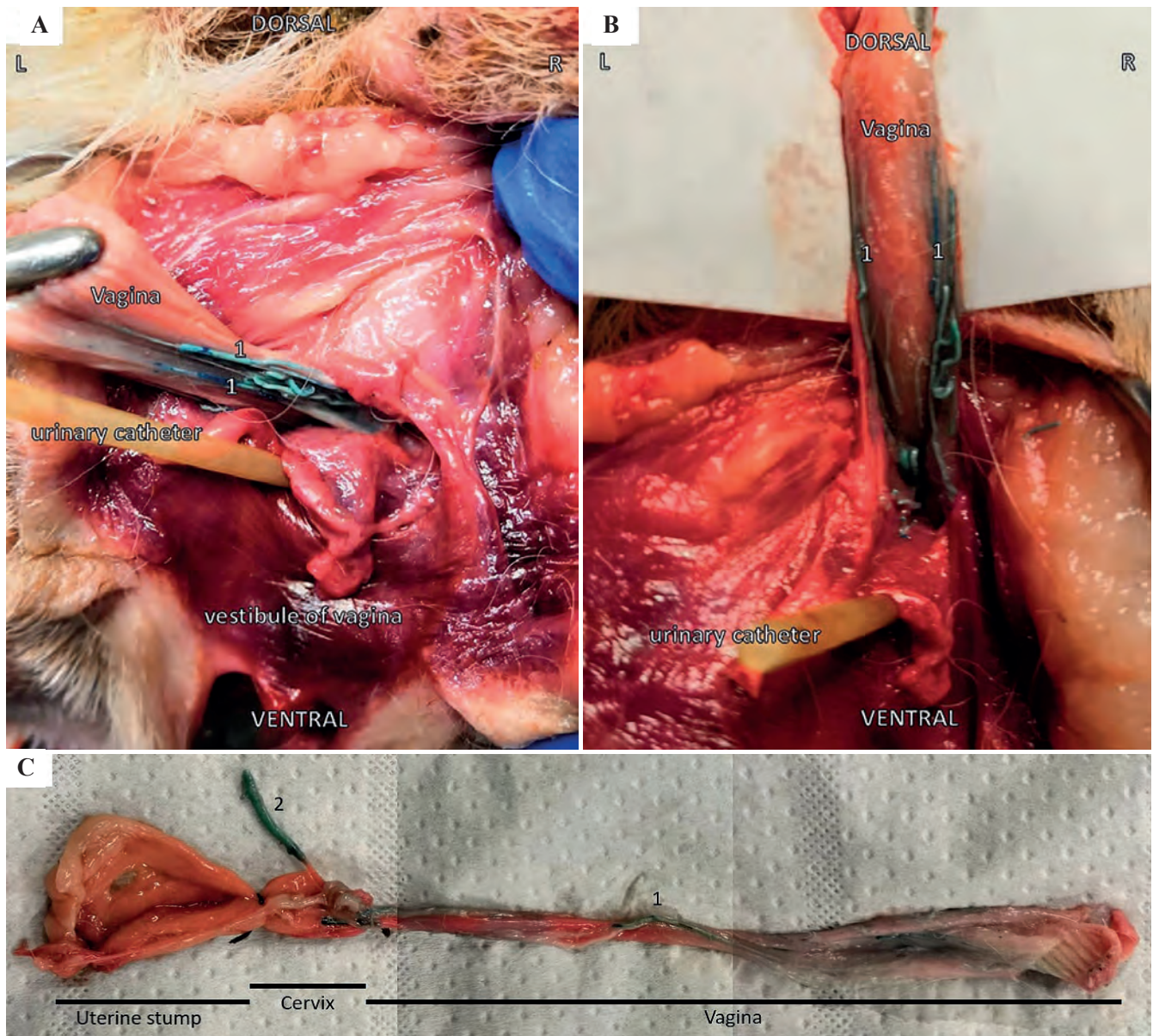
### Postvaginectomy

After the total vaginectomy, the dogs were again positioned in dorsal recumbency and intra-abdominal and intrapelvic damage to supplying blood vessels was mapped by taking pictures and comparing these

to descriptions in a leading textbook of veterinary anatomy (Barone, 2001). Vessel damage was then compared to pictures taken before the vaginectomy.

### RESULTS AND DISCUSSION

The size of the cadavers ranged from a small Yorkshire terrier to a large Great Dane. Other breeds used included a rough haired Teckel, a Labrador Retriever and a Boxer. Both the Great Dane and the rough haired Teckel were female and intact. The other dogs had already been ovariectomized. Age and clinical



**Figure 5.** Images obtained during and post vaginectomy via episiotomy in a dog that had already been spayed before the post-mortem study. **A.** Caudal traction on the caudal aspect of the vagina after circular dissection cranial to the urethral orifice. **B.** Dorsal traction on the vagina and vaginal artery during vaginectomy. **C.** Specimen consisting of vagina, cervix and uterine stump post vaginectomy. 1. Vaginal artery, 2. Uterine branch of the vaginal artery.

history were not available for any of the cadavers.

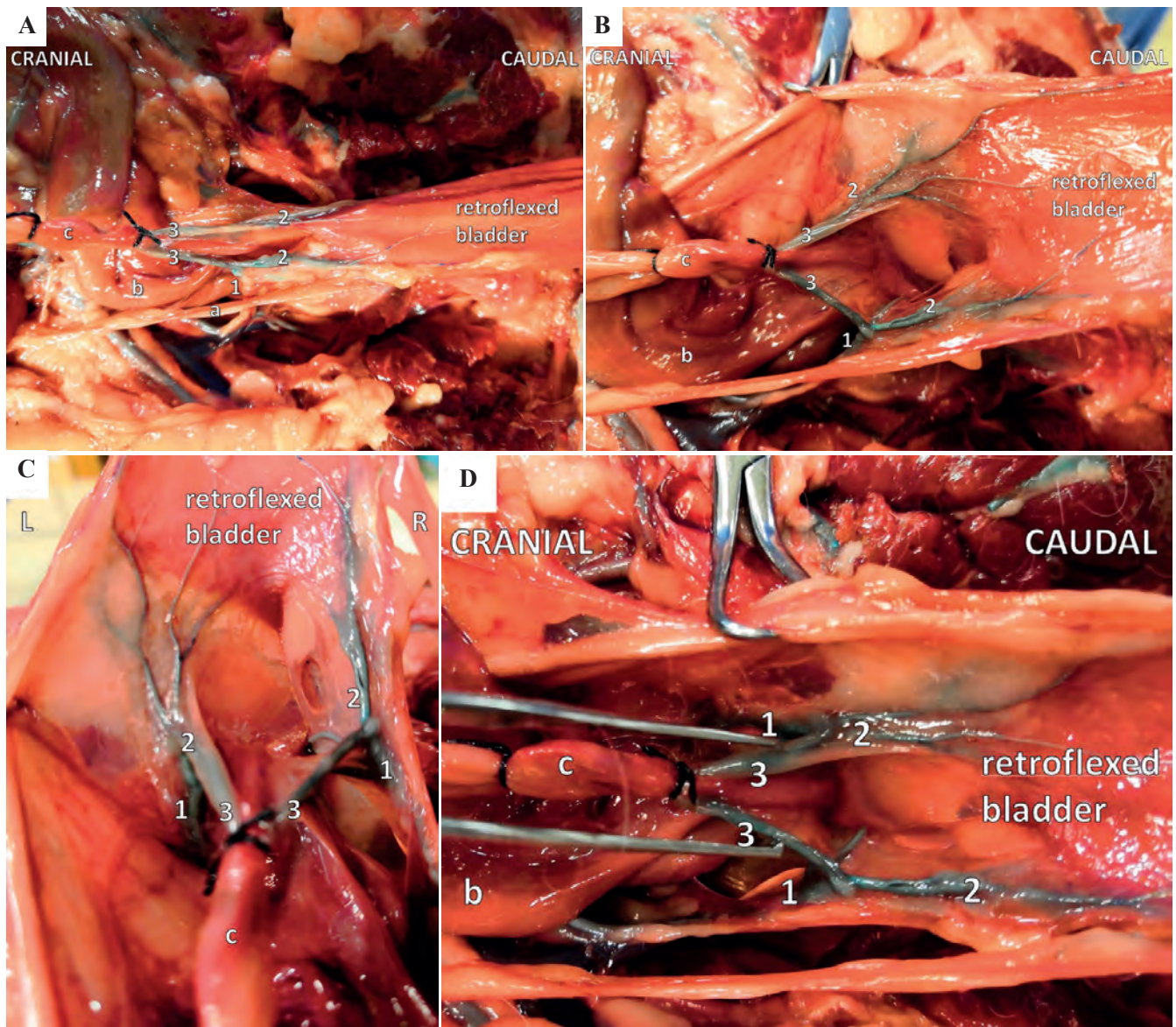
Although larger dogs are easier to be visualized, sufficient visualization of the vaginal supplying vessels could be achieved by combining a caudal laparotomy approach, ischiopubic flap removal and retroflexion of the bladder of all five dogs (Figures 4, 5 and 6). The removal of an ischiopubic flap was crucial to achieve visualization of the supplying vessels located deeply within the pelvic cavity. Visualization of the supplying blood vessels was further improved by vascular casting with latex mixed with methylene blue as a coloring agent. Curing of the latex for 12-24 hours resulted in strong and firm colored vessels. The latex solution could even reach the smallest vesical vessels. Ligation of the abdominal aorta at the height of the

renal arteries and at both femoral arteries at the height of the trigonum femorale mediale (Scarpa's triangle) resulted in an adequate filling of the supplying female genital tract vessels (Figure 1).

The major blood supply of the female genital tract is derived from the vaginal artery. Other supplying vessels include the ovarian artery and the internal pudendal artery. The vaginal artery continues as the uterine branch of the vaginal artery, the median rectal artery and the caudal vesical artery (Barone, 2001).

Caudal traction on the vagina and its supplying blood vessels (vaginal artery, caudal vesical artery, uterine branch of the vaginal artery, etc.) via the episiotomy site resulted in ruptured vessels at the abdominal site. In particular the caudal vesical artery and the



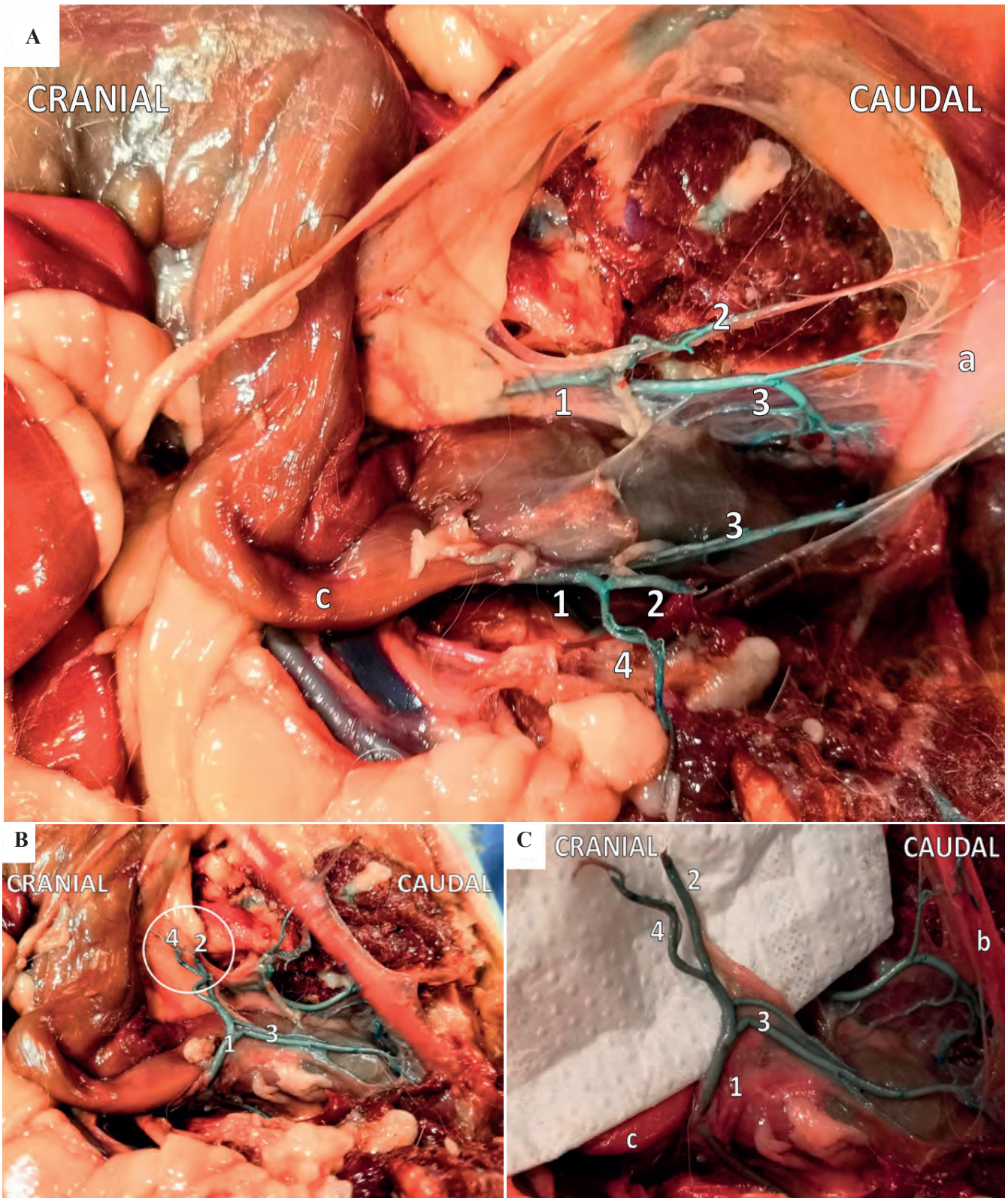


**Figure 6.** Blood vessel distribution between vagina, bladder and urethra visualized by latex injection. **A.** Ventral view of the vaginal artery with retroflexed bladder. **B.** Ventral view of the caudal vesical arteries with retroflexed bladder. **C.** Cranial view of the caudal vesical arteries with retroflexed bladder. **D.** Ventral view of the vaginal artery and its target organs. 1. Vaginal artery, 2. Caudal vesical artery, 3. Uterine branch of the vaginal artery, a. Ureter and ureteral branch of the vaginal artery, b. Descending colon, c. Uterine stump.

uterine branch of the vaginal artery ruptured during the vaginectomy via episiotomy. No damage was observed to other blood vessels (Figure 7). The vessel damage consistently occurred in all cadavers when following the adapted vaginectomy procedure via episiotomy (Nelissen and White, 2012). Although neutered, female dogs had a less prominent genital tract vascularization, vessel damage to the caudal vesical artery and the uterine branch of the vaginal artery was comparable to that found in intact, female dogs.

Despite ample documentation that vaginectomy only rarely results in intra- and postoperative complications (Kyles et al., 1996; Gower et al., 2008; Nelissen and White, 2012; Alonge et al., 2015; Igna et al., 2016), it stands to reason how this is possible.

In the post-mortem study, both the uterine branch of the vaginal artery and the caudal vesical artery were demonstrated to rupture during the episiotomy approach of the vaginectomy procedure (Figure 7). After damage, the affected vessel will spasm, a platelet plug will be formed, the complex cascade of coagulation will be activated, and a fibrin plug will be formed (LaPelusa and Dave, 2019). These consecutive steps efficiently stop blood loss whenever small vessels are damaged but trauma to those decently sized vessels should normally result in extensive intra-abdominal and -pelvic bleeding. These vessels cannot be reached for ligation during the laparotomy approach due to their localization deeply within the pelvis (Barone, 2001).



**Figure 7.** View of the latex-casted vaginal, urethral and vesical blood vessels post vaginectomy. Visualization of surgery-related damage to the caudal vesical artery and uterine branch of the vaginal artery. **A.** Ventral view of the vaginal artery with retroflexed bladder post vaginectomy. **B.** Lateral view of the vaginal artery post vaginectomy. **C.** Detailed lateral view of damaged blood vessels (caudal vesical artery and uterine branch of the vaginal artery) post vaginectomy. 1. Vaginal artery, 2. Caudal vesical artery, 3. Urethral branch of the vaginal artery, 4. Uterine branch of the vaginal artery, a. Bladder, b. Urethra, c. Descending colon.

During surgery, it is common to use an electrocautery device to control intraoperative bleeding during the episiotomy part of the surgery (Nelissen and White, 2012). However, it seems unlikely that the uterine branch of the vaginal artery and the caudal vesical artery can be reached with the electrocautery device during the vaginectomy via episiotomy. Rupture of the caudal vesical artery may also lead to insufficient perfusion of the bladder since the cranial vesical artery is often rudimentary or not present in dogs (Barone 2001). It therefore remains to be elucidated why these theoretical major postoperative complications do not seem to occur in dogs treated by vaginectomy in clinical practice.

## LITERATURE

- Alonge, S., Romussi, S., Grieco, V., Luvoni, G.C. (2015). Congenital abnormality of the vagina complicated by haemato-pyocolpos in a 1-year Labrador Retriever. *Reproduction in Domestic Animals* 50, 514-516.
- Bacci, B., Vignoli, M., Rossi, F., Gallorini, F., Terragni, R., Laddaga, E.L., Sarli, G. (2010). Primary prostatic leiomyosarcoma with pulmonary metastases in a dog. *Journal of the American Animal Hospital Association* 46, 103-106.
- Baioni, E., Scanziani, E., Vincenti, M.C., Leschiera, M., Bozzetta, E., Pezzolato, M., Desiato, R., Bertolini, S., Maurella, C., Ru, G. (2017). Estimating canine cancer incidence: findings from a population-based tumour registry in northwestern Italy. *BMC Veterinary Research* 13, 203.
- Barone, R. (2001). Intestin. In: Barone R. (editors). *Anatomie Comparée des Mammifères Domestiques; Tome 3 – Splanchnologie*. Vigot Freres, Paris, 485-498.
- Barone, R. (2001). Appareil génital femelle. In: Barone R. (editors). *Anatomie Comparée des Mammifères Domestiques; Tome 4 – Splanchnologie II*. Vigot Freres, Paris, 291-407.
- Brodey, R.S., Roszel, J.F. (1967). Neoplasms of the canine uterus, vagina, and vulva: a clinicopathologic survey of 90 cases. *Journal of the American Veterinary Medical Association* 151, 1294-1307.
- Chiers, K. (2017). Uterus, cervix, vagina, vulva. In: *Bijzondere Pathologie van de Kleine Huisdieren*. University Press, Zelzate, België, 53-58.
- Connery, N.A., Spotswood, T. (2012). An unusual case of urinary incontinence in an intersex West Highland white terrier. *Canadian Veterinary Journal* 53, 1195-1198.
- Constantinescu, G.M., Beittenmiller, M.R., Mann, F.A., Constantinescu, I. (2007). Clinical anatomy of the prepubic tendon in the dog and a comparison with the cat. *Cercetari Experimentale & Medico-Chirurgicale Anul XIV* 2-3, 81-85.
- Crawford, J.T., Adams, W.M. (2002). Influence of vestibulovaginal stenosis, pelvic bladder, and recessed vulva on response to treatment for clinical signs of lower urinary tract disease in dogs: 38 cases (1990-1999). *Journal of the American Veterinary Medical Association* 221, 995-999.
- Culp, W.T.N., Mayhew, P.D., Pascoe, P.J., Zwingenberger, A. (2015). Angiographic anatomy of the major abdominal arterial blood supply in the dog. *Veterinary Radiology & Ultrasound* 56, 474-485.
- Dobson, J.M., Samuel, S., Milstein, H., Rogers, K., Wood, J.L. (2002). Canine neoplasia in the UK: estimates of incidence rates from a population of insured dogs. *Journal of Small Animal Practice* 43, 240-246.
- Farese, J.P., Bacon, N.J., Ehrhart, N.P., Bush, J., Ehrhart, E.J., Withrow, S.J. (2008). Oesophageal leiomyosarcoma in dogs: surgical management and clinical outcome of four cases. *Veterinary Comparative Oncology* 6, 31-38.
- Gower, J.A., Schoeniger, S.J., Gregory, S.P. (2008). Persistent vaginal hemorrhage caused by vaginal vascular ectasia in a dog. *Journal of the American Veterinary Medical Association* 233, 945-949.
- Gruntzig, K., Graf, R., Hassig, M., Welle, M., Meier, D., Lott, G., Erni, D., Schenker, N.S., Guscetti, F., Boo, G., Axhausen, K., Fabrikant, S., Folkers, G., Pospischil, A. (2015). The Swiss canine cancer registry: a retrospective study on the occurrence of tumours in dogs in Switzerland from 1955 to 2008. *Journal of Comparative Pathology* 152, 161-171.
- Herron, M.A. (1983). Tumors of the canine genital system. *Journal of the American Animal Hospital Association* 19, 981-994.
- Hill, T.P., Lobetti, R.G., Schulman, M.L. (2000). Vulvovaginectomy and neo-urethrostomy for treatment of haemangiosarcoma of the vulva and vagina. *Journal of the South African Veterinary Association* 71, 256-259.
- Igna, C., Bumb, D., Proteasa, A., Dascalu, R., Schuszler, L., Igna, V., Brezovan, D. (2016). Subtotal vaginectomy as a treatment for vaginal tumours in two bitches. *Bulletin of University of Agricultural Sciences and Veterinary Medicine* 73, 1.
- Kapatkin, A.S., Mullen, H.S., Matthiesen, D.T., Patnaik, A.K. (1992). Leiomyosarcoma in dogs: 44 cases (1983-1988). *Journal of the American Veterinary Medical Association* 201, 1077-1079.
- Kyles, A.E., Vaden, S., Hardie, E.M., Stone, E.A. (1996). Vestibulovaginal stenosis in dogs: 18 cases (1987-1995). *Journal of the American Veterinary Medical Association* 209, 1889-1893.
- Kydd, D.M., Burnie, A.G. (1986). Vaginal neoplasia in the bitch: a review of forty clinical cases. *Journal of Small Animal Practice* 27, 255-263.
- LaPelusa, A., Dave, H.D. (2019). *Physiology, Hemostasis*. StatPearls Publishing January, Treasure Island, Florida, USA, <https://www.ncbi.nlm.nih.gov/books/NBK545263/>
- Liptak, J.M., Forrest, L.J. (2012). Soft tissue sarcomas. In: *Withrow & MacEwen's Small Animal Clinical Oncology*. Fifth edition, Elsevier Inc., St. Louis, MO, USA, pp. 356-380.
- Mathews, G.K. (2001). Surgery of the canine vagina and vulva. *Clinical Theriogenology* 31, 271-290.
- Nelissen, P., White, R.A.S. (2012). Subtotal vaginectomy for management of extensive vaginal disease in 11 dogs. *Veterinary Surgery* 41, 495-500.
- Nelson, B. (2014). In dogged pursuit of cancer's genetic origins: researchers are using the increased cancer susceptibility within specific dog breeds to benefit both canines and humans. *Cancer Cytopathology* 122, 313-314.
- Prassinis, N.N., Adamama-Moraitou, K.K., Ververidis, H.N., Anagnostou, T.L., Kladakis, S.E. (2010). Vaginal rupture and evisceration in a dog. *Acta Veterinaria Hungarica* 58, 309-315.

- Purswell, B.J. (2010). Vaginal disorders. In: Ettinger S.J. and Feldman E.C. (editors). *Textbook of Veterinary Internal Medicine: Diseases of the Dog and Cat (Volume 2)*. Seventh edition, Elsevier Saunders, St. Louis, MO, USA, pp. 1929-1933.
- Saba, C.F., Lawrence, J.A. (2012). Tumors of the female reproductive system. In: (editors!!) *Withrow & MacEwen's Small Animal Clinical Oncology*. Fifth Edition, Elsevier Inc., St. Louis, MO, USA, pp. 532-537.
- Salomon, J.F., Deneuche, A., Viguier, E. (2004). Vaginectomy and urethroplasty as a treatment for non-pedunculated vaginal tumours in four bitches. *Journal of Small Animal Practice* 45, 157-161.
- Thacher, C., Bradley, R.L. (1983). Vulvar and vaginal tumors in the dog: a retrospective study. *Journal of the American Veterinary Medical Association* 183, 690-692.
- Tivers, M., Baines, S. (2010). Surgical diseases of the female genital tract 2. Vagina and external genitalia. *In Practice* 32, 362-369.
- Tsioli, V.G., Gouletsou, P.G., Loukopoulos, P., Zavlaris, M., Galatos, A.D. (2011). Uterine leiomyosarcoma and pyometra in a dog. *Journal of Small Animal Practice* 52, 121-124.
- Venkateswaran, I. (2008). Cytology of soft tissue tumors: Benign soft tissue tumors including reactive, nonneoplastic lesions. *Journal of Cytology* 25, 81-86.
- Viehoff, F.W., Sjollem, B.E. (2003). Hydrocolpos in dogs: surgical treatment in two cases. *Journal of Small Animal Practice* 44, 404-407.
- Weissman, A., Jimenez, D., Torres, B., Cornell, K., Holmes, S.P. (2013). Canine vaginal leiomyoma diagnosed by CT vaginourethrography. *Journal of the American Animal Hospital Association* 49, 394-397.
- Yap, F.W., Huizing, X.B., Rasotto, R., Bowlt-Blacklock, K.L. (2017). Primary ureteral leiomyosarcoma in a dog. *Australian Veterinary Journal* 95, 68-71.

Uit het verleden

### LEUVENS STADSBESTUUR WAAKT OVER VLEESKWALITEIT (1467)

In de middeleeuwse steden was de verkoop van vlees strak gereguleerd. Verkoop was enkel toegelaten in de vleeshallen (vleeshuizen) door (mannelijke) leden van het vleeshouwersambacht. Maar daarnaast bestond er ook een informeel verkoopcircuit voor minderwaardige vleesproducten in penshuisjes en in achterstraatjes in open lucht of in publieke gelegenheden. De verkoop gebeurde er zowel door de leden van het ambacht als door hun vrouwen. Blijkbaar kon er daar wel een en ander mislopen. Bedenk ook dat er geen koeling bestond. Daarom verbood bijvoorbeeld de Leuvense stadsraad in 1467 aan de vleeshouwers en hun gezinnen vlees dat na drie dagen niet verkocht was in de vleeshalle, te koop aan te bieden in de achterstraatjes rond de vleeshalle, in herbergen en tavernen.

‘Op die manier vermeed de stadsraad dat vlees van mindere kwaliteit tegen een dump prijs werd verkocht en bewaakte ze de hygiëne in de stad.’ Zo lezen we bij Haemers, J., Bardyn, A., Delameilleure, Ch. (2019). *Wijvenwereld. Vrouwen in de middeleeuwse stad*, Vrijdag, Antwerpen, p. 139.

Luc Devriese

## Prevalentie van urolithiasis en andere urinaire afwijkingen bij honden met een congenitale extrahepatische portosystemische shunt

*Prevalence of urolithiasis and other urinary abnormalities in dogs with a congenital extrahepatic portosystemic shunt*

<sup>1</sup>T. Van Riet, <sup>1</sup>N. Devriendt, <sup>1</sup>G. Serrano, <sup>2</sup>E. Stock, <sup>1</sup>D. Paepe, <sup>1</sup>H. de Rooster

<sup>1</sup>Vakgroep Kleine Huisdieren

<sup>2</sup>Vakgroep Medische Beeldvorming van de Huisdieren en Orthopedie van de Kleine Huisdieren  
Faculteit Diergeneeskunde, Salisburylaan 133, B-9820 Merelbeke

nausikaa.devriendt@ugent.be

### SAMENVATTING

Honden met een portosystemische shunt (PSS) vertonen vaak urinaire afwijkingen. In deze retrospectieve studie werd de prevalentie van urolithiasis en andere urinewegklachten secundair aan extrahepatische (EH)PSS nagegaan vanaf het optreden van de eerste klachten tot en met de dag van de chirurgische correctie van de EHPSS. Enerzijds werd 67% van de onderzochte honden aangeboden met urinewegklachten die rechtstreeks (39%) of waarschijnlijk (28%) verband hielden met EHPSS. Zo werden sommige honden chirurgisch behandeld voor urolithiasis, waarna via kwantitatieve steenanalyse ammoniumbiuraat-urolieten vastgesteld werden, wat de aanwezigheid van een onderliggende PSS deed vermoeden. Anderzijds bleek 77% van de honden zonder urinewegklachten toch abnormaliteiten te vertonen op medische beeldvorming en/of het urinewegonderzoek. In totaal werden er bij 70,4% van de honden urolieten vastgesteld. In dit onderzoek wordt het belang aangetoond van het uitvoeren van een volledig urineonderzoek aangevuld met medische beeldvorming van het urinair stelsel bij alle honden met EHPSS. Daarnaast wordt de meerwaarde van een kwantitatieve steenanalyse beklemtoond, opdat bij aanwezigheid van ammoniumbiuraat aan een mogelijke PSS wordt gedacht.

### ABSTRACT

Dogs with a portosystemic shunt (PSS) often have urinary abnormalities. In this retrospective study, the prevalence of urolithiasis and other urinary abnormalities secondary to extrahepatic (EH)PSS was determined from the onset of the clinical signs until the day of surgical correction of the PSS. About 67% of all dogs were presented with urinary complaints that were directly (39%) or probably (28%) related to the EHPSS. Some dogs had surgery for urolithiasis and subsequent quantitative stone analysis revealed ammonium biurate uroliths, suggesting the presence of an underlying PSS. Additionally, 77% of the dogs that did not have any urinary complaints appeared to have urinary abnormalities based on medical imaging and/or urinalysis. Overall, 70.4% of the dogs had urolithiasis. In this study, the importance of performing a complete urinalysis, supplemented with medical imaging of the urinary system in all dogs with an EHPSS is demonstrated. In addition, the importance of quantitative analysis of uroliths is stressed, as the presence of ammonium biurate may be suggestive of a PSS.

## INLEIDING

De lever is het orgaan met een van de meest complexe vascularisatiepatronen in het lichaam. Het ontvangt bloed via twee verschillende wegen, namelijk via de vena portae en via de arteria hepatica (Markowitz et al., 1949). Een goede bloedtoevoer naar de lever is van belang voor het onderhoud van de leverfunctie en -massa, waarbij zowel de hoeveelheid bloed als de kwaliteit van het bloed een belangrijke rol speelt. De vena portae is verantwoordelijk voor een groot deel van de functie en massa van de lever en voert bloed aan dat afkomstig is van de pancreas, milt en het gastro-intestinale stelsel. Via de vena portae worden verschillende nutriënten, toxines, bacteriën en hepatotrofe factoren, bijvoorbeeld “insuline-lijke growth factor”, glucagon, insuline en “hepatocyt growth factor”, naar de lever aangevoerd (van den Ingh et al., 1995).

Bij een portosystemische shunt (PSS) komt het bloed afkomstig van het gastro-intestinale stelsel, milt en/of pancreas via een abnormaal bloedvat, onmiddellijk terecht in de systemische circulatie zonder eerst door de leversinusoïden te passeren. Hierdoor kan de lever zijn normale functie niet uitvoeren en wordt het bloed niet ontgift. Ook hepatotrofe factoren afkomstig van de pancreas en de dunne darm komen niet tot in de lever, waardoor de lever niet in staat is de normale grootte te bereiken of zal atrofieren, met als gevolg dat de leverfunctie ondermaats is (van den Ingh et al., 1995). Portosystemische shunts kunnen onderverdeeld worden in intra- (IH) en extrahepatische (EH)PSSs en kunnen congenitaal of verworven zijn. Naargelang hun uitmonding kunnen EHPSSs onderverdeeld worden in portocavale, portofrenische en portoazygos-shunts (Nelson en Nelson, 2011).

De klinische tekenen bij honden met een PSS zijn variabel. Zo kunnen er neurologische, gastro-intestinale, urinaire en aspecifieke klachten voorkomen (Howe en Boothe, 2002; Winkler et al., 2003; Paepe et al., 2007; Berent en Tobias, 2009). Honden met een PSS zijn vatbaar voor de ontwikkeling van ammoniumbiuraat-kristallurie en urolithiasis (Winkler et al., 2003; Mehl et al., 2005; Berent en Weisse, 2007; Berent en Tobias, 2009). Door de verminderde leverfunctie gaan de ureumcyclus en urinezuurcyclus minder door met als gevolg dat er een overmaat aan ammoniak en uraat uitgescheiden wordt door de nieren in de urine (Dimski, 1994). De daaruit volgende ammoniumuraat sediment- en steenvorming leidt vaak tot lage-urinewegsymptomen, zoals pollakisurie, hematurie, dysurie of strangurie. Ook polyurie en polydipsie kunnen voorkomen (Berent en Weisse, 2007; Berent en Tobias, 2009).

In de literatuur over EHPSSs worden urinewegproblemen weliswaar vaak vernoemd, maar zelden afzonderlijk bestudeerd. In dit artikel wordt de prevalentie van urolithiasis en andere secundaire urinaire klachten, zoals sediment, urineweginfecties en abnor-

maliteiten van de urinewegen op medische beeldvorming en urineonderzoek, nagegaan bij een populatie honden met een congenitale EHPSS vooraleer hun shunt chirurgisch vernauwd werd.

## MATERIAAL EN METHODEN

Er werd een retrospectieve studie uitgevoerd bij honden die een chirurgische correctie ondergingen van een congenitale EHPSS in de Kliniek Kleine Huisdieren, Faculteit Diergeneeskunde, Universiteit Gent, tussen 1 juni 2012 en 31 mei 2018. Per patiënt werd de periode van het moment waarop de eerste klinische klachten optraden die in verband gebracht werden met de EHPSS, tot en met de dag van chirurgische correctie in beschouwing genomen. Verschillende patiënten hadden meerdere controlebezoeken vooraleer er tot chirurgie werd overgegaan; daarvan werden alle resultaten in deze studie opgenomen.

De informatie werd enerzijds bekomen via het kliniekprogramma en anderzijds via een door de eigenaar ingevulde standaardvragenlijst die speciaal voor honden met een EHPSS werd ontworpen en vanaf juni 2012 voor bijna elke hond met een EHPSS werd vervolledigd.

Eerst en vooral werd in het kliniekprogramma een selectie gemaakt van alle honden die in de opgegeven periode werden aangeboden voor chirurgische correctie van een EHPSS. Van deze honden werden volgende gegevens in een Excel-bestand opgenomen: naam, ras, geslacht, leeftijd bij de eerste consultatie in de kliniek, gewicht en voedingstoestand (body condition score (BCS)). Hondenrassen waarvan het normale lichaamsgewicht <10 kg was, werden gedefinieerd als ‘klein ras’, en hondenrassen waarvan het normale lichaamsgewicht tussen 10-25 kg lag, werden gedefinieerd als ‘middelgroot ras’.

De anamnese van de eerste consultatie op de kliniek en de aanwezige verslagen van de doorsturende dierenarts werden doorgenomen. Er werd aandacht besteed of en met welke urinewegklacht(en) de hond zich aanbood. Vervolgens werden de door de eigenaar ingevulde vragenlijsten grondig bestudeerd. In deze vragenlijsten werd er specifiek gevraagd naar de frequentie van het voorkomen van verschillende mogelijke urineweg-, gastro-intestinale en neurologische symptomen. De hoofdklacht en overige klachten werden genoteerd en er werd een onderscheid gemaakt tussen verschillende categorieën: urinewegklachten, gastro-intestinale klachten, neurologische klachten en andere. Er werd gekeken naar de leeftijd waarop de eerste klinische symptomen aanwezig waren; dit werd ingedeeld in verschillende leeftijdscategorieën. Wanneer er urinewegklachten aanwezig waren, werden deze verder getypeerd en onderverdeeld in lage-urine-wegklachten, bijvoorbeeld hematurie en strangurie, en niet-specifieke klachten die het gevolg kunnen zijn van een onvolledig getrainde pup, bijvoorbeeld peri-

urie en pollakisurie. Er werd nagegaan of er in het verleden urolithiasis werd gediagnosticeerd. De samenstelling van de urolieten werd genoteerd voor zover die bekend was.

Vervolgens werd ook nagegaan of er een urineonderzoek werd uitgevoerd. Indien er op verschillende tijdstippen een urineonderzoek werd uitgevoerd, werden al deze data in de studie opgenomen. Tijdens het urineonderzoek werd gekeken naar de aanwezigheid van kristallen en indien er kristallurie was, om welke kristallen het ging. Er werd nagegaan of er andere urinaire abnormaliteiten aanwezig waren, zoals microscopische hematurie en pyurie (respectievelijk gestegen rode bloedcellen en witte bloedcellen in urine), gestegen eiwit/creatinine-ratio ( $> 0,5$ ), afwijkingen in pH en of honden hypo- of isostenurische urine hadden. Indien er een bacteriologisch onderzoek werd uitgevoerd, werd nagegaan of dit negatief of positief was. Voor positieve bacteriële urineculturen werd de gekweekte bacterie genoteerd.

Er werd ook gekeken welke medische beeldvormingstechnieken werden gebruikt bij de verdere “work-up” van de urinewegklachten, het diagnosticeren van EHPSSs en wat de bevindingen waren. Er werd nagegaan of er sediment en/of urolieten aanwezig waren in het urinaire stelsel. De lokalisatie van urolieten werd weergegeven. Indien er bij een hond cystotomie werd uitgevoerd, werd er een onderscheid gemaakt tussen cystotomie voor en tijdens de chirurgische correctie van de EHPSS. Het aantal verwijderde urolieten, hun grootte, aspect en de kwantitatieve samenstelling werden opgenomen indien deze gegevens beschikbaar waren.

Data van honden die enkel medicamenteus werden behandeld voor een EHPSS, werden niet opgenomen in dit onderzoek.

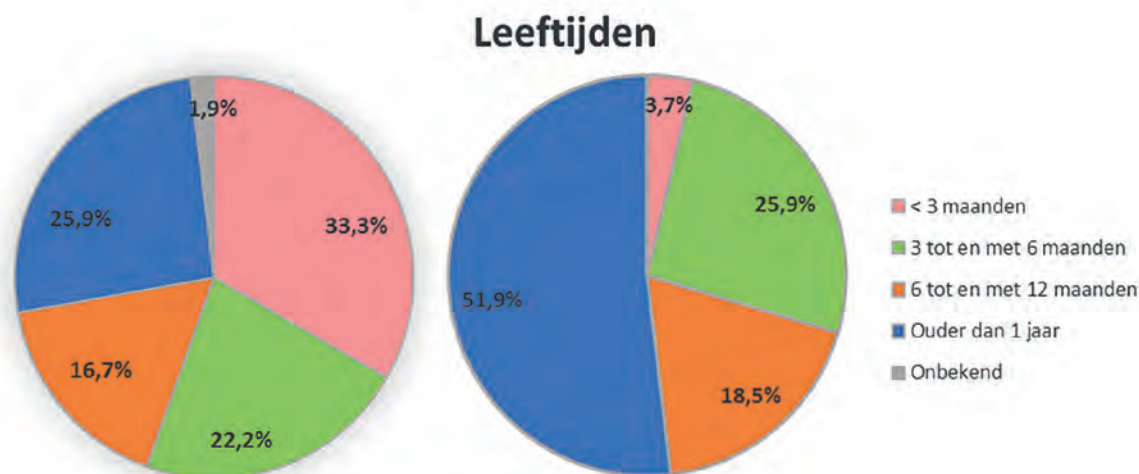
## RESULTATEN

### Signalement

In totaal werden 54 honden in de studie ingesloten. Alhoewel de eerste klinische symptomen bij 72,2% van de honden vóór de leeftijd van één jaar optraden, werd 51,9% pas in de kliniek aangeboden wanneer ze ouder waren dan één jaar (Figuur 1). De gemiddelde leeftijd bij het aanbieden in de kliniek bedroeg  $21,7 \pm 20,9$  maanden. Er waren evenveel mannelijke (77,8% intact, 22,2% gecastreerd) als vrouwelijke (55,6% intact, 44,4% gecastreerd) honden. Het overgrote gedeelte (87,0%) behoorde tot een klein ras, de overige 13,0% tot een middelgroot ras. De meest voorkomende rassen waren maltezer ( $n=10$ , 18,5%) en yorkshire terriër ( $n=9$ , 16,7%). Het gemiddelde gewicht bij de eerste aanbieding op de kliniek was  $4,5 \pm 3,1$  kg, waarbij twee derden van de patiënten een te lage BCS had (mediaan 3 op 9, range 2-7).

### Urinewegklachten

Bij 21 (elf honden waren mannelijk en tien vrouwelijk) van de 54 honden (38,9%) werden door de eigenaar urinewegklachten gemeld die (zeer waarschijnlijk) verband hielden met de aanwezigheid van een EHPSS. Bij negen van hen werd door de eigenaar een urinewegprobleem als hoofdklacht opgegeven: bij zes als enige hoofdklacht, bij twee als een combinatie van een urinewegprobleem en gastro-intestinaal probleem en bij één hond als een combinatie van urineweg- en neurologische afwijkingen. Bij de overige twaalf honden waren de neurologische en/of gastro-intestinale klachten overwegend aanwezig. De specifieke EHPSS-gerelateerde urinaire klachten bij



**Figuur 1.** Leeftijd van de honden met een congenitale extrahepatische portosystemische shunt bij de ontwikkeling van de eerste klinische klachten (links) en bij het aanbieden in de kliniek (rechts).

de 21 honden waren: hematurie (n=16, 76,2%), strangurie (n=7, 33,3%) en dysurie (eveneens n=7, 33,3%). In een derde van de gevallen met specifieke urinaire klachten traden al problemen op vóór de hond drie maanden oud was.

Verder werden er bij twintig honden (37,0%) enkel niet-EHPSS-specifieke urinewegklachten, zoals pollakisurie en periurie, gerapporteerd door de eigenaar. Slechts bij 15 van hen (acht mannelijke, zeven vrouwelijke) bracht verdere diagnostiek (een abnormaliteit(en) van de urine of het urinaire stelsel aan het licht: bij 13/15 was er sprake van urolithiasis, bij 8/15 was er sediment in de blaas en bij 3/15 was er een urineweginfectie.

Bij de overblijvende 13 honden (24,1%) waren er volgens de eigenaars geen preoperatieve urinaire klachten aanwezig, alhoewel er bij tien van deze honden (vijf mannelijke, vijf vrouwelijke) bij verder onderzoek afwijkingen in het urineonderzoek en/of het urinaire stelsel werden vastgesteld: bij 9/10 was er sprake van urolithiasis en bij 5/10 was er sediment in de blaas aanwezig.

### Urineonderzoek

Bij 41 van de 54 honden werd een urineonderzoek uitgevoerd waarvan slechts bij dertig honden het resultaat van deze analyse beschikbaar was voor retrospectief onderzoek. Volgende afwijkingen werden vastgesteld: microscopische hematurie (n=14), gestegen eiwit/creatinine-ratio (n=14), alkalische pH (n=12), pyurie (n=11). In totaal hadden 11 honden hypostenurische en 16 isostenurische urine. In totaal hadden 2/14 honden met een gestegen eiwit/creatinine-ratio een inactief sediment.

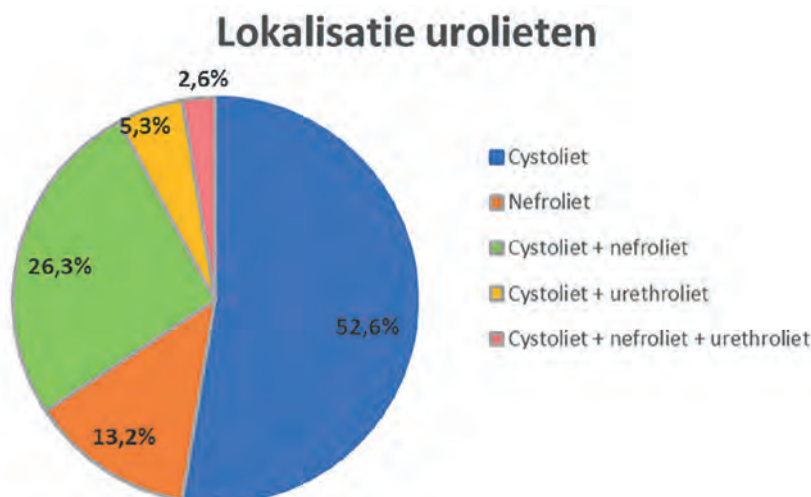
In totaal werd de urine bij 31 honden minstens eenmaal gecontroleerd op kristallurie door microscopisch onderzoek. Zestien (zeven mannelijke, negen vrouwelijke) van de 31 (51,6%) waren positief. De

meest voorkomende kristaltypes waren struviet (n=5), ammoniumbiuraat (n=3) of een combinatie van beide (n=4). Overige types waren: calciumoxalaat (n=2), de combinatie calciumoxalaat en ammoniumbiuraat (n=1) en het resultaat van één uroliet was niet bekend. Bij sommige honden werden verschillende kristaltypes gezien gespreid over de tijd.

Een bacteriologisch onderzoek van een urinestaal werd aangevraagd bij 36 van de 54 honden met een EHPSS (66,6%); het resultaat was beschikbaar voor 35 honden. Bij vijf van de 35 honden (14,3%, alle vrouwelijk) was in de periode van de eerste consultatie bij de (eigen) dierenarts tot en met de correctie van een EHPSS, minstens één cultuur positief; drie van deze honden hadden urolithiasis. Er werden verschillende soorten bacteriën geïdentificeerd (*Acinetobacter Baumannii* complex, *Escherichia coli*, *E. coli* in combinatie met *Klebsiella pneumoniae*, *Enterococcus faecalis* en *Proteus mirabilis* gevolgd door *E.coli*).

### Medische beeldvorming

Hoewel alle 54 honden door middel van één of meerdere beeldvormingsmodaliteiten gescreend werden, lag de focus van dit beeldvormingsonderzoek meestal op het bevestigen van de aanwezigheid van een congenitale EHPSS. In totaal werd er een abdominale echografie uitgevoerd bij 52 honden (96,3%), een abdominale CT bij 16 honden (29,6%), een transsplenische portale scintigrafie bij 12 honden (22,2%) en radiografieën van het abdomen bij acht honden (14,8%), waarbij slechts bij twee een retrograad contrast-cystogram werd gemaakt. Over de volledige studieperiode werden bij 38 honden (70,4%) urolieten vastgesteld. Via één of meerdere beeldvormingstechnieken werd bij 18 van de 54 honden met een congenitale EHPSS (33,3%) bilaterale renomegalie vastgesteld. In totaal werden bij 38 van de 54 honden (70,4%) urolieten in de blaas aangetroffen, waar-



**Figuur 2.** Lokalisatie van urolieten bij 38 van de onderzochte honden met congenitale extrahepatische portosystemische shunt.



van er 15 ook sediment in de blaas hadden. Slechts bij drie van de 54 honden (5,5%) werd er enkel sediment in de blaas waargenomen zonder de aanwezigheid van een uroliet. Bij 13 honden (24,1%) werd er sediment noch urolieten waargenomen in de blaas.

De locaties van de desbetreffende urolieten wordt weergegeven in Figuur 2. Bij 32 van deze 38 honden waren urolieten aanwezig op de dag dat de honden naar de kliniek kwamen voor de chirurgische correctie van een EHPSS. Bij drie van de 38 honden werden urethrolieten vastgesteld: één reu werd in spoed aangeboden met urethraobstructie en de andere twee reuen hadden niet-obstructieve urethrolieten.

### Chirurgische behandeling van urolithiasis

Bij 33 van de 38 honden waarbij urolieten werden vastgesteld, waren cystolieten aanwezig. Bij 54,5% (n=18) van deze laatste honden werd cystotomie uitgevoerd waarvan bij 16,7% (n=3) vóór de chirurgische correctie van de shunt, bij 72,2% (n=13) tijdens de chirurgische correctie van de EHPSS (waaronder bij de reu met urethraobstructie) en bij twee honden (11,1%) werd zowel vóór als tijdens de chirurgische correctie van de shunt cystotomie uitgevoerd. Van de overige honden met cystolieten waarbij geen cystotomie werd uitgevoerd (n=15), werden bij zeven honden (drie mannelijke en vier vrouwelijke) enkel cystolieten gediagnosticeerd door de eigen dierenarts, die vermoedelijk met de urine geëvacueerd werden ofwel eigenlijk toch eerder enkel sediment waren. Bij de overige honden (zes mannelijke, twee vrouwelijke) waren de cystolieten die bevestigd werden in de kliniek, echter klein en vormden ze dus geen probleem. In totaal werd bij vijf honden cystotomie uitgevoerd vooraleer de diagnose van een PSS werd gesteld; drie van deze honden ondergingen opnieuw cystotomie tijdens de chirurgische ingreep voor een EHPSS.

### Steenanalyse

Bij 11 van de 18 honden waarbij één of herhaalde cystotomieën werden uitgevoerd, werd de kwantitatieve samenstelling van de urolieten bepaald. Alle cystolieten bevatten ammoniumbiuraat. Bij zeven honden waren ze opgebouwd uit 100% ammoniumbiuraat; ze waren groen van kleur en glad van oppervlak. In de overige vier gevallen was een combinatie van ammoniumbiuraat en struviet aanwezig, waarbij het oppervlak van de uroliet een meer onregelmatig aspect vertoonde.

### DISCUSSIE

Bij 75% van de honden in deze studie met een congenitale EHPSS meldden de eigenaars lage-urine-wegklachten, hoewel die niet steeds met zekerheid verband hielden met de aanwezigheid van een PSS. De voornaamste urinewegklachten die voorkomen bij

honden met een EHPSS zijn hematurie, strangurie, pollakisurie en/of urethra(sub)obstructie ten gevolge van de vorming van urolieten (Mehl et al., 2005; Berent en Weisse, 2007; Worley en Holt, 2008; Kraun et al., 2014; Caporali et al., 2015). Het percentage van urinewegklachten in eerdere studies ligt tussen de 21-47% (Mehl et al., 2005; Worley en Holt, 2008; Kraun et al., 2014; Caporali et al., 2015). Helaas worden de urinaire klachten in de literatuur meestal weinig gespecificeerd, waardoor niet duidelijk is welke klachten opgenomen werden en over welke tijdspanne deze bekeken werden. Om die reden werd in de huidige studie, in tegenstelling tot eerdere studies (Kraun et al., 2014; Caporali et al., 2015), een onderscheid gemaakt tussen specifieke urinewegklachten en niet-specifieke urinewegklachten (die verband kunnen houden met onzindelijkheid bij pups) en werd de voorgeschiedenis opgenomen.

Ammoniumbiuraat cystolieten zijn typisch glad indien ze voor 100% uit ammoniumbiuraat bestaan (Bartges et al., 1999). Daardoor wordt de blaaswand weinig geprikkeld en kan hun aanwezigheid bijgevolg asymptomatisch zijn. Ook nefrolieten kunnen asymptomatisch zijn, hoewel ze in sommige gevallen milde hematurie veroorzaken (Bartges et al., 1999). De urinaire eiwit/creatinine-ratio was in de voorliggende studie gestegen bij nagenoeg de helft van de geteste honden. De overgrote meerderheid van deze patiënten had actief sediment, wat wijst op de aanwezigheid van postrenale proteïnurie. Het is echter mogelijk dat er bij EHPSS milde renale proteïnurie aanwezig is, secundair aan glomerulaire laesies (Tisdall et al., 1996). Bij 10/54 (18,5%) van de patiënten werden via urineonderzoek of medische beeldvorming afwijkingen vastgesteld, zoals sediment in de blaas, urolithiasis en urineweginfectie, terwijl er volgens de eigenaars geen klachten waren. Ook in een eerdere studie werden bij opvallend meer honden afwijkingen vastgesteld op verder onderzoek dan dat de eigenaars klinische symptomen hadden vastgesteld (Caporali et al., 2015). Anderzijds waren urinewegproblemen bij 15/54 (27,8%) honden met een congenitale EHPSS de enige reden of hoofdreden waarvoor de hond aanvankelijk aangeboden werd voor onderzoek.

Bij de bestudeerde populatie werd helaas niet bij alle honden gecontroleerd en/of genoteerd of er kristallurie aanwezig was. In de onderzochte urinestalen werden bij iets meer dan de helft van de gevallen kristallen opgemerkt, voornamelijk struviet- en/of ammoniumbiuraatkristallen. In eerdere studies werd kristallurie bij 34-72% van de honden met een EHPSS vermeld, waarvan 42-52% ammoniumbiuraatkristallurie (Mehl et al., 2005; Kraun et al., 2014; Caporali et al., 2015). Een zo recent mogelijk urinestaal geeft de meest betrouwbare resultaten (Albasan et al., 2003), wat een verklaring zou kunnen zijn voor de ver uiteenlopende percentages. De urineonderzoeken werden deels in het laboratorium van de kliniek en deels in een extern laboratorium uitgevoerd, wat invloed kan hebben op de betrouwbaarheid van de analyse,

voornamelijk voor wat betreft de aanwezigheid van kristallurie en pH-bepalingen. Het type kristal dat gevonden wordt, is bovendien niet noodzakelijk representatief voor de component(en) waaruit de uroliet(en) bestaan en urolieten kunnen ook voorkomen zonder dat er kristallurie aanwezig is (Bartges et al., 1999). Daarom is het aan te raden zowel een urineonderzoek als medische beeldvorming uit te voeren om afwijkingen in het urinewegstelsel op te sporen. Hoewel metabole urolithiasis minder vaak gepaard gaat met bacteriële cystitis dan andere vormen van urolithiasis door hun gladde oppervlakte, kunnen secundaire urineweginfecties optreden (Osborne et al., 1986, Bartges et al., 1999; Caporali et al., 2015).

Bij de honden in de huidige studie werden bij 70,4% ooit urolieten gevonden in de periode tot en met het aanbieden in de kliniek voor chirurgische correctie. In een vorige studie werd het mannelijke geslacht als risicofactor geïdentificeerd (Caporali et al., 2015), maar in de huidige studie waren reuen niet gepredisposeerd. In een onderzoek naar de echografische bevindingen bij patiënten met vasculaire leveraandoeningen werd bij honden met een congenitale EHPSS een gelijkaardig percentage urolieten vastgesteld (D'Anjou et al., 2004) terwijl in enkele andere studies opvallend minder (30-36%) urolieten gerapporteerd werden (Hurn en Edwards, 2003; Winkler et al., 2003; Caporali et al., 2015). Een mogelijke reden waarom het aantal in de literatuur beduidend lager ligt, is dat in de huidige studie ook de voorgeschiedenis van urolithiasis opgenomen werd. Indien enkel de aanwezigheid van urolieten in beschouwing genomen wordt op het moment dat de dieren aangeboden werden op de Faculteit Diergeneeskunde, dan daalde het percentage tot 59,3%. Daarnaast werd iets meer dan de helft van de honden met een congenitale EHPSS voor het eerst bij een dierenarts aangeboden toen ze ouder waren dan één jaar. Patiënten die ouder zijn dan 10,8 maanden, hebben een verhoogd risico op urolithiasis (Caporali et al., 2015). Een andere reden, waardoor de percentages sterk kunnen verschillen, is een systematische onderschatting van urolithiasis bij de initiële diagnose van een EHPSS. Ammoniumbiuraat-urolieten worden tijdens radiografisch onderzoek gemakkelijk gemist en kunnen niet gediagnostiseerd worden met scintigrafie (Lamb, 1998). Bij de vakgroep Kleine Huisdieren van de Faculteit Diergeneeskunde wordt nagenoeg altijd een abdominale echografie uitgevoerd bij shunt-verdachte honden. Echografie is zeer gevoelig om urolieten te detecteren, zelfs wanneer ze radiolucent en/of zeer klein zijn (Lamb, 1998; D'Anjou et al., 2004). Een bijkomend voordeel van abdominale echografie is dat niet alleen de PSS zelf in beeld kan gebracht worden, maar ook de rest van het abdomen geëvalueerd kan worden. Zelfs indien de PSS zelf niet gezien wordt, dan geeft een combinatie van de aanwezigheid van microhepatie, renomegalie en urolieten een sterk vermoeden aan dat er een PSS aanwezig is. Renomegalie wordt vaak vastgesteld op echografie bij honden met een EHPSS (d'Anjou et al.,

2004) en ook in de huidige studie werd renomegalie waargenomen bij meer dan een derde van de honden.

In de onderzochte populatie werden de meeste urolieten gelokaliseerd in de blaas en/of nieren; slechts een klein percentage van de onderzochte honden werd aangeboden met urethrolieten zoals eerder beschreven werd (Kraun et al., 2014, Caporali et al., 2015). Anderzijds is het belangrijk op te merken dat sommige honden cystotomie ondergingen en pas later gediagnosticeerd werden met een EHPSS (Mehl et al., 2005; Worley en Holt, 2008; Kraun et al., 2014). Urethraobstructie komt vaker voor bij mannelijke dieren dan vrouwelijke dieren omdat de urethra van een vrouwelijke hond korter en breder is, waardoor kleine urolieten zonder obstructie kunnen passeren (Evans en de Lahunta, 2013). Bij 54,5% van de honden, waarbij cystolieten werden vastgesteld, werden één of meerdere cystotomieën uitgevoerd. De meerderheid daarvan onderging tijdens de chirurgische correctie van de EHPSS (opnieuw) blaaschirurgie. Het is zo dat 9,3% van de honden eerst cystotomie had ondergaan en pas later gediagnosticeerd werd met een EHPSS. Bij de cystotomieën ging het vaak om één blaassteen die te groot geacht werd voor spontane evacuatie. In eerdere studies werd cystotomie tijdens de correctie van een EHPSS beschreven bij 11-41,2% (Mehl et al., 2005; Worley en Holt, 2008; Kraun et al., 2014). In een studie van Kraun et al. (2014) werden bij de overgrote meerderheid van de bestudeerde honden opnieuw cystolieten vastgesteld tijdens de chirurgische correctie van een EHPSS nadat de honden eerder al cystotomie hadden ondergaan. Ook in de huidige studie werden bij de helft van de honden die voor correctie van een EHPSS al cystotomie hadden ondergaan, opnieuw cystolieten verwijderd. Zolang de oorzaak van de steenvorming niet wordt aangepakt, is de kans reëel dat zich opnieuw urolieten met een ammoniumcomponent vormen (Bartges et al., 1999; Kraun et al., 2014). Het is daarom aangeraden om voorafgaand aan de EHPSS-chirurgie steeds te controleren of een (nieuwe) cystotomie nodig is.

In alle gevallen waarin de samenstelling van de cystolieten bepaald werd, was er een ammoniumbiuraatcomponent aanwezig. Ook andere studies bevestigen dat de meeste blaasstenen bij patiënten met een EHPSS voornamelijk opgebouwd zijn uit ammoniumbiuraat (Mehl et al., 2005; Kraun et al., 2014; Caporali et al., 2015), hoewel ook ammoniumbiuraat in combinatie met struviet (magnesium-ammoniumfosfaat) en zelfs zuivere struvietcystolieten aangetroffen kunnen worden (Caporali et al., 2015). Het is dus aangewezen om steeds kwantitatieve steenanalyse uit te voeren.

De voornaamste beperking van deze studie was het retrospectieve aspect, waarbij de beschikbare gegevens niet steeds volledig waren. De gestandaardiseerde vragenlijsten ingevuld door de eigenaars lieten evenwel een accuraat beeld toe van de klinische symptomen die door hen opgemerkt werden. Bij meerdere honden werd(en) echter ofwel geen volledig

urineonderzoek en/of steenanalyse uitgevoerd ofwel niet alle resultaten gevonden, waardoor sommige bevindingen op een relatief beperkt aantal honden waren gebaseerd.

## CONCLUSIE

In de huidige retrospectieve studie werd aangetoond dat 67% van de onderzochte honden met een congenitale EHPSS, urinewegklachten vertoonde. Bij sommige honden werden bovendien abnormaliteiten aan het urinaire stelsel en/of de urine vastgesteld zonder dat er klinische urinewegklachten werden opgemerkt door de eigenaar. In totaal bleek urolithiasis aanwezig te zijn bij 70,4% van de honden. Hoewel honden met een EHPSS vaker neurologische en/of gastro-intestinale klachten vertonen, mogen de symptomatische en asymptomatische urinaire afwijkingen niet over het hoofd gezien worden. Idealiter wordt bij iedere hond met een congenitale EHPSS, een urineonderzoek gedaan en wordt het urinaire stelsel geëvalueerd op de aanwezigheid van sediment en/of urolieten. Bij elke hond met urolithiasis is het bovendien aan te raden de urolieten (indien beschikbaar) op te sturen voor een kwantitatieve analyse. Indien blijkt dat de urolieten (deels) uit ammoniumbiuraat bestaan, moet vervolgens aan een PSS worden gedacht als mogelijke oorzaak, ook indien er geen andere symptomen van een PSS aanwezig zijn.

## REFERENTIES

- Albasan, H., Lulich, J.P., Osborne, C.A., Lekcharoensuk, C., Ulrich, L.K., Carpenter, K.A. (2003). Effects of storage time and temperature on pH, specific gravity, and crystal formation in urine samples from dogs and cats. *Journal of American Veterinary Medical Association* 222, 176-179.
- Bartges, J.W., Osborne, C.A., Lulich, J.P., Kruger, J.M., Sanderson, S.L., Koehler, L.A., Ulrich, L.K. (1999). Canine urate urolithiasis: etiopathogenesis, diagnosis, and management. *Veterinary Clinics of North America: Small Animal Practice* 29, 161-191.
- Berent, A., Tobias, K. (2009). Portosystemic vascular anomalies. *Veterinary Clinics of North America: Small Animal Practice* 39, 513-541.
- Berent, A., Weisse, C. (2007). Portosystemic shunts and portal venous hypoplasia. *Standards of Care: Emergency and Critical Care Medicine* 9, 1-11.
- Caporali, E.H.G., Phillips, H., Underwood, L., Selmic, L.E. (2015). Risk factors for urolithiasis in dogs with congenital extrahepatic portosystemic shunts: 95 cases (1999-2013). *Journal of the American Veterinary Medical Association* 246, 530-536.
- D'Anjou, M.A., Penninck, D., Cornejo, L., Pibarot, P. (2004). Ultrasonographic diagnosis of portosystemic shunting in dogs and cats. *Veterinary Radiology & Ultrasound* 45, 424-437.
- Dimski, D.S. (1994). Ammonia metabolism and the urea cycle: function and clinical implications. *Journal of Veterinary Medicine* 8, 73-78.
- Evans, H.E., de Lahunta, A. (2013). The urogenital system. In: Evans, H.E. and de Lahunta, A. (editors). *Miller's anatomy of the dog*. Fourth edition, Elsevier Saunders, Missouri, p. 316-405.
- Howe, L.M., Boothe, H.W. (2002). Diagnosing and treating portosystemic shunts in dogs and cats. *Veterinary Medicine* 97, 448-459.
- Hurn, S.D., Edwards, G.A. (2003). Perioperative outcomes after three different single extrahepatic portosystemic shunt attenuation techniques in dogs: partial ligation, complete ligation and ameroid constrictor placement. *Australian Veterinary Journal* 81, 666-670.
- Kraun, M.B., Nelson, L.L., Hauptman, J.G., Nelson, N.C. (2014). Analysis of the relationship of extrahepatic portosystemic shunt morphology with clinical variables in dogs: 53 cases (2009-2012). *Journal of the American Veterinary Medical Association* 245, 540-549.
- Lamb, C.R. (1998). Ultrasonography of portosystemic shunts in dogs and cats. *Veterinary Clinics of North America: Small Animal Practice* 28, 725-753.
- Lamb, C.R., Daniel, G.B. (2002). Diagnostic imaging of dogs with suspected portosystemic shunting. *Compendium on Continuing Education of the Practicing Veterinarian – North American Edition* 24, 626-635.
- Markowitz, J., Rappaport, A., Scott A.C. (1949). The function of the hepatic artery in the dog. *The American Journal of Digestive Diseases* 16, 344-348.
- Mehl, M.L., Kyles, A.E., Hardie, E.M., Kass, P.H., Adin, C.A., Flynn, A.K., De Cock, H.E., Gregory, C.R. (2005). Evaluation of ameroid ring constrictors for treatment for single extrahepatic portosystemic shunt in dogs: 168 cases (1995-2001). *Journal of the American Veterinary Medical Association* 226, 2020-2030.
- Nelson, N.C., Nelson, L.L. (2011). Anatomy of extrahepatic portosystemic shunts in dogs as determined by computed tomography angiography. *Veterinary Radiology & Ultrasound* 52, 498-506.
- Osborne, C.A., Kruger, J.M., Johnston, G.R., Polzin, D.J. (1986). Dissolution of canine ammonium urate uroliths. *Veterinary Clinics of North America: Small Animal Practice* 16, 375-388.
- Papee, D., Haers, H., Vermote, K., Saunders, J., Risselada, M., Daminet, S. (2007). Portosystemic shunts in dogs and cats: definition, epidemiology and clinical signs of congenital portosystemic shunts. *Vlaams Diergeneeskundig Tijdschrift* 76, 234-240.
- Tisdall, P.L.C., Rothwell, T.L.W., Hunt, G.B., Malik, R. (1996). Glomerulopathy in dogs with congenital portosystemic shunts. *Australian Veterinary Journal* 73, 52-54.
- van den Ingh, T.S., Rothuizen, J., Meyer, H.P. (1995). Circulatory disorders of the liver in dogs and cats. *Veterinary Quarterly* 17, 70-76.
- Winkler, J.T., Bohling, M.W., Tillson, D.M., Wright, J.C., Ballagas, A.J. (2003). Portosystemic shunts: diagnosis, prognosis, and treatment of 64 cases (1993-2001). *Journal of the American Animal Hospital Association* 39, 169-185.
- Worley, D.R., Holt, D.E. (2008). Clinical outcome of congenital extrahepatic portosystemic shunt attenuation in dogs five years and older: 17 cases (1992-2005). *Journal of the American Veterinary Medical Association* 232, 722-727.



Remend®

NIEUW!



# Remend® Cornea verzorgende ooggel

**REMEND® Cornea verzorgende ooggel kan bij honden en katten worden gebruikt.**

Hyasent-S (gecrosslinkt hyaluronzuur) biedt een goede omgeving voor gemakkelijkere celvernieuwing. Het bevordert de weefselgeneratie van het hoornvlies en vermindert het gevaar op littekenvorming\*.

\* Yang G. et al. (2010) A cross-linked hyaluronan gel accelerates healing of corneal epithelial abrasion and alkali burn injuries in rabbits. *Vet Ophthalmol.*, 13(3) :144-150





NIEUW!

# Lubrigel voor droge ogen

**REMEND® Lubrigel is een verzorgende traanvochtvervanger, die kan worden gebruikt voor een droog oogoppervlak bij honden en katten.**

Hyasent-S (gecrosslinkt hyaluronzuur) bevordert het glijden van het ooglid over het hoornvlies, aangezien het een verzorgende, langdurig werkende film over het oogoppervlak vormt.

Daarbij wordt de vochtigheid van het oog ondersteund en het gevaar op verdere oogirritatie door uitdroging verminderd\*.

\* Williams D. and Mann B. (2013) A Crosslinked HA-Based Hydrogel Ameliorates Dry Eye Symptoms in Dogs. International Journal of Biomaterials. Volume 2013, Article ID 460437



## A comparative study of techniques used for the diagnosis of effusive feline infectious peritonitis

*Een comparatieve studie van technieken die gebruikt worden voor de diagnose van effusieve feliene infectieuze peritonitis*

<sup>1</sup>A. Hellemans, <sup>2</sup>D. D. Acar, <sup>2</sup>V. J. E. Stroobants, <sup>2</sup>S. Theuns, <sup>3</sup>L. M. B. Desmarets, <sup>2</sup>H. J. Nauwynck

<sup>1</sup>Small Animal Department, Faculty of Veterinary Medicine, Ghent University, Salisburylaan 133, B-9820 Merelbeke, Belgium

<sup>2</sup>Department of Virology, Parasitology and Immunology, Faculty of Veterinary Medicine, Ghent University, Salisburylaan 133, B-9820 Merelbeke, Belgium

<sup>3</sup>Univ. Lille, CNRS, Inserm, CHU Lille, Institut Pasteur de Lille, U1019 - UMR 8204 - CIIL- Center for Infection and Immunity of Lille, F-59000 Lille, France

[hans.nauwynck@ugent.be](mailto:hans.nauwynck@ugent.be)

### ABSTRACT

Feline infectious peritonitis (FIP) is a fatal disease caused by feline infectious peritonitis virus (FIPV). At present, neither a licensed treatment nor an accurate ante-mortem diagnosis are available. In the present study, three available tests were evaluated for their diagnostic power on effusion samples. High feline coronavirus antibody titers, measured with an immunoperoxidase monolayer assay (IPMA), were correlated with FIP but its low specificity precluded a reliable diagnosis. The in-house 5' reverse transcriptase-quantitative polymerase chain reaction (RT-qPCR) provided a much better specificity and high sensitivity. Given the low sensitivity of immunofluorescence staining (IF) of effusive cells, the RT-qPCR alone or in combination with IPMA represents a good alternative for IF. In the majority of the effusion samples from FIP positive animals, Sanger sequencing of the open reading frame encoding the spike protein (ORF S) revealed not only mutations that were previously associated with FIP (M1058L, S1060A, I1106T and D1108Y/E/G) but also two new, closely related mutations (T1112S/N).

### SAMENVATTING

Feliene infectieuze peritonitis (FIP) is een fatale ziekte die veroorzaakt wordt door het feliene infectieuze peritonitisvirus (FIPV). Momenteel zijn een geregistreerde behandeling en een accurate antemortem-diagnose niet beschikbaar. In de huidige studie werden drie beschikbare diagnostische technieken geëvalueerd op hun diagnostische waarde bij effusiëstalen. Hoge feliene coronavirus-antistoftiters, gemeten met een immunoperoxidase monolayer assay (IPMA), correleerden goed met FIP, maar de lage specificiteit sloot een betrouwbare diagnose uit. De "in-house 5' reverse transcriptase-quantitative polymerase chain reaction" (RT-qPCR) gaf een betere specificiteit in combinatie met een hoge sensitiviteit. Gezien de lage sensitiviteit die geassocieerd wordt met het gebruik van immunofluorescentiekleuringen (IF) op cellen uit effusies, schuiven deze resultaten de RT-qPCR, al dan niet gecombineerd met IPMA, naar voren als een zeer goed alternatief voor IF. Door Sanger-sequencing van het openleesraam dat codeert voor de spike-proteïne (ORF S) werden niet alleen mutaties aangetroffen die reeds geassocieerd werden met het FIP-fenotype (M1058L, S1060A, I1106T en D1108Y/E/G), maar ook twee nieuwe, verwante mutaties (T1112S/N).

## INTRODUCTION

Coronavirus infections in cats are associated with subclinical infection, enteritis (ranging from mild to severe) as well as highly lethal infectious peritonitis (FIP) (Kipar et al., 1998; Kipar and Meli, 2014). Feline coronavirus (FCoV) is endemic in cat populations worldwide (Addie et al., 2009). In about 12% of those cats, a highly virulent mutant, known as feline infectious peritonitis virus (FIPV) arises, causing death in the majority of cats (Addie et al., 2009). The two biotypes differ from each other in terms of cell tropism. After orofecal transmission, the enteric biotype or feline enteric coronavirus (FECV) infects mainly enterocytes and to a limited extent monocytes and macrophages, allowing systemic spread of the virus (Porter et al., 2014). As a consequence, clinical signs are usually self-limiting (Rottier et al., 2005; Drechsler, 2011). FIPV, on the other hand, has a greatly increased tropism for monocytes and macrophages, leading to an increased systemic spread from the intestines via the bloodstream to internal target sites (primarily small to medium sized vessels), causing vasculitis, fibrinous granulomatous inflammatory lesions and subsequent exudation of proteinaceous fluids into the peritoneal and pleural cavities (Rottier et al., 2005; Kipar and Meli, 2014). Besides the pathogenic differences, FCoV can be divided in two serotypes based on their antigenic properties. Serotype I and II differ in their spike protein (S protein). The latter originates from recombination of FCoV with canine coronavirus (CCoV) (Herrewegh et al., 1998; Decaro and Buonavoglia, 2008; Kipar and Meli, 2014). It should be noted that both biotypes occur with both serotypes (Rottier, 1999).

The most accepted hypothesis to date states that FIPV arises from FECV after (an) in-vivo mutation(s) in the FECV-infected cat, presumably due to a selection process for mutant viruses with a remarkably increased tropism for the monocyte/macrophage cell type (Vennema et al., 1998; Dewerchin et al., 2005; Rottier et al., 2005; Pedersen, 2014b). However, a minority of cats with FIP has been shown to shed mutant virus, and horizontal transmission in these cases is not excluded (Pedersen et al., 2009; Pedersen et al., 2012; Wang et al., 2013; Porter et al., 2014). So far, associations have been made between FIP and the genes encoding the spike (S) and accessory 3c protein (Vennema et al., 1998; Chang et al., 2012; Licitra et al., 2013; Bank-Wolf et al., 2014; Lewis et al., 2015).

Until recently, an accurate ante-mortem diagnosis could only be made by immunohistochemistry or immunocytochemistry on biopsies or cells from effusions. These techniques are based on the detection of intracellular FCoV antigens in monocytes/macrophages and offer a specificity (Sp) close to 100%. The sensitivity (Se) however, is rather limited (Tasker, 2018). Serological tests for FCoV must be interpreted with care because cats with conditions other than FIP

may be coincidentally seropositive (Pedersen, 2014a). Only IIF/IPMA antibody titers of >1600 measured in serum might have an adequate positive predictive value (PPV) of 94%, providing additional evidence for the presence of FIP (Hartmann et al., 2003). When effusion was used instead of serum for the detection (presence or absence) of FCoV antibodies, an even higher diagnostic value was noticed in the study by Hartmann et al. (2003). Remarkably, when using effusion, no correlation was found between the antibody titer and the FIP status (Hartmann et al., 2003). Moreover, given the high Se of serology, low antibody titers are often used in practice to exclude FIP. Recently, this has been questioned by Meli et al. (2013) who have reported an inverse correlation between antibody titers and RNA load. Polymerase chain reaction (PCR)-based techniques can be used for the detection and quantification of FCoV RNA. Because the majority of FECV infected cats go through an initial viremia, during which viral RNA can be detected in blood and tissue samples, care must be taken with the interpretation of these results (Gunn-Moore et al., 1998; Kipar et al., 2010). Nonetheless, Sp and Se have been found to be significantly increased when using effusion samples instead of serum (Egberink et al., 1995; Herrewegh et al., 1995). The most promising results were obtained in two recent studies by Barker et al. (2017) and Longstaff et al. (2017) after applying a 3' reverse transcriptase-quantitative polymerase chain reaction (RT-qPCR) on effusion. The authors reported a Se of 78.4-85% and Sp of 97.9-100% for the diagnosis of FIP (Barker et al., 2017; Longstaff et al., 2017). At least theoretically, the Sp of this technique could be further improved by using an RT-qPCR with primers targeting the 5' end of the genome, giving a more adequate estimate of the true genomic viral RNA load (Desmarets, 2015; Tasker, 2018). Ultimately, a definite diagnosis of FIP requires the identification of specific genetic determinants that discriminates FIPV from FECV. To date, only one commercial test (RT-qPCR) is available detecting two specific mutations M1058L and S1060A (FIP Virus RealPCR™ Test, IDEXX, USA) in open reading frame S (ORF S), but it lacks sensitivity (Chang et al., 2012).

In the present study, both serological and molecular techniques were compared using immunofluorescence staining (IF) (ante-mortem gold standard) on effusion samples of feline patients.

## MATERIAL AND METHODS

### Sample collection

Twenty-four abdominal (n= 16) or pleural (n= 8) effusion samples originating from 22 cats, of which eight were suspected of FIP, were collected in veterinary practices and the Faculty of Veterinary Medicine of Ghent University. All accessible clinical data such

as the patient's history, physical examination, laboratory and medical imaging results or post-mortem data were collected. A minimum volume of 12 ml abdominal or pleural effusion was collected in tubes containing heparin and stored at 4 °C for no longer than 24 hours after collection. The samples were used either immediately for IF or frozen at -70 °C for RT-qPCR (Desmarests et al., 2013) and immunoperoxidase monolayer assay (IPMA) as described below. Samples displaying a positive result with the RT-qPCR underwent amplification of ORF S by a second RT-PCR and Sanger sequencing (Chang et al., 2012; Barker et al., 2017).

### Indirect immunofluorescence staining

The intracellular presence of FCoV was assessed by IF. Cells were pelleted and fixed with paraformaldehyde 4 %. After incubation at room temperature (RT) for ten minutes and washing in phosphate buffered saline (PBS), the cells were permeabilized with Triton X-100 (Sigma-Aldrich, USA) for three minutes at RT. After washing with PBS, the remaining cell pellet was treated with 10 % normal goat serum (NGS) to block non-specific staining. Following incubation at 37 °C for twenty minutes and centrifugation (16000 x g, ten minutes), 1/30 diluted 10A12 mouse monoclonal primary antibodies (characterized and produced by the laboratory of the department of Virology (Faculty of Veterinary Medicine, Ghent University) were added to specifically target the FCoV nucleocapsid. In order to assess the specificity, irrelevant 13D12 mouse monoclonal antibodies, which react against pseudorabies virus gD (Nauwynck and Pensaert, 1995), were used in parallel to serve as an isotype control. The samples were incubated at 37 °C for sixty minutes and centrifuged. The cells were resuspended in 1/1000 diluted goat-anti-mouse IgG1 FITC antibodies (Goat anti-Mouse IgG1 Cross-Adsorbed Secondary Antibody, Molecular Probes, USA) and incubated at 37 °C for fifty minutes. After staining the cell nuclei with Hoechst 33342 (Invitrogen, USA) at 37 °C for ten minutes, the cells were resuspended in PBS, mounted on a microscopic slide in a drop of glycerin/DABCO (Janssen Chimica, Belgium), and analyzed by fluorescence microscopy.

### Immunoperoxidase monolayer assay

Antibody titers were measured by means of an IPMA. Multiwell plates with a monolayer of ST- (swine testicle) cells were infected with a first passage of porcine respiratory coronavirus (PRCV) 1488, grown in ST-cells. Before use, the plates were fixed with paraformaldehyde 4 % and subsequently washed in a PBS/Tween 80 0.5 % solution for five minutes. Next, a solution of methanol and H<sub>2</sub>O<sub>2</sub> was added to eliminate any background staining. Thereafter, the plates were washed twice for five minutes with PBS/Tween 80 0.5 % solution. Positive (from a

FIP-field case) and negative control (same volume of pure minimum essential medium, Glutamax, Gibco BRL, Belgium) samples were included. Serial dilutions were made from all samples, after which 50 µl of each dilution were transferred to the corresponding well of the plate. Next, the plates were incubated at 37 °C for sixty minutes to allow binding of the primary antibodies. After washing, the plates were incubated at 37 °C for sixty minutes with horseradish peroxidase (HRP)-labeled rat-anti-cat IgG antibodies (Nordic-MUBio BV, the Netherlands). Subsequently, AEC-substrate (amino-ethylcarbazole/Na-acetate/H<sub>2</sub>O<sub>2</sub>) was added to each well. After removing the supernatant and blocking with Na-acetate, the titers were determined by conventional light microscopy.

### ORF 1b 5' RT-qPCR

The genomic viral RNA load was assessed by an in house 5' RT-qPCR (Desmarests et al., 2013). After centrifugation (350 x g, ten minutes) and removal of the supernatant, the cell pellet was resuspended in Dulbecco's Modified Eagle Medium (DMEM). For viral RNA extraction, the QIAamp Cador Pathogen Mini Kit (Qiagen, Belgium) was used according to the manufacturer's instructions, after which the extract was stored at -70 °C. The RT-qPCR was performed as described by Desmarests et al. (2013) with a forward primer ORF1bFW (5'-3': TGGACCATGAGCAAGTCTGTT) and reverse primer ORF1bRV (5'-3': CAGATCCATCATTGTGTACTTTGTAAGA) to specifically allow amplification of a 137 bp fragment ORF 1b (Desmarests et al., 2013). A volume of 10 µl mastermix containing SYBR green/ROX (Precision OneStep RT-qPCR Mastermix, PrimerDesign, United Kingdom) was mixed with 0.4 µl forward primer, 0.8 µl reverse primer, 5.8 µl RNase/DNase free water and 3 µl RNA to form the final PCR mix. A quantitative RT-PCR analysis was carried out by a Step One Plus real-time PCR system (Applied Biosystems, USA). In brief, a reverse transcription reaction (55 °C, ten minutes) was followed by enzyme activation (95 °C, eight minutes), 40 PCR-cycles (95 °C, ten seconds; 58 °C, sixty seconds) and melting curve analysis (95 °C, fifteen seconds; 60 °C, one minute; 95 °C). The number of RNA copies/ml in each sample was calculated by the Step One Plus real-time PCR system using the comparative CT ( $\Delta\Delta CT$ ) method.

### RT-PCR and Sanger sequencing

A one-step RT-PCR (OneStep RT-PCR Kit, Qiagen, Belgium) was carried out according to the manufacturer's instructions on FCoV positive RNA extracts, as determined by the ORF 1b 5' RT-qPCR. Two primer sets were used, of which one targets a specific 607 bp fragment of ORF S of serotype I FCoV (Chang et al., 2012) (forward primer 5'-3':TCCCGCAGAAAC-CATACCTA; reverse primer 5'-3':TCCCGCAG-AAACCATACCTA) and another targets a 1820 bp



fragment in ORF S of serotype II FCoV (Barker et al., 2017). To produce the final PCR mix, 2 µl dNTP mix, 10 µl buffer, 27 µl RNase/DNase free water, 2 µl enzyme mix, 3 µl (0.6 µM) forward primer, 3 µl (0.6 µM) reverse primer and 3 µl template RNA were mixed subsequently. The mixture was loaded on a preheated (50 °C) PCR plate (Thermocycler T100, Bio-Rad, USA). In brief, a reverse transcription step (thirty minutes, 50 °C) was followed by enzyme activation (fifteen minutes, 95 °C), 30 PCR cycles (94 °C, one minute; 50 °C, one minute; 72 °C, one minute) and terminal elongation (72 °C, one minute), after which the mix was cooled down to 4 °C. Finally, Sanger sequencing (GATC Biotech, Germany) was performed for all samples displaying the 607 (Chang et al., 2012) or 1820 bp fragment (Barker et al., 2017).

### Statistical analysis

The test characteristics sensitivity (Se), specificity (Sp), positive predictive value (PPV) and negative predictive value (NPV) with corresponding 95 %-confidence intervals were calculated using Win Episcopo 2.0 software (University of Zaragoza, Spain). The

sample mean (xg) and standard deviations (SD) were calculated in IBM SPSS 24.0. The Pearson correlation coefficient for the RNA load and antibody titer was calculated using IBM SPSS 24.0.

### RESULTS

Twenty-four samples of abdominal (n= 16) and pleural (n= 8) effusion, originating from twenty-two cats, were classified being either FIP positive (n= 8) or negative (n= 16) by IF on effusion cells. Twenty-four samples were assessed by IPMA and RT-qPCR to respectively determine the antibody titer and RNA load. In 9 RNA positive samples, RT-PCR and sequencing of ORF S were successful. Briefly, 41.6 % (10/24) of the samples were negative for all tests, 33.3 % (8/24) were positive for all tests, 12.5 % (3/24) were positive for IPMA and RT-qPCR, but negative on IF. In 77.8 % of the samples, one or more mutations leading to an amino acid (AA) shift in ORF S were detected. A schematic overview of all the available clinical data and test results is shown in Table 1.

Indirect IF staining of effusion cells was consid-

**Table 1. Clinical data such as patient history, FIP diagnosis (based on FIP flowchart as described by Desmarets, 2015) (Figure 2), presence of alternative pathologies and type of effusion, are shown left. Results from IF, IPMA, RT-qPCR and RT-PCR with sequencing are shown on the right. To allow better interpretation of these results, cats are grouped according to FIP (IF) diagnosis. Cat 4 and 5 presented with both abdominal and pleural effusion.**

Cat Nr.	Breed	Age	FIP diagnosis	Other pathology	Type effusion	IF	Antibody titer (IPMA)	RNA-copies (Log10)/ml (RT-qPCR)	Ct value	Mutations (Sanger sequencing)
1	BSH	1 y	FIP certain	n/a	A	Positive	10240	4.76	26.05	None
3	DSH	7 m	FIP certain	n/a	A	Positive	51200	2.22	31.36	n/a
10	BSH	9 m	FIP certain	n/a	A	Positive	51200	4.96	25.35	M1058L + I1106T + T1112S
11	DSH	7 m	FIP certain	n/a	P	Positive	20480	5.63	23.04	T1112S
15	BSH	3 y	FIP certain	n/a	P	Positive	12800	5.99	21.84	n/a
16	BSH	5 m	FIP certain	n/a	A	Positive	6400	5.92	22.06	M1058L + D1108G + T1112S
20	BSH	6 m	FIP certain	n/a	A	Positive	640	4.84	25.01	M1058L + D1108Y + T1112S
21	BSH	7 y	FIP certain	n/a	A	Positive	1280	6.21	21.12	M1058L
8	DSH	3 y	FIP possible	n/a	A	Negative	12800	5.52	23.43	S1060A + D1108E + T1112S
9	BSH	8 m	FIP possible	n/a	A	Negative	6400	5.95	21.99	M1058L + T1112N
12	DSH	2 y	FIP possible	n/a	A	Negative	25600	0	Negative	n/a
18	DSH	11 y	FIP possible	Pulmonary adenocarcinoma	P	Negative	320	0	Negative	n/a
19	DSH	2 y	FIP possible	n/a	A	Negative	160	4.91	25.56	M1058L + I1106T + T1112S
22	DSH	3 y	FIP possible	n/a	A	Negative	0	0	Negative	n/a
2	DSH	9 y	FIP very unlikely	Suspicion lymphoma	A	Negative	0	0	Negative	n/a
4	DSH	7 y	FIP very unlikely	Right congestive heart failure + Chronic kidney failure	A	Negative	0	0	Negative	n/a
5	RD	14y	FIP very unlikely	Hyperthyroidism and chronic triaditis	A	Negative	0	0	Negative	n/a
6	DSH	16 y	FIP very unlikely	n/a	P	Negative	0	0	Negative	n/a
7	DSH	12 y	FIP very unlikely	Left congestive heart failure	A	Negative	0	0	Negative	n/a
13	DSH	9 y	FIP very unlikely	n/a	P	Negative	0	0	Negative	n/a
14	BSH	2 y	FIP very unlikely	Hypertrophic cardiomyopathy	P	Negative	6400	0	Negative	n/a
17	DSH	12 y	FIP very unlikely	Suspicion lymphoma	P	Negative	0	0	Negative	n/a

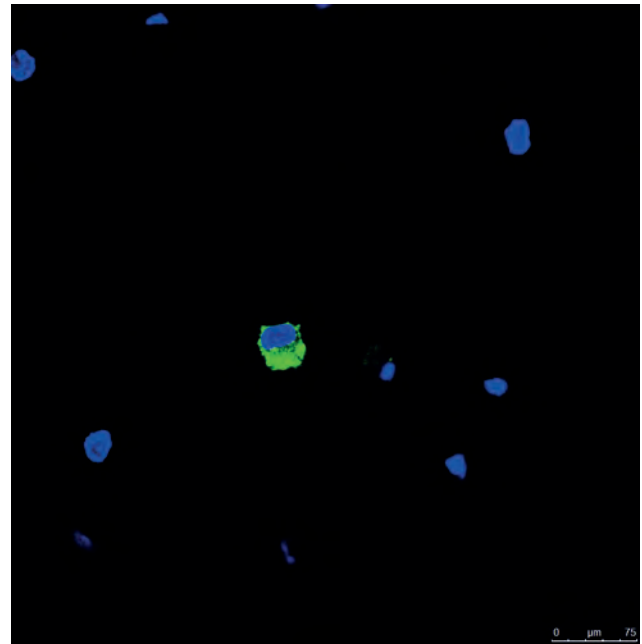
A= abdominal, BSH= British Shorthair, DSH= Domestic Shorthair, P= pleural, RD= Ragdoll, SPX= Sphynx.

ered to be the gold standard for ante-mortem diagnosis of FIP in the present study. FCoV antigen was detected by IF in eight out of 22 cats as exemplified in Figure 1. Both positive and negative results were compared to their index of suspicion as determined by FIP-flowchart (Desmarets, 2015) or the presence of other diseases (imaging, biopsies or autopsy) (Figure 2).

Antibody titers for FIP positive samples varied between 640 and 51200, while titers for FIP negative samples varied between 0 and 25600. In effusions where FCoV antibodies were detected, FIP was only confirmed by IF in 57.1 % (8/14) of the cases. However, where antibodies were absent, IF was negative in all cases. On average, higher titers were detected in animals with FIP (FIP positive: sample mean ( $\bar{x}$ ) = 19280.0, standard deviation (SD)= 20702.9; FIP negative:  $\bar{x}$  = 3230.0, SD= 6996.8).

FCoV genomic RNA was detected in 45.8 % (11/24) of the samples. If RNA was present, 72.7 % (8/11) of the samples were FIP (IF) positive. If viral RNA was not detected, all samples were FIP (IF) negative and in 69.2 % (9/13) of them, an alternative disease was diagnosed. FIP positive samples demonstrated RNA loads between  $10^{2.22}$  and  $10^{6.21}$  genome copies/ml. FIP negative samples were FCoV RNA negative in 81.3 % (13/16) of the cases. If RNA was present, antibodies were detected. On the contrary, in absence of antibodies, no RNA was present in the sample. There was no linear correlation between the antibody titer and RNA load (Pearson correlation  $r = -0.015$ ,  $p = 0.94$ ). Finally, when no RNA or antibodies were detected, there was no expression of viral antigen in the cell population being considered, as assessed by IF staining. When both RNA and antibodies were present in the sample, FIP could be confirmed in 72.7 % (8/11) by IF staining of effusion cells.

When viral RNA was detected, RT-PCR was carried out with primers targeting ORF S of FCoV serotype I or II. A positive result was recorded in nine samples when a first set of primers (serotype I) (Chang et al., 2012) was used. Two samples showed no response, necessitating the use of a second set of primers (serotype II) (Barker et al., 2017). None of the two samples showed any replication during this second RT-PCR, although the positive control sample (FIPV



**Figure 1.** IF staining for FCoV antigen in macrophages. Blue (Hoechst) and green (goat-anti-mouse IgG1 FITC) fluorescence staining are compatible with the cell nucleus and the presence of intracellular FCoV antigen, respectively.

serotype II 79-1146) ensured correct implementation.

In eight out of nine samples, sequencing revealed one or more mutations in ORF S (Tables 1 and 2). Mutation M1058L at the level of the fusion peptide (FP) was the most commonly observed, being present in 66.7 % (6/9) of the sequenced samples. The methionine (M) - leucine (L) shift was caused by a A - T or A - C point mutation. In 66.7 % (4/6) of these samples, FIP was confirmed by IF staining. Mutation S1060A, representing a serine (S) - alanine (A) shift at AA residue 1060 within the S protein, was only detected in one FIP (IF) negative sample. In that case, a T - G shift was observed. In 22.2 % (2/9) of the samples, mutation I1106T was present at the level of the heptad repeat (HR) 1 region. The isoleucine (I) - threonine (T) AA shift at position 1106 was caused by a T - C point mutation. FIP was confirmed by IF in one out of two cases. In an additional 33.3 % (3/9) of the samples, a second mutation D1108Y/E/G was

**Table 2.** Sequencing results of ORF S.

Region	Original codon	Original AA	Sequenced codon	Corresponding AA	Mutation code
Fusion peptide	ATG	Methionine	TTG CTG	Leucine	M1058L
Fusion peptide	TCT	Serine	GCC	Alanine	S1060A
Heptad repeat 1	ATC	Isoleucine	ACA	Threonine	I1106T
Heptad repeat 1	GAT	Aspartic acid	TAC	Tyrosine	D1108Y
			GAA	Glutamic acid	D1108E
			GGG	Glycine	D1108G
Heptad repeat 1	ACT	Threonine	AGT	Serine	T1112S
			AAT	Asparagine	T1112N

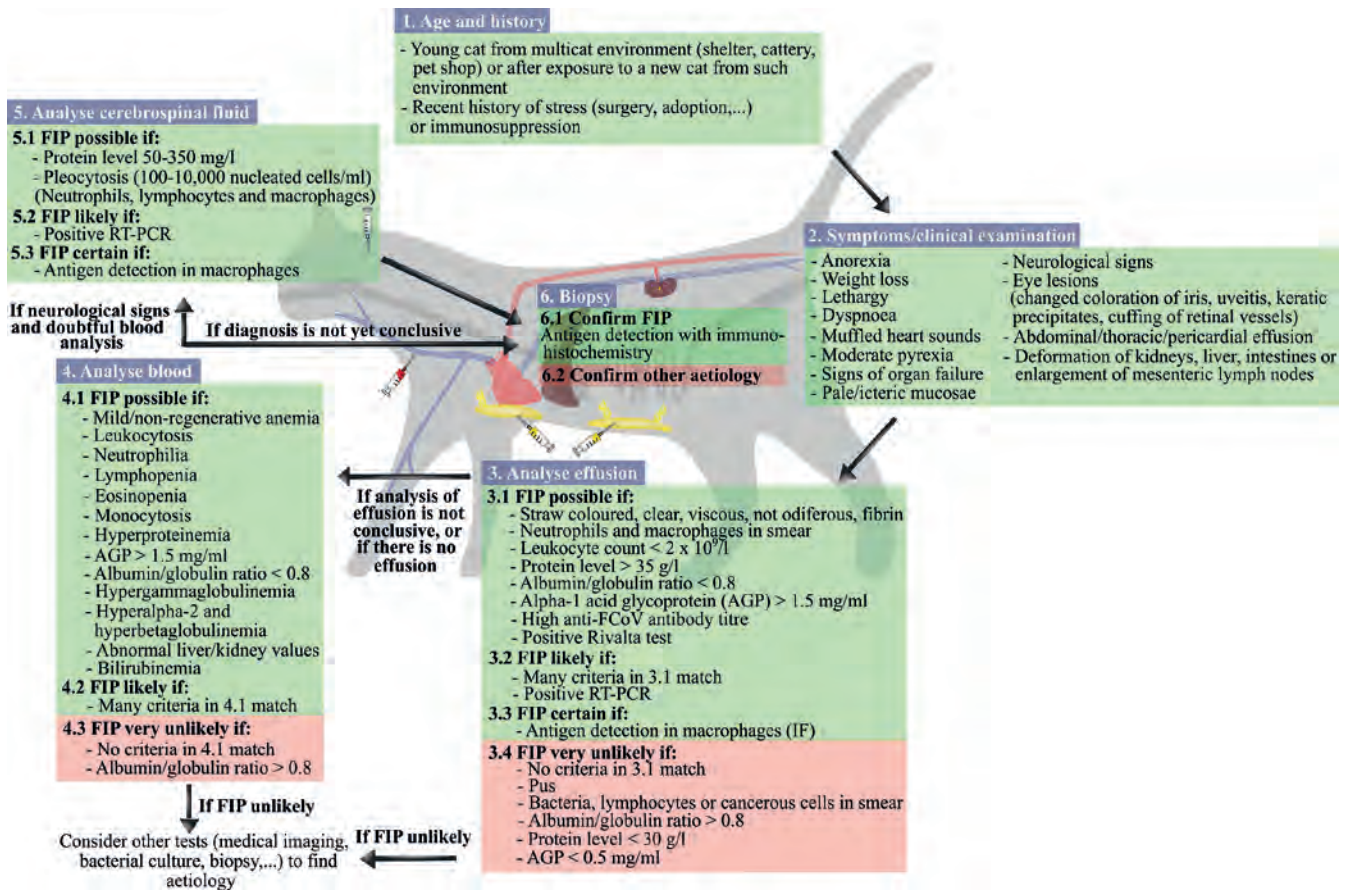


Figure 2. Ante-mortem FIP-diagnosis (from: Desmarests, 2015).

found at the level of the HR1. The GAT - TAC/GAA/GGG mutation was responsible for the substitution of aspartic acid (D) to tyrosine (Y), glutamic acid (E) or glycine (G) at AA position 1108. FIP was confirmed by IF in two of those samples. In an additional two thirds of the samples, an AA substitution was found at position 1112. In six of those samples, a T - S AA substitution, indicated by T1112S was found. Only one of those samples showed asparagine (N) at that position, indicated by T1112N. FIP was confirmed by IF in 57.1 % (4/7) of the samples. Ultimately, 85.7 % (6/7) of the samples showing a mutated FP (M1058L of S1060A), also showed a mutated HR1. Another remarkable result was the sample from Cat 1, which showed no mutations but tested positive for FIP on IF.

Sensitivity, Sp, PPV, NPV, true prevalence and apparent prevalence for a series of antibody titer cut-off values ( $>0$ ,  $>1600$ ,  $>3200$  and  $>6400$ ), the presence of FCoV RNA or a combination (multiple testing) were calculated (Table 3). When the presence of antibodies (titer  $>0$ ) was chosen as cut-off value, Se, Sp, PPV and NPV were respectively 100 %, 62.5 %, 57.1 % and 100 %. If titers more than 1600 or 3200 were selected, the Sp and PPV increased to 75.0 % and 60.0 %, while Se and NPV decreased to 75.0 % and 85.7 %. Only titers higher than 6400, as observed in just over half of the FIP-positive samples, raised Sp and PPV to 87.5 % and 71.4 %, while further decreasing

Se and NPV to 62.5 % and 82.3 %. The calculated Se, Sp, PPV, NPV for the presence of FCoV RNA was 100 %, 81.2 %, 72.7 % and 100 %, respectively. Furthermore, the diagnostic potential of multiple testing with IPMA and RT-qPCR was investigated. When serial testing was performed for the presence of antibodies (titer  $>0$ ) and the presence of RNA, it was calculated that a further increase in Sp (93.0 %) and PPV (87.6 %) would occur with a constant Se (100 %) and NPV (100 %). Serial testing for even higher titers of more than 6400 and the presence of RNA might even further increase Sp and PPV, but not unimportantly, would decrease Se and NPV to 62.5 % and 83.9 %. For example, when parallel testing was performed, the opposite was predicted with an increase in Se and NPV but a decrease in Sp and NPV.

## DISCUSSION

Immunofluorescence staining on effusion cells is regarded as the gold standard for diagnosing effusive FIP ante mortem. Some authors consider the Sp of the test about 100 %, with a noticeably lower Se varying from 70 to 95 % (Parodi et al., 1993; Paltrinieri et al., 1999; Hartmann et al., 2003). However, in a more recent study by Litster et al. (2013), a Sp of only 71.4 % was calculated. As the IF assay was consi-

**Table 3. Test characteristics for FCoV antibody titers with increasing cut-off values, the presence of RNA or serial testing for the presence of antibodies (1) and FCoV RNA (2).**

	Titer >0 <sup>(1)</sup>	Titer >1600	Titer >3200	Titer >6400	FCoV RNA <sup>(2)</sup>	Serial (1) + (2)
<b>Sensitivity</b>	100 %	75.0 %	75.0 %	62.5 %	100 %	100 %
<b>Specificity</b>	62.5 %	75.0 %	75.0 %	87.5 %	81.2 %	93.0 %
<b>PPV</b>	57.1 %	60.0 %	60.0 %	71.4 %	72.7 %	87.6 %
<b>NPV</b>	100 %	85.7 %	85.7 %	82.3 %	100 %	100 %
<b>True prevalence</b>	33.3 %	33.3 %	33.3 %	33.3 %	33.3 %	33.3 %
<b>Apparent prevalence</b>	58.3 %	41.7 %	41.7 %	29.2 %	45.8 %	38.0 %
<b>Sample size</b>	24	24	24	24	24	24

dered to be the reference test in this study, no results for Se or Sp could be obtained. Nevertheless, the IF results were compared with the index of suspicion and the presence of an alternative diagnosis (depending on the available data). For two samples, there were indications to believe that IF led to a false negative result. The first sample was obtained from Cat 8, a three-year-old European Shorthair, which presented with anorexia, lethargy and abdominal distension for three weeks. After abdominocentesis, a yellow translucent exudate (total protein >75 g/L) was obtained with a moderate neutrophilia. The sample had a high antibody titer of 12800 in conjunction with a high RNA load ( $10^{5.52}$  copies/ml). The second sample was collected from Cat 9, an eight-months-old British Shorthair who developed anorexia, diarrhea and pleural effusion shortly after adoption. No additional ante- or post-mortem examinations were performed. Again, a high antibody titer (6400) and RNA load ( $10^{5.95}$  copies/ml) were found. As samples were collected and processed within 24 hours, it could not be excluded that differences within this storage interval attributed to a decrease of the Se of the IF staining in some of the samples, as observed in a previous study by Litster et al. (2013). The presence of a false negative IF testing in Cat 9 could not be excluded in absence of post-mortem analysis. As subjectively more background staining was observed in thoracic than in abdominal effusion, the use of the latter is recommended by the authors, if available.

Next, the use of antibody titers in effusion samples for diagnosing FIP was evaluated. Whereas in previous studies, enzyme-linked immunosorbent assay (ELISA), immunofluorescence assay (IFA) or rapid immunomigration (RIM) on serum were primarily used, in the current study, IPMA was used to determine titers on effusion (Pedersen, 2009; Addie et al., 2015). On average, higher antibody titers were detected in cats with FIP than in cats without (FIP positive:  $\bar{x} = 19280.0$ ,  $SD = 20702.9$ ; FIP-negative:  $\bar{x} = 3230.0$ ,  $SD = 6996.8$ ). However, the presence of antibodies only correlated with FIP in 57.1 % (8/14) of the cases. The Sp (62.5 %) and PPV (57.1 %) for IPMA with cut-off value titers >0 was lower than reported by

Hartmann et al. (2003), who observed a much higher Sp (85 %) and PPV (90 %). Furthermore, they found no correlation between the magnitude of the antibody titer and the presence of FIP (Hartmann et al., 2003). In the present study, only a mild increase in Sp (75.0 %) and PPV (60.0 %) was found if a higher cut-off value of >1600 or 3200 was selected. When only samples with antibody titers of over 6400 were analyzed, Sp and PPV increased to 87.5 % and 71.4 %, respectively; however, Se and NPV decreased further to 62.5 % and 82.3 %. Antibody titers of more than 6400 were only present in just over half of the samples of cats with FIP. In the present study, NPV was 100%, indicating that a lack of FCoV antibodies makes a diagnosis of FIP very unlikely. PPV for FCoV serology alone was 57%; however, the authors want to point out that a lack of data in the literature on FCoV seroprevalence in Belgium and other European countries further complicated the interpretation of these results, thus emphasizing the need for seroprevalence studies in these regions.

PCR-based techniques are gaining importance for diagnosing many infectious diseases, and FIP is no exception. Again, since clear genetic markers for FIPV are still unknown, results should be interpreted with care. Interpretation also highly depends on the sample type: PCR of blood samples is not recommended due to absence of viral RNA in blood samples in most FIP cases (Tasker, 2018). In the current study, an in-house developed 5' RT-qPCR was employed with primers targeting ORF 1b, as a more accurate estimation of the RNA load had been observed in the original study using fecal material (Desmarests et al., 2013). However, it could not be stated that the outcome resulted from using effusion instead of feces. For this reason, a specific amount of virus was added to an FCoV negative feces sample, an FCoV negative ascites sample and medium, showing no significant difference in RNA load (data not shown). The calculated Se of 100 % proved to be much higher than the 78.4 to 85.0 % observed in earlier studies using a 3' RT-qPCR. But more importantly, the calculated Sp of 72.7 % was lower than the previously reported 97.9 % to 100 % (Barker et al., 2017; Longstaff et al., 2017). None-

theless, the authors believe that using the cell pellet instead of the untreated effusion as done in previous studies, might have increased the Se. This is based on the fact that FCoV serotype I is cell-associated, resulting in intracellular FCoV RNA concentrations that can be up to a thousand times higher than the supernatant (Pedersen et al., 2015). It could be confirmed that when the RNA load was measured on the cell pellet, the supernatant or the untreated effusion, the highest viral RNA load was found when using the cell pellet (data not shown). The primers used in this assay are less likely to be the cause of the apparently lower Sp, as they are expected to increase the Sp in comparison with classic 3' RT-qPCRs by specifically amplifying genomic RNA instead of subgenomic RNA, thus providing a better estimation of the true viral particle load (Desmarets, 2015; Tasker, 2018). The question arises as to what extent false negative results on IF might have contributed to the lower Sp of the RT-qPCR. If present, possibly those cases represent cats with a very acute onset of disease, whereby the granulomatous periphlebitis lesions are still developing, leading to an insufficiently low cell count for IF. To test this hypothesis, sequential sampling is needed. Nevertheless, there was no association between the duration of the physical complaints of the cats and the RNA load in the present study. In previous studies by Barker et al. (2017) and Longstaff et al. (2017), post-mortem inspection was used followed by immunohistochemistry and exclusion of samples, for which no definite diagnosis was achieved, thus minimalizing the presence of false negative results. It is possible that the Sp of the current 5' RT-qPCR is higher when tested under the same circumstances. If this is true, RT-qPCR can prove to be a valuable alternative for IF in effusive FIP.

In a study by Meli et al. (2013), the RNA load and antibody titer of a series of serum and effusion samples from cats with FIP using different FCoV antibody tests were simultaneously investigated. The authors reported low antibody titers in the presence of high RNA loads, primarily when using in-house rapid immunomigration tests on effusion samples. One suggested explanation for this phenomenon is that virus-bound antibodies in virus-rich samples are unavailable for the detection with the antibody test. However, as ELISA and IFA test are less affected by this phenomenon and as individual variability exists between different RIM tests, the importance of the individual test sensitivity and quality has again been demonstrated (Meli et al., 2013). In a more recent and extensive study by Lorusso et al. (2017), simultaneous determination of the RNA load and antibody titer revealed no significant correlation between high RNA loads and low antibody titers. In contrast, the authors stated that mainly low RNA loads had been found in samples with a low antibody titer. The influence of antibody sequestration on diagnosing FIP is therefore questioned (Lorusso et al., 2017). In analogy with Lo-

russo et al. (2017), in the present study, no correlation between the RNA load and the antibody titer in effusion samples (Pearson correlation  $r = -0.015$ ,  $p = 0.94$ ) was found. However, it cannot be completely excluded that antibody sequestration was still present in the samples studied, albeit to a very limited extent. It would provide a logical explanation for the samples from Cats 20 and 21 presenting high RNA loads of  $10^{4.84}$  and  $10^{6.21}$  copies/ml, respectively and relatively low antibody titers of 640 and 1280. Furthermore, experiments performed by Lorusso et al. (2017) suggested the potential of combining molecular and serological techniques for the diagnosis of effusive FIP. The current study yielded results that support this hypothesis. It was predicted that if both tests were used (only RT-qPCR if IPMA titers  $>0$ ), this would result in a maximum Sp and PPV of 93.0 % and 87.6 %, while both Se and NPV would remain at 100 %.

In 2015, biotyping became commercially available by RT-qPCR (FIP Virus RealPCR™ Test, IDEXX, USA) based on two FP mutations (M1058L and S1060A) described by Chang et al. (2012). Nonetheless, the same mutations have been demonstrated in 88.2 to 89 % of tissue samples from clinically healthy cats, suggesting that these mutations are no genetic markers for FIP phenotype, but rather correlate with the systemic spread of the virus (Porter et al., 2014; Barker et al., 2017). A possible explanation why both mutations in the study conducted by Chang et al. (2012) were only found in FIP-associated FCoV is that the study did not contain tissue samples from FIP-negative cats and were only compared with feces samples originating from clinically healthy animals (Porter et al., 2014). Given the high Se (78.4-85.0 %) and Sp (97.9-100 %), which were associated with the use of RT-qPCR for the diagnosis of FIP on effusion or CSF in earlier studies, the question arises to what extent the additional detection of M1058L and S1060A contributes to the accuracy of the technique (Porter et al., 2014; Doenges et al., 2015; Barker et al., 2017; Longstaff et al., 2017). In a study by Barker et al. (2017), it has been shown that an additional sequencing step to detect M1058L and S1060A reduces Se from 78.4 % to 60.0 %, while Sp (97.9 %) remains unchanged. A potential advantage RT-qPCR may offer over IF when applied on effusion, might be lost by additional detection of M1058L (and S1060L) (Tasker, 2018). In this study, consecutive RT-PCR and Sanger sequencing was performed successfully in nine out of eleven RNA-positive samples. No amplification was present for two samples (3 and 15). RT-PCR was repeated in these two samples using a second set of primers specifically targeting serotype II (Barker et al., 2017). Since again, no amplification of the correct fragment was observed, the RNA load was suspected to be too low to replicate.

Similar to previous studies, sequencing yielded a high mutation frequency across ORF S (Chang et al., 2012; Licitra et al., 2013; Bank-Wolf et al., 2014;

Lewis et al., 2015). Only in a few cases, mutation provoked an AA substitution, represented by M1058L, S1060A, I1106T, D1108Y/E/G, T1112S and T1112N. The most common mutation in this study was again M1058L (FP), as it was found in 66.7 % (4/6) of the FIP-positive samples. The results were in line with previous studies, in which a prevalence of 64 %, 65 % and 83 % was observed using effusion samples of FIP positive cats (Barker et al., 2017; Felten et al., 2017; Longstaff et al., 2017). A second mutation S1060A (FP), has been reported in 3-6 % of the effusion samples from FIP-affected cats (Barker et al., 2017; Felten et al., 2017; Longstaff et al., 2017). In the current study, S1060A was only found in the sample of Cat 8, for which a negative IF-result was obtained. The finding of these mutations in three IF-negative cats could possibly provide additional evidence for the hypothesis that these mutations described by Chang et al. (2012) merely account for the systemic distribution of the virus (Porter et al., 2014; Barker et al., 2017). It would require additional and presumably unknown mutations to occur in the viral genome, after which FIP develops through uncontrolled replication and a disturbed host response (Porter et al., 2014; Barker et al., 2017). Due to a lack of post-mortem testing, it was impossible to draw conclusions from the presence of these mutations in FIP-negative animals. Nevertheless, the absence of both M1058L and S1060A or only S1060A in 33.3 % and 100 % of the FIP-associated FCoV, respectively, allowed to assume that the above-mentioned hypothesis is very likely. Furthermore, two other mutations were observed in the HR1 region. However, unlike the original studies that reported the corresponding mutations I1106T and D1108Y/E/G in 100 % and 55.5 % of the FIPVs, in the present study, the mutations could only be observed in 16.7 % (1/6) and 33.3 % (2/6) of the FIPVs (Lewis et al., 2015; Bank-Wolf et al., 2014). According to Lewis et al. (2015), both AA changes associated with I1106T and D1108Y/E/G occur at the level of a fifteen AA-long chain characteristic for the heptad repeat structure of the HR1 region of *alphacoronaviridae* [NAIT(I/T)S(D/Y/E/G)GFNTMAS], by which the author suggested that a functional relationship between both mutations cannot be excluded (Bank-Wolf et al., 2014; Lewis et al., 2015). Remarkably, two other mutations (T1112S and T1112N) were found in this 15 AA chain, which appeared to be present in four isolates that tested positive for FIP on IF [NAIT-TISDGFN (T / S or T / N) MAS] in the present study. However, similar to both mutations in the FP, a mutated HR1 was also found in the samples from Cat 8 (D1108Y/E/G, T1112S), 9 (T1112N) and 19 (I1106T, T1112S), which were classified as being FIP-negative by IF. Thus, the absence of post-mortem investigation to firmly exclude FIP in these samples was a drawback in this study. Additionally, as no specific regional FECV sequencing data existed for comparison, it cannot be excluded that these mutations are common in Belgian FECV strains. The question therefore aris-

es to what extent mutations in the HR1 region offer clinical significance. After all, it is not inconceivable that in case of FCoV, the region concerned has already undergone functional loss, leading to uncontrolled accumulation of mutations. Therefore, the use of reverse genetics (in vitro and in vivo) appears to be necessary for future research. It should be noted that mutations in other genes have been associated with FIP (Pedersen, 2014b), for example specific mutations at the S1/S2 cleavage site of ORF S (Licitra et al., 2013). Their presence was not evaluated in the current study.

## CONCLUSION

It can be concluded that in cats, higher FCoV antibody titers measured in effusion tend to correlate with the presence of FIP determined by IF. Nevertheless, even titers of more than 6400 as present in just above half of the cases, could not provide sufficient accuracy for the diagnosis of FIP. On the other hand, cats with no antibodies or only very low antibody titers were very unlikely to have FIP. The presence of FCoV RNA in effusion measured by an in-house developed 5' RT-qPCR provided a much better Sp with a very high Se than an in-house IPMA. These results suggest that RT-qPCR may serve as an alternative for IF, certainly if the sample volume (effusion) is insufficient for IF testing. Nonetheless, future studies are indispensable. Moreover, the authors believe that the combination of IPMA and RT-qPCR should be considered in clinical practice to diagnose FIP. The addition of T1112S/N to a group of nearby mutations more often seen in the HR1 of FIPV may point in the direction of a functional relationship, although more research is strictly necessary to demonstrate a possible function within the pathogenesis of FCoV.

## REFERENCES

- Addie, D.D., Belák, S., Boucraut-Baralon, C., Egberink, H., Frymus, T., Gruffydd-Jones, T., Hartmann, K., Hosie, M.J., Lloret, A., Lutz, H. et al. (2009). Feline infectious peritonitis. ABCD guidelines on prevention and management. *Journal of Feline Medicine and Surgery* 11, 594-604.
- Addie, D.D., le Poder, S., Burr, P., Decaro, N., Graham, E., Hofmann-Lehmann, R., Jarrett, O., McDonald, M., Meli, M.L. (2015). Utility of feline coronavirus antibody tests. *Journal of Feline Medicine and Surgery* 17, 152-162.
- Bank-Wolf, B.R., Stallkamp, I., Wiese, S., Moritz, A., Tekes, G., Thiel, H.J. (2014). Mutations of 3c and spike protein genes correlate with the occurrence of feline infectious peritonitis. *Veterinary Microbiology* 173, 177-188.
- Barker, E.N., Stranieri, A., Helps, C.R., Porter, E.L., Davidson, A.D., Day, M.J., Knowles, T., Kipar, A., Tasker, S. (2017). Limitations of using feline coronavirus spike protein gene mutations to diagnose feline infectious peritonitis. *Veterinary Research* 48, DOI 10.1186/s13567-017-0467-9.

- Chang, H.W., Egberink, H.F., Halpin, R., Spiro, D.J., Rottier, P.J.M. (2012). Spike protein fusion peptide and feline coronavirus virulence. *Emerging Infectious Diseases* 18, 1089-1095.
- Decaro, N., Buonavoglia, C. (2008). An update on canine coronaviruses: Viral evolution and pathobiology. *Veterinary Microbiology* 132, 221-234.
- Desmarests, L.M.B. (2015). Tracing back roots: unravelling feline enteric coronavirus pathogenesis to combat feline infectious peritonitis. *Dissertation, PhD in Veterinary Virology*, Faculty of Veterinary Medicine, University Ghent, Belgium.
- Desmarests, L.M.B., Theuns, S., Olyslaegers, D.A.J., Deleurwaerder, A., Vermeulen, B.L., Roukaerts, I.D.M., Nauwynck, H.J. (2013). Establishment of feline intestinal epithelial cell cultures for the propagation and study of feline enteric coronaviruses. *Veterinary Research* 44, 1-13.
- Dewerchin, H.L., Cornelissen, E., Nauwynck, H.J. (2005). Replication of feline coronaviruses in peripheral blood monocytes. *Archives of Virology* 150, 2483-2500.
- Doenges, S.J., Weber, K., Dorsch, R., Fux, R., Fischer, A., Matiasek, L.A., Matiasek, K., Hartmann, K. (2015). Detection of feline coronavirus in cerebrospinal fluid for diagnosis of feline infectious peritonitis in cats with and without neurological signs. *Journal of Feline Medicine and Surgery* 18, 104-109.
- Drechsler, Y., Alcaraz, A., Bossong, F.J., Collisson, E.W., Diniz, P.P.V.P. (2011). Feline coronavirus in multicat environments. *Veterinary Clinics of North America: Small Animal Practice* 41, 1133-1169.
- Egberink, H.F., Herrewegh, A.A.P.M., Schuurman, N.M., van der Linde-Sipman, J.S., Horzinek, M.C., de Groot, R.J. (1995). FIP, easy to diagnose? *The Veterinary quarterly* 17, 24-25.
- Gunn-Moore, D.A., Gruffydd-Jones, T.J., Harbour, D.A. (1998). Detection of feline coronaviruses by culture and reverse transcriptase-polymerase chain reaction of blood samples from healthy cats and cats with clinical feline infectious peritonitis. *Veterinary Microbiology* 62, 193-205.
- Hartmann, K. (2005). Feline infectious peritonitis. *Veterinary Clinics of North America: Small Animal Practice* 35, 39-79.
- Hartmann, K., Binder, C., Hirschberger, J., Cole, D., Reinacher, M., Schroo, S., Frost, J., Egberink, H., Lutz, H., Hermanns, W. (2003). Comparison of different tests to diagnose feline infectious peritonitis. *Journal of Veterinary Internal Medicine* 17, 781-790.
- Herrewegh, A.A.P.M., De Groot, R.J., Cepica, A., Egberink, H.F., Horzinek, M.C., Rottier, P.J.M. (1995). Detection of feline coronavirus RNA in feces, tissues, and body fluids of naturally infected cats by reverse transcriptase PCR. *Journal of Clinical Microbiology* 33, 684-689.
- Herrewegh, A.A.P.M., Smeenk, I., Horzinek, M.C., Rottier, P.J.M., De Groot, R.J. (1998). Feline coronavirus type II strains 79-1683 and 79-1146 originate from a double recombination between feline coronavirus type I and canine coronavirus. *Journal of Virology* 72, 4508-4514.
- Kipar, A., Kremendahl, J., Addie, D.D., Leukert, W., Grant, C.K., Reinacher, M. (1998). Fatal enteritis associated with coronavirus infection in cats. *Journal of Comparative Pathology* 119, 1-14.
- Kipar, A., Meli, M.L. (2014). Feline infectious peritonitis: still an enigma? *Veterinary Pathology* 51, 505-526.
- Lewis, C.S., Porter, E., Matthews, D., Kipar, A., Tasker, S.V., Helps, C.R., Siddell, S.G. (2015). Genotyping coronaviruses associated with feline infectious peritonitis. *Journal of General Virology* 96, 1358-1368.
- Licitra, B.N., Millet, J.K., Regan, A.D., Hamilton, B.S., Rinaldi, V.D., Duhamel, G.E., Whittaker, G.R. (2013). Mutation in spike protein cleavage site and pathogenesis of feline coronavirus. *Emerging Infectious Diseases* 19, 1066-1073.
- Longstaff, L., Porter, E., Crossley, V.J., Hayhow, S.E., Helps, C.R., Tasker, S. (2017). Feline coronavirus quantitative reverse transcriptase polymerase chain reaction on effusion samples in cats with and without feline infectious peritonitis. *Journal of Feline Medicine and Surgery* 19, 240-245.
- Lorusso, E., Mari, V., Losurdo, M., Lanave, G., Trotta, A., Dowgier, G., Colaianni, M.L., Zatelli, A., Elia, G., Buonavoglia, D., Decaro, N. (2017). Discrepancies between feline coronavirus antibody and nucleic acid detection in effusions of cats with suspected feline infectious peritonitis. *Research in Veterinary Science*. DOI: 10.1016/j.rvsc.2017.10.004.
- Meli, M.L., Burr, P., Decaro, N., Graham, E., Jarrett, O., Lutz, H., McDonald, M., Addie, D.D. (2013). Samples with high virus load cause a trend toward lower signal in feline coronavirus antibody tests. *Journal of Feline Medicine and Surgery* 15, 295-299.
- Nauwynck, H.J., Pensaert M.B. (1995). Effect of specific antibodies on the cell-associated spread of pseudorabies virus in monolayers of different cell types. *Archives of Virology* 140, 1137-1146.
- Paltrinieri, S., Parodi, M.C., Cammarata, G. (1999). In vivo diagnosis of feline infectious peritonitis by comparison of protein content, cytology, and direct immunofluorescence test on peritoneal and pleural effusions. *Journal of Veterinary Diagnostic Investigation* 11, 358-361.
- Parodi, M.C., Cammarata, G., Paltrinieri, S., Lavazza, A., Ape, F. (1993). Using direct immunofluorescence to detect coronaviruses in peritoneal and pleural effusions. *Journal of Small Animal Practice* 34, 609-613.
- Pedersen, N.C. (2014a). An update on feline infectious peritonitis: Diagnostics and therapeutics. *The Veterinary Journal* 201, 133-141.
- Pedersen, N.C. (2014b). An update on feline infectious peritonitis: Virology and immunopathogenesis. *The Veterinary Journal* 201, 123-132.
- Pedersen N.C., Eckstrand C., Liu H., Leutenegger C., Murphy B. (2015). Levels of feline infectious peritonitis virus in blood, effusions, and various tissues and the role of lymphopenia in disease outcome following experimental infection. *Veterinary Microbiology* 175, 157-166.
- Pedersen, N.C., Liu, H., Dodd, K.A., Pesavento, P.A. (2009). Significance of coronavirus mutants in feces and diseased tissues of cats suffering from feline infectious peritonitis. *Viruses* 1, 166-184.
- Pedersen, N.C., Liu, H., Scarlett, J., Leutenegger, C.M., Golovko, L., Kennedy, H., Kamal, F.M. (2012). Feline infectious peritonitis: role of the feline coronavirus 3c gene in intestinal tropism and pathogenicity based upon isolates from resident and adopted shelter cats. *Virus Research* 165, 17-28.
- Porter, E., Tasker, S., Day, M.J., Harley, R., Kipar, A., Siddell, S.G., Helps, C.R. (2014). Amino acid changes in the

- spike protein of feline coronavirus correlate with systemic spread of virus from the intestine and not with feline infectious peritonitis. *Veterinary Research* 45, 1-11.
- Rottier, P.J.M. (1999). The molecular dynamics of feline coronaviruses. *Veterinary Microbiology* 69, 117-125.
- Rottier, P.J.M., Nakamura, K., Schellen, P., Volders, H., Haijema, B.J. (2005). Acquisition of macrophage tropism during the pathogenesis of feline infectious peritonitis is determined by mutations in the feline coronavirus spike protein. *Journal of Virology* 79, 14122-14130.
- Tasker, S. (2018). Diagnosis of feline infectious peritonitis: Update on evidence supporting available tests. *Journal of Feline Medicine and Surgery* 20, 228-243.
- Vennema, H., Poland, A., Foley, J., Pedersen, N.C. (1998). Feline infectious peritonitis viruses arise by mutation from endemic feline enteric coronaviruses. *Virology* 243, 150-157.
- Wang, Y. T., Su, B. L., Hsieh, L. E., Chueh, L.L. (2013). An outbreak of feline infectious peritonitis in a Taiwanese shelter: epidemiologic and molecular evidence for horizontal transmission of a novel type II feline coronavirus. *Veterinary research* 44, 57.

Uit het verleden

### ZEEWATERKUUR VOOR PAARD GEBETEN DOOR RAZENDE HOND (1509-1510)

Zeekuren kwamen naar ons weten pas vanaf de 19<sup>de</sup> eeuw in de mode, maar in het begin van de zestiende eeuw verwachtte men daar blijkbaar ook al iets van, en wel iets heel eigenaardigs. De brouwer van het Onze Lieve Vrouwe Hospitaal in Oudenaarde werd toen naar het Noordzeestrand gestuurd met een door een razende hond gebeten paard om het dier te laten genezen (of voorbehoedend te vrijwaren?) door het in het zoute water te laten lopen.

Ghijs, N., Martens, N., Castelain, R., Van Bockstaele, G. (2004). *Het Onze Lieve Vrouwehospitaal te Oudenaarde en de Zusters Bernardinnen*. Gent, Provincie Oost-Vlaanderen, p. 72

Luc Devriese



## Malignant lymphoma of the urethra in a cat

### *Maligne lymfoom in de urethra van een kat*

<sup>1</sup>V. Martin Bellido, <sup>2</sup>I. Rodríguez Piñeiro, <sup>3</sup>M. Herrtage, <sup>2</sup>R. Salguero Fernández

<sup>1</sup>Dick White referrals, Six Mile Button, Cambridgeshire, UK

<sup>2</sup>Hospital Veterinario Puchol, Calle Saucedá 8, 28050 Madrid, Spain

<sup>3</sup>Queen's Veterinary School Hospital, University of Cambridge, Cambridge, UK

valeriambellido@gmail.com

## ABSTRACT

A thirteen-year-old, neutered, female Domestic Shorthair (DSH) was referred to the hospital with a suspicion of traumatic uroabdomen. Abdominal ultrasound revealed free peritoneal fluid and cellular infiltration of the urethra, kidneys, abdominal lymph nodes and cecal wall. Analysis of the free fluid confirmed the presence of uroabdomen. Cytology of the infiltrative lesions in the kidneys, urethra and lymph nodes confirmed the presence of multicentric malignant lymphoma. To the authors' knowledge, this is the first case report of lymphomatous infiltration of the urethra in a cat.

## SAMENVATTING

Een dertien jaar oude, vrouwelijke, gesteriliseerde Europese korthaar werd doorverwezen met een vermoedelijk traumatisch uroabdomen. Echografie van het abdomen toonde vrij peritoneaal vocht en cellulaire infiltratie van de urethra, nieren, abdominale lymfeknopen en de cecumwand aan. Analyse van het vrij vocht bevestigde het vermoeden van uroabdomen. Cytologisch onderzoek van de infiltratieve letsels in de nieren, urethra en lymfeknopen bevestigde dat het om een maligne multicentrisch lymfoom ging. Volgens de auteurs is dit de eerste casuïstiek van lymfomateuze infiltratie van de urethra bij een kat.

## INTRODUCTION

Neoplasia of the lower urinary tract is rare in cats (Carpenter et al., 1987). Malignant lymphoma is the most common neoplasia in cats (Vail, 2007). In dogs, malignant lymphoma involving the urethra has been described in a Golden retriever with malignant alimentary lymphoma (Struble et al., 1997), but lymphomatous infiltration of the lower urinary tract has not been reported in cats. In the present case, a cat with iatrogenic bladder rupture secondary to malignant urethral lymphoma and a lymphomatous infiltration in the kidneys and the abdominal lymph nodes is described.

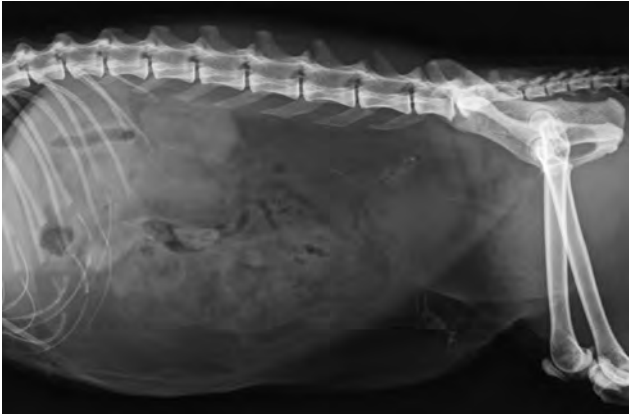## CASE REPORT

A thirteen-year-old, neutered, female DSH cat was evaluated in a referral hospital for a suspected uroab-

domen secondary to an iatrogenic bladder rupture. The cat lived in a house with access to the garden but without contact with other animals. She was not vaccinated.

A week before presentation, the cat had shown signs of dysuria and the referring veterinarian noted a distended bladder, which was easily emptied by manual compression. Examination of urine sediment revealed hematuria and the presence of non-degenerate neutrophils with no evidence of bacteria. A few days later, there was recurrence of the clinical signs with dysuria and stranguria. Re-evaluation by the veterinarian again revealed a distended bladder. This time, manual compression did not elicit urination, but was associated with loss of the distended bladder on abdominal palpation. Immediately afterwards, the patient developed signs of distributive shock.

On presentation at the referral hospital, the cat was depressed with a heart rate of 150 bpm, a respiratory rate of 28 rpm and hypothermia (33.7°C). Abdominal



**Figures 1. Abdominal radiograph showing a distended abdomen with loss of the serosal detail and an irregular contour of the left kidney.**

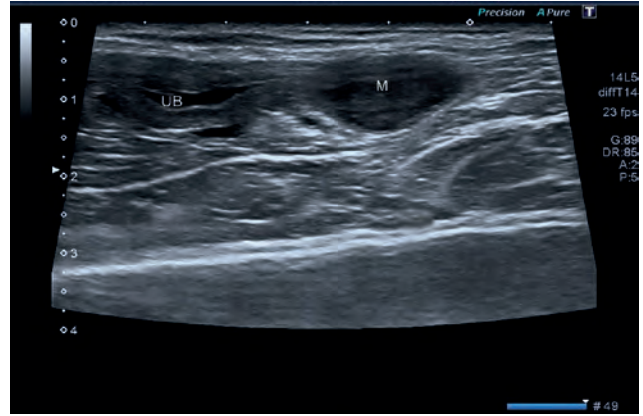
palpation revealed a fluid thrill suggesting the presence of abdominal effusion.

A blood sample was taken for hematology and biochemistry (Table 1). The most important changes were neutrophilia and severe azotemia. The FeLV/FIV SNAP test was negative.

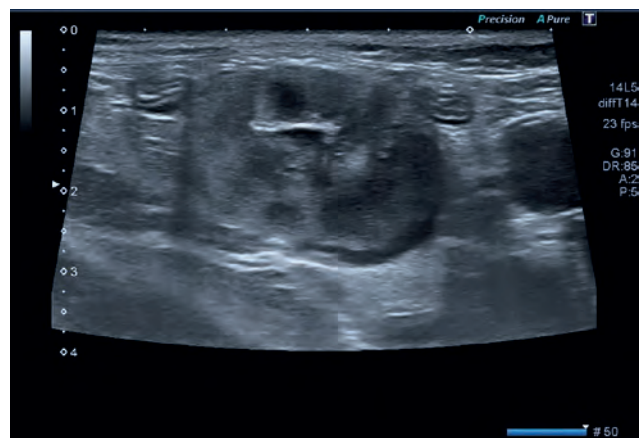Abdominal radiography (Canon Medical Systems S.A. RadRex DR) and ultrasonography (Toshiba, Aplio™ 300, linear transducer) were performed to confirm the suspicion of bladder rupture. The radiographs revealed a distended abdomen with loss of the serosal detail and an irregular contour of the left kidney (Figure 1). The abdominal ultrasound (US) showed a large amount of hypoechoic free fluid with hyperechoic speckles in the peritoneal space. The bladder was empty, and its wall was irregularly thickened. In the proximal aspect of the urethra, there was a hypoechoic concentric and circumferential mass that measured 1 cm wide and 2 cm long, which was obstructing the urethral lumen (Figure 2). There were changes in both kidneys with loss of cortico-medullary differentiation and presence of multiple hypoechoic cortical nodules of varying size (from 0.25 to 1.5 cm in diameter). These nodules resulted in irregularity of the renal outline (Figure 3). Additionally, enlarged jejunal and colic lymph nodes (0.9 cm in diameter) were shown, which were hypoechoic and rounded with moderate perinodal mesenteric reaction (Figure 4). The cecal wall was mildly thickened (4 mm) and hypoechoic with loss of its normal stratification.

Thoracic radiographs were also performed to rule out the presence of a possible mediastinal mass, metastases or pleural effusion, but they did not reveal any abnormalities.

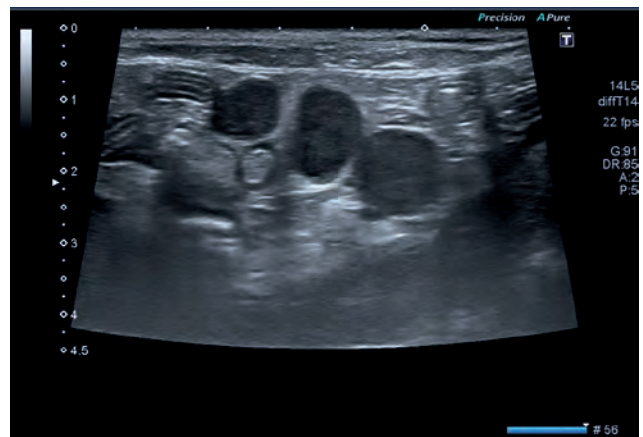Abdominocentesis was performed and the analysis of the abdominal fluid confirmed the presence of a uroabomen (fluid creatinine 1662  $\mu\text{mol/l}$  in comparison with plasma creatinine of 858  $\mu\text{mol/l}$ ). Cytological examination of the abdominal fluid showed a high number of erythrocytes and abundant neutrophils; however, no lymphoid cells were identified.



**Figure 2. Sagittal ultrasound image showing the urethral hypoechoic mass (M) and an empty urinary bladder (UB) cranially.**



**Figure 3. Sagittal plane of the left kidney showing irregular margin, loss of the cortico-medullary differentiation and the presence of multiple hypoechoic cortical nodules.**



**Figure 4. US image showing enlarged, rounded and hypoechoic mesenteric lymph nodes.-**

Ultrasound-guided aspirate biopsies of the abnormal lesions were taken under sedation. These included the urethral mass, kidney nodules and lymph nodes. The cecal wall lesion was not sampled due to its position. Cytology of all the organs sampled was

**Table 1. Hematology and biochemistry results. Abnormal results are written in bold.**

Hematology		
Parameter	Value	Reference Interval
<b>White blood cells</b>	19.4 x 10 <sup>9</sup> /L	5.5-19.5 x 10 <sup>9</sup> /L
Neutrophils	<b>16.6 x 10<sup>9</sup>/L</b>	3.1-12.6 x 10 <sup>9</sup> /L
Lymphocytes	1.8 x 10 <sup>9</sup> /L	0.7-7.9 x 10 <sup>9</sup> /L
Monocytes	0.8 x 10 <sup>9</sup> /L	0.1-1.4 x 10 <sup>9</sup> /L
Eosinophils	0.2 x 10 <sup>9</sup> /L	0.1-1.9 x 10 <sup>9</sup> /L
Basophils	0.0 x 10 <sup>9</sup> /L	0.0-0.1 x 10 <sup>9</sup> /L
Red blood cells	6.8 x 10 <sup>9</sup> /L	4.6-10.2 x 10 <sup>9</sup> /L
Hemoglobin	100 g/L	85-153 g/L
PCV	27.1%	26-47%
Platelets	506 x 10 <sup>9</sup> /L	100-518 x 10 <sup>9</sup> /L
Biochemistry		
Potassium	4.7 mmol/L	3.5-5.10 mmol/L
Sodium	138.9 mmol/L	145-160 mmol/L
Chlorine	97.4 mmol/L	115-130 mmol/L
ALT	51 U/L	18-70 U/L
AST	45 U/L	10-55 U/L
ALP	13 U/L	25-125 U/L
GGT	<b>0.6 U/L</b>	2-9 U/L
Bilirubin	1 µmol/L	1-10 µmol/L
Total protein	71 g/L	55-79 g/L
Albumin	28 g/L	23-37 g/L
Creatinine	<b>858 µmol/L</b>	27-159 µmol/l
Urea	<b>61 mmol/L</b>	3.3-10.8 mmol/L
Phosphate	<b>6.5 mmol/L</b>	0.97-2 mmol/L
Calcium	2.5 mmol/L	2.3-3 mmol/L
Glucose	6.7 mmol/L	3.9-8.3 mmol/L

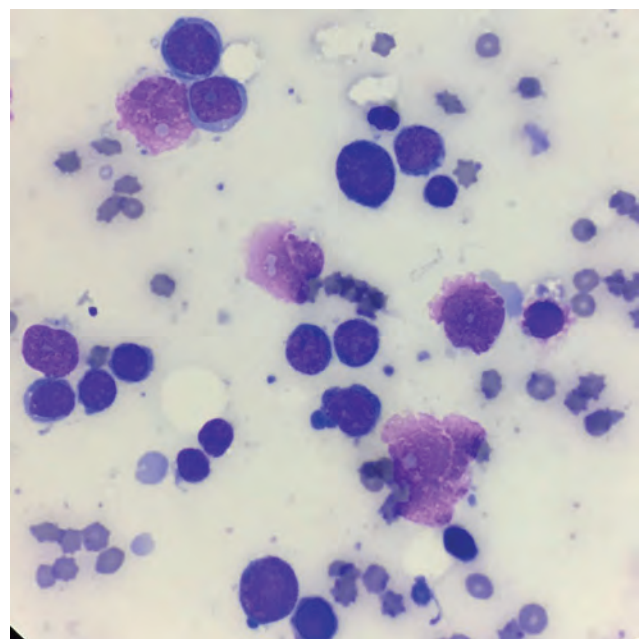
similar and revealed a significant number of lymphoblasts and the presence of cytoplasmic microvacuoles (Figure 5). Chromatin was present and nucleoli were sometimes prominent. Occasional mitoses were also detected. The diagnosis of a lymphoproliferative process, malignant lymphoma, affecting the urethra, kidneys and lymph nodes was made.

After discussion with the owners and due to the poor prognosis, the owners elected for euthanasia and declined any further diagnostic tests.

## DISCUSSION

Neoplasia of the lower urinary tract is rare in cats (Carpenter et al., 1987) with only four published cases of urethral cancer: two transitional cell carcinomas (currently classified as urothelial carcinomas) (TCC) (Takasi et al., 2005; Barret and Nobel, 1976), one squamous cell carcinoma (SCC) (Christensen et al., 2010) and a leiomyoma (Swalec et al., 1989).

Malignant lymphoma is the most common neopla-



**Figure 5. Cytology of the urethral mass showing a significant number of lymphoblasts.**

sia in the feline population, affecting 33% of cats with cancer (Vail, 2007). The alimentary form is the most common form seen in cats (Vail, 2007). Malignant renal lymphoma has been reported in approximately 5% of cats with malignant lymphoma and can be primary or associated with alimentary lymphoma (Vail, 2007). The median age of cats with malignant renal lymphoma is 7.5 years and 25% of those cats are FeLV antigenemic (Vail, 2007).

To the authors knowledge, only one case of malignant urethral lymphoma has been described in the veterinary literature and this was in a Golden retriever with diffuse T-cell lymphoma (Struble et al., 1997). In this case report, US revealed a well-marginated tubular mass in the mid-urethra and a region of small bowel with an annular mural thickening with corrugations of the mucosal surface. The presence of a malignant lymphoma was confirmed on cytological examination (Struble et al., 1997).

In human medicine, malignant lymphoma of the urethra is a rare condition, with a total of 29 cases reported since 1949, of which, twenty cases were female, and the most common subtypes were diffuse, large B-cell lymphoma and MALT (mucosa-associated lymphoid tissue) lymphoma (Zahrani et al., 2012; Chen et al., 2014).

There is little information regarding urethral tumors in cats. The ultrasound appearance and its localization in three of the four reported cases were not described (Takasi et al., 2005; Barrett and Nobel, 1976; Swalec et al., 1989). In one of these cases with urethral TCC, a positive retrograde urethrography showed two space-occupying masses within the lumen of the proximal urethra (Takasi et al., 2005). In the remaining cat with a urethral TCC, ultrasound examination revealed several irregular mucosal masses within the bladder wall in the region of the trigone and a thickened proximal urethra with a mucosal bulge into the lumen of the urinary bladder (Christensen et al., 2010). In the present case, the changes were more localized, showing a hypoechoic, well-demarcated, concentric and circumferential lesion in the urethra, similar to the case in the Golden retriever (Struble et al., 1997), but there was also lymphomatous involvement of the kidneys and lymph nodes. The patient of the present case additionally had a cecal lesion, which could have been secondary to neoplastic infiltration or inflammation. Unfortunately, pathological examination was not performed.

The major limitation of this case report is the absence of histopathology confirmation. However, the ultrasonographic findings and the cytological appearance of the lesions make the authors' presumptive diagnosis very likely.

Uroabdomen is associated with rupture of urinary tract, most commonly involving the urinary bladder. Rupture of the bladder can be caused by overdistention secondary to a urethral obstruction (for example:

tumors or calculi) or due to a traumatic event. Feline idiopathic cystitis is rare in geriatric female cats without previous episodes.

Manual compression on a distended urinary bladder before the exclusion of an obstructive etiology is strongly discouraged in veterinary patients due to the high risk of causing bladder rupture and secondary uroabdomen.

The presented case had a poor prognosis but after the patient's stabilization, a possible treatment could have included a surgical repair of the bladder tear and an excision of the urethral mass with anastomosis to the rest of the urethra. Other possibilities included the urethral catheterization with a flexible permanent urinary catheter or a percutaneous suprapubic bladder drainage while a chemotherapy protocol is administered to reduce the size of the urethral mass and relieve the urinary tract obstruction. Although multiple chemotherapy protocols for feline malignant lymphoma have been reported, none have been described for urethral lymphoma. Limmer et al. (2016) described a twelve-week protocol consisting of cyclic administration of L-asparaginase, vincristine, cyclophosphamide, doxorubicin and prednisolone on cats with intermediate- high grade lymphoma and achieved 46% of complete remission (median duration of the first complete remission of 394 days) and 27% of partial remission (median duration of 41 days).

In a study by Collete et al. (2016), the application of a modified 25-week University of Wisconsin-Madison (UW-25) chemotherapy protocol resulted in 38% of complete remission and in 24% of partial remission in cats with intermediate to high-grade lymphoma.

In the present case, euthanasia was the first option due to the guarded prognosis because of the difficult surgical approach, the illness of the patient and the survival rate because of the malignant tumor.

## CONCLUSION

To the authors' knowledge, this is the first case report showing the presence of a malignant multicentric lymphoma with involvement of the urethra in a cat and its ultrasonographic appearance. The risk of causing secondary iatrogenic bladder rupture is also highlighted. Veterinarians should include the differential diagnosis of malignant lymphoma in masses identified in the urethra in cats and in cases of uroabdomen of unknown origin.

## ACKNOWLEDGEMENT

The authors thank Veerle Volkaert (The Ralph Veterinary Referral Centre) for providing the Dutch abstract to the article.

## REFERENCES

- Barrett R.E., Nobel T.A. (1976). Transitional cell carcinoma of the urethra in a cat. *The Cornell veterinarian* 66(1), 14-26.
- Carpenter J.L., Andrews L.K., Holzworth J. (1987). Tumors and tumor-like lesions. In: Wilkinson G.T. (editor). *Diseases of the Cat: Medicine and Surgery*. Philadelphia, Saunders, pp 406-592.
- Chen Y.R., Hung L.Y., Chang K.C. (2014). Mucosa-associated lymphoid tissue-type lymphoma presenting as a urethral caruncle with urinary bladder involvement. *International Journal of Urology* 21(10), 1073-1074.
- Christensen N.I., Culvenor J., Langova V. (2010). Fluoroscopic stent placement for the relief of malignant urethral obstruction in a cat. *Australian Veterinary Journal* 88(12), 478-482.
- Collette S.A., Allstadt S.D., Chon E.M. (2016). Treatment of feline intermediate- to high-grade lymphoma with a modified university of Wisconsin-Madison protocol: 119 cases (2004-2012). *Veterinary Comparative Oncology* 14, 136-146.
- Limmer S., Eberle N., Nerschbach V., Nolte I., Betz D. (2016). Treatment of feline lymphoma using a 12-week, maintenance-free combination chemotherapy protocol in 26 cats. *Veterinary and Comparative Oncology* 14, 21-31.
- Struble A.L., Lawson G.W., Ling G.V. (1997). Urethral obstruction in a dog: an unusual presentation of T-cell lymphoma. *Journal of the American Animal Hospital Association* 33(5), 423-426.
- Swalec K.M., Smeak D.D., Baker A.L. (1989). Urethral leiomyoma in a cat. *Journal of the American Veterinary Medical Association* 195(7), 961-962.
- Swerdlow S.H., Campo E., Harris N.L. (2008). WHO Classification of tumours of haematopoietic and lymphoid tissues. *International Agency for Research on Cancer*.
- Takagi S., Kadosawa T., Ishiguro T., Okumura M., Jujinaga T. (2005). Urethral transitional cell carcinoma in a cat. *Journal of Small Animal Practice* 46(10), 504-506.
- Vail D. (2007). Haematopoyetic tumours. In: S. Withrow and D. Vail (editors). *Small Animal Clinical Oncology*. St Louis, Missouri, Elsevier, 733-756.
- Zahrani A.A., Abdelsalam M., Fiaar A.A., Ibrahim N., Al-elawi A., Muhammad B. (2012). Diffuse large B-cell lymphoma transformed from mucosa associated lymphoid tissue lymphoma arising in a female urethra treated with rituximab for the first time. *Case reports in Oncology* 5, 238-245.

## Slecht nieuws communiceren in de diergeneeskunde: wat is de goede aanpak?

*Breaking bad news in veterinary medicine: what is the best approach?*

A. Decloedt

Vakgroep Inwendige Ziekten van de Grote Huisdieren,  
Faculteit Diergeneeskunde, Universiteit Gent,  
Salisburylaan 133, 9820 Merelbeke, België

Annelies.Decloedt@Ugent.be

### SAMENVATTING

Slecht nieuws kan gedefinieerd worden als elke boodschap met een nadelige invloed op het toekomstbeeld van de klant. Slechtnieuwsgesprekken komen frequent voor in de diergeneeskunde en de dierenarts-klantrelatie wordt in belangrijke mate bepaald door de manier waarop het slechte nieuws gecommuniceerd wordt. In de humane geneeskunde en meer recent ook in de diergeneeskunde bestaan verschillende richtlijnen om een slechtnieuwsgesprek uit te voeren met minder stress en meer voldoening bij zowel dierenarts als klant. In de uiteenlopende modellen kunnen vijf essentiële elementen gevonden worden. Als eerste is er de voorbereiding van het gesprek, met het creëren van een juiste setting. Vervolgens wordt het perspectief van de klant bevraagd, gevolgd door het kort en direct meedelen van het slechte nieuws zelf en het empathisch reageren op eventuele emoties. Verdere informatie en een planning volgen in kleine hoeveelheden op het moment dat de klant hier terug voor open staat.

### ABSTRACT

Bad news can be defined as any news which negatively affects the client's future perspective. Bad news conversations are frequent in veterinary medicine, and the way these are conducted has a major impact on the veterinarian-client relationship. In human medicine, and more recently also in veterinary medicine, several strategies have been formulated for delivering bad news in order to reduce stress and enhance satisfaction for both the veterinarian and the client. Five essential elements can be found in the different models for these challenging interactions. First, the conversation should be prepared ahead if possible, and an appropriate setting for the conversation should be created. Next, the client's perspective about his animal's disease is explored, followed by the bad news message itself in short, understandable pieces, while responding empathically to emotions, which may arise. Further information and planning is then provided in small chunks when the client is ready for this.

### INLEIDING

Communiceren met klanten is een van de meest gebruikte vaardigheden binnen de diergeneeskundige praktijk. Naar analogie met de humane geneeskunde voert een dierenarts naar schatting 120.000-160.000 gesprekken met klanten gedurende zijn of haar loopbaan (Frankel, 2006). Een aanzienlijk deel van deze conversaties bestaat uit het brengen van slecht nieuws (Nickels en Feeley, 2018; Ptacek et al., 2004). Slecht nieuws wordt in de medische wereld gedefinieerd als "elk nieuws dat de kijk van de patiënt op zijn/haar

toekomst ernstig en nadelig beïnvloedt" (Buckman, 1984). Een bredere, meer omvattende definitie van een slechtnieuwsgesprek is "elke situatie die een gevoel van wanhoop opwekt, een bedreiging van het mentale of fysieke welzijn van de patiënt inhoudt, waarbij er kans is dat de gebruikelijke levensstijl verstoord wordt of waarin een boodschap gegeven wordt die leidt tot een beperking van de keuzes in het leven van de patiënt" (Rosenbaum et al., 2004). Onder slecht nieuws in de diergeneeskunde valt met andere woorden elke boodschap die in de ogen van de klant ernstig en negatief is, zelfs als deze informatie dat

niet is in de perceptie van de dierenarts. Het meest duidelijke voorbeeld van slecht nieuws is uiteraard de boodschap dat euthanasie moet overwogen worden of de enige optie is. Voor de klant kan het echter ook slecht nieuws zijn dat de merrie of koe niet drachtig is, dat de hond artrose heeft of dat de kat chronische nierproblemen heeft. Slecht nieuws komt dus zeer frequent voor in de dagelijkse praktijk, zowel bij gezelschapsdieren als productiedieren (Ptacek et al., 2004; Shaw en Lagoni, 2007). Het is niet altijd makkelijk in te schatten welke boodschappen voor de klant “slecht nieuws” zijn. Bij slepende, onverklaarbare klachten kan de klant bijvoorbeeld duidelijkheid verkiezen boven onzekerheid over de diagnose of prognose. In die zin kan het zelfs een opluchting zijn om te horen welke ernstige ziekte het dier heeft. Daartegenover kan het dan weer als slecht nieuws ervaren worden om te horen dat er geen afwijkingen gevonden zijn bij een onderzoek, waardoor er dus nog geen verklaring is voor de symptomen van het dier.

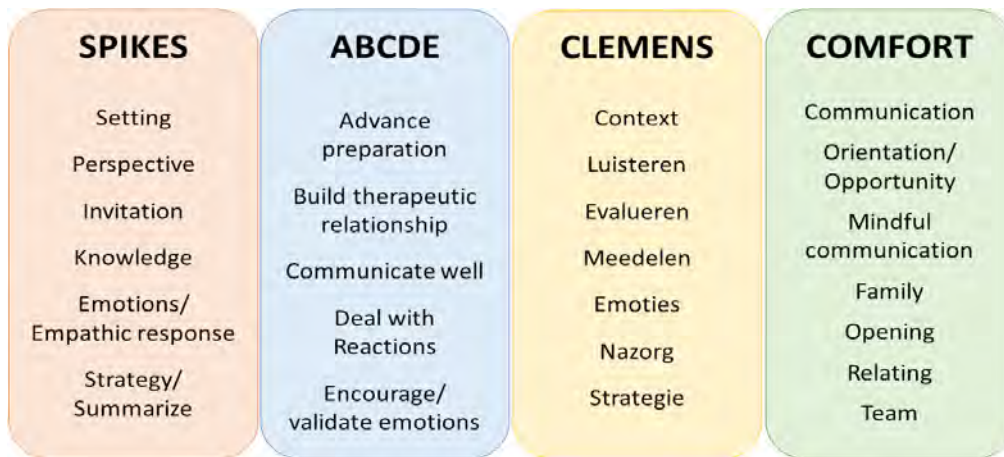
De mededeling van slecht nieuws staat zelden op zichzelf. Vaak volgt na een eerste mededeling van slecht nieuws een proces van rouw. Daarnaast wordt een eerste slechtnieuwsgesprek vaak gevolgd door vervolggconsultaties. Na de diagnose van een ernstige ziekte wordt het dier bijvoorbeeld verder opgevolgd en moet uiteindelijk misschien zelfs de beslissing tot euthanasie genomen worden. Tijdens deze vervolggesprekken kan de klant anders reageren op verder slecht nieuws dan tijdens het initiële gesprek. Het is ook mogelijk dat de klant nog volledig van mening verandert of later komt met nieuwe vragen. De vervolggconsultaties na het eerste slechtnieuwsgesprek worden dus het beste op dezelfde manier aangepakt als het eerste gesprek, met aandacht voor de emoties en zorgen van de klant. De emoties die opgeroepen worden door slecht nieuws verschillen sterk naargelang de persoon en de situatie (Shaw en Lagoni, 2007). Een identieke situatie kan bij verschillende individuen een totaal verschillende reactie uitlokken. Daarnaast kunnen ook bij dezelfde persoon verschillende emoties opgeroepen worden door slecht nieuws, bijvoorbeeld verdriet, woede, opluchting of zelfs ogenschijnlijke onverschilligheid. Het is belangrijk om deze emoties te accepteren zonder te oordelen, zeker indien de emoties verschillen van de verwachtingen van de dierenarts.

Het goed communiceren van slecht nieuws is van groot belang voor de relatie tussen dierenarts en klant en de tevredenheid van zowel klant als dierenarts, zeker tijdens gesprekken over de moeilijkste onderwerpen, zoals ernstige ziekte of euthanasie (Buckman, 1992; Rosenbaum et al., 2004; Shaw en Lagoni, 2007). Een slechtnieuwsgesprek is vaak een sleutelmoment dat de band tussen dierenarts en klant kan maken of kraken. Indien het slechte nieuws niet correct gecommuniceerd wordt, kan dit aanleiding geven tot ontevredenheid over de dierenarts, een moeilijker rouwproces voor de klant en een hogere kans op klachten achteraf (Roberts et al., 1994; Shaw en Lagoni, 2007).

Voor de dierenarts zelf en de andere leden van het praktijkteam gaat het brengen van slecht nieuws ook vaak gepaard met stress voor, tijdens of in mindere mate na het gesprek (Ptacek et al., 2004; Williams en Mills, 2000). In de humane geneeskunde blijkt uit onderzoek dat naast ervaring ook training van artsen in het brengen van slecht nieuws ervoor zorgt dat ze hier beter mee kunnen omgaan (Fallowfield en Jenkins, 2004). Artsen die gebruik maken van een protocol voor een slechtnieuwsgesprek, ervaren minder angst en stress bij het brengen van slecht nieuws (Baile et al., 2000). Ook in de diergeneeskunde bestaat goede dierenarts-klantcommunicatie uit verschillende vaardigheden die aangeleerd kunnen worden (Adams en Kurtz, 2017). Training in het communiceren van slecht nieuws, zeker voor studenten of dierenartsen met relatief weinig ervaring, kan potentieel zorgen voor een grotere professionele tevredenheid en een afname van ‘compassion fatigue’ en zelfs burn-out (Buckman, 1992; Ptacek et al., 2004).

## RICHTLIJNEN VOOR HET SLECHTNIUWS-GESPREK

Voor de aanpak van slecht nieuws zijn verschillende modellen beschreven in de humane geneeskunde en diergeneeskunde. Een overzicht wordt gegeven in Figuur 1. Het meest gebruikte protocol is het ‘SPIKES’-model (Buckman, 1992). Dit model werd initieel ontwikkeld binnen de humane oncologie voor het meedelen van slecht nieuws aan patiënten met kanker (Baile et al., 2000). Het model werd ook beschreven voor het aanleren van het slechtnieuwsgesprek in de diergeneeskunde, met name met betrekking tot euthanasie (Hewson, 2015; Shaw en Lagoni, 2007). Het SPIKES-model bestaat uit zes stappen: het creëren van de juiste omstandigheden voor het gesprek (Setting), het nagaan hoe de patiënt/klant de situatie zelf inschat (Perspective) gevolgd door het vragen van toestemming om het slechte nieuws mee te delen (Invitation), het geven van informatie (Knowledge), het omgaan met de opgewekte emoties (Emotions/Empathic Response) en tot slot het bespreken en samenvatten van een plan voor de toekomst (Strategy/Summarize). Een ander chronologisch protocol voor het stapsgewijs meedelen van slecht nieuws in de humane geneeskunde is het ABCDE-model (Rabow en McPhee, 1999; Vandekieft, 2001). Dit model start met de voorbereiding van het gesprek (Advance preparation), vervolgens de opbouw van een vertrouwensrelatie met de patiënt (Build therapeutic relationship), om daarna duidelijk en helder de boodschap te communiceren (Communicate well), de reacties van de patiënt actief te beluisteren (Deal with reactions) en tot slot de emoties en verdere noden van de patiënt aan te kaarten en hem indien nodig verder door te verwijzen (Encourage/validate emotions). Een adaptatie van dit model werd reeds voorgesteld voor gebruik in de veterinaire oncologie (Vala et al.,



**Figuur 1.** Overzicht van de verschillende modellen beschreven in de humane geneeskunde en diergeneeskunde voor het brengen van slecht nieuws.

2016). Als Nederlandstalige richtlijn voor artsen werd het CLEMENS-protocol ontwikkeld (De Lepeleire en Keirse, 2011). “Clemens” betekent zachtmoedig, en staat als acronym voor: de Context van het gesprek voorbereiden, Luisteren (vooraleer zelf te spreken), Evaluëren en inschatten van de gewenste informatie en emoties bij de patiënt, Meedelen van het slechte nieuws, Emoties laten ventileren, Nazorg bieden door onder meer actief te luisteren en gevoelens te erkennen en tot slot de situatie samenvatten en de verdere Strategie bespreken.

Meer recent werd het COMFORT-model voorgesteld dat verschillende basisprincipes voor het brengen van slecht nieuws omvat zonder vaste volgorde

van deze elementen. Dit model werd uitgewerkt voor communicatie in een palliatieve setting in de humane geneeskunde (Villagran et al., 2010; Wittenberg et al., 2018). De elementen van dit model zijn: een goede dialoog tussen arts en patiënt (Communication), het overlopen van de verschillende diagnostische en therapeutische opties en hun prognose (Orientation and Opportunity), het aandacht geven van de arts aan de patiënt en zijn/haar zorgen (Mindful communication), de aanwezigheid van familie van de patiënt (Family), het identificeren van wat voor de patiënt en zijn/haar familie het belangrijkste is (Opening), rekening houden met het perspectief van de patiënt en zijn/haar familie en indien nodig de boodschap verschillende

**Tabel 1.** Schematisch overzicht en voorbeeld van de algemene aanpak van een slechtnieuwsgesprek in de diergeneeskunde.

Aanpak van slecht nieuws: vijf elementen	
Vorbereiding	<ul style="list-style-type: none"> <li>• Voldoende tijd</li> <li>• Rustige ruimte</li> <li>• Klant en eventueel familieleden aanwezig</li> <li>• Dierenarts inhoudelijk voorbereid (kent alle gegevens)</li> </ul>
Eigenaarsperspectief bevragen	<p>“Voor we de resultaten bespreken, zou ik er graag zeker van zijn dat we op dezelfde golflengte zitten. Kan u mij eens vertellen wat u op dit ogenblik weet over de ziekte van Toby?”</p> <p>“Sommige mensen willen graag alle informatie en anderen verkiezen enkel de belangrijkste zaken. Wat wilt u liefst?”</p>
Slecht nieuws meedelen	<ul style="list-style-type: none"> <li>• Eerst ‘warning shot’: “Het spijt mij, ik heb slecht nieuws”</li> <li>• Vervolgens boodschap zo kort mogelijk, eerlijk, direct.</li> </ul>
Emotionele reacties / Empathisch reageren	<p>“Ik merk dat dit heel moeilijk is voor u. Ik hoor dat u kwaad bent, dat is volledig normaal. Ik zou ook kwaad zijn als mij dit zou overkomen. Ik begrijp dat u moeilijk kan geloven dat dit gebeurd is, het is allemaal heel snel gegaan.”</p>
Plannen	<ul style="list-style-type: none"> <li>• Kleine hoeveelheden informatie</li> <li>• Regelmatig bevragen klant, herhalen, samenvatten</li> <li>• Eventueel hulpmiddelen gebruiken vb. noteren</li> </ul>



keren herhalen (Relating) en tot slot het belang van efficiënte samenwerking binnen het hele medische team (Team). Uit een bevraging bij 44 dierenartsen bleek dit model ook nauw aan te sluiten bij de meest gebruikte strategieën voor het brengen van slecht nieuws in de gezelschapsdierenpraktijk (Nickels en Feeley, 2018).

## AANPAK SLECHTNIUWSGESPREK

De rode draad doorheen de verschillende modellen voor het slechtnieuwsgesprek zijn vijf stappen (Tabel 1): (1) de voorbereiding, (2) het navragen van het eigenaarsperspectief, (3) het brengen van het slechte nieuws zelf, (4) empathisch reageren, (5) verdere informatie geven en uiteindelijk afsluiten en een beslissing nemen (Buckman, 1992).

### Voorbereiding van een slechtnieuwsgesprek

In veel gevallen is het op voorhand duidelijk dat een slechtnieuwsgesprek zal moeten gevoerd worden, bijvoorbeeld als laboresultaten binnenkomen die slecht nieuws betekenen. Op dat moment kan het gesprek voorbereid worden door een juiste setting te creëren (Bateman, 2007). Enerzijds moeten de juiste personen uitgenodigd worden bij dit gesprek: de persoon die de uiteindelijke beslissing zal nemen over het dier en eventuele familieleden of nodige ondersteuning. Het gesprek zelf wordt het best niet over de telefoon gevoerd maar tijdens een consultatie. Voor een slechtnieuwsgesprek moet voldoende tijd worden uitgetrokken en moeten onderbrekingen vermeden worden (bijvoorbeeld GSM afzetten). Een telefonisch gesprek heeft als nadelen dat dit medium zeer beperkt is om een emotioneel zwaarbeladen boodschap over te brengen, dat er onvoldoende emotionele opvang mogelijk is en dat de dierenarts geen zicht heeft op het juiste moment voor de communicatie. De klant is misschien net aan het autorijden, helemaal alleen thuis of op het werk. Anderzijds is het telefonisch uitnodigen van de klant voor het bespreken van de resultaten vaak ook al een duidelijk signaal dat het over slecht nieuws gaat. Het uitnodigen voor een gesprek gebeurt dus het best niet te lang op voorhand om onnodige langdurige stress bij de klant te vermijden. Sommige klanten zullen aandringen op meer informatie aan de telefoon en in bepaalde gevallen kan een slechtnieuwsgesprek ook aan de telefoon gevoerd worden.

Een ander aspect van de voorbereiding is het bepalen van een juist tijdstip. Het brengen van slecht nieuws wordt het beste nooit uitgesteld, ook niet op vraag van de klant of indien het niet het geschikte moment lijkt, bijvoorbeeld bij een landbouwer die net op dat moment ook andere zorgen heeft. Het uitstellen van slecht nieuws kan ervoor zorgen dat de klant het nieuws ondertussen van iemand anders verneemt of het op een andere manier te weten komt, wat uiteraard

nefast is voor de vertrouwensband met de dierenarts. Daarnaast zal de klant het slechte nieuws vaak toch al afleiden uit de non-verbale communicatie en het gedrag van de dierenarts (bijvoorbeeld het doorverwijzen van de patiënt). Ook bij een vermoeden van slecht nieuws is het dus beter dit toch uit te spreken; de klant merkt het anders toch op en de fantasie van de klant kan soms erger zijn dan de werkelijkheid. De boodschap “dat het iets ernstigs zou kunnen zijn” zal dan ook vaak geen verrassing zijn maar eerder een bevestiging van het gevoel van de klant. Uit de humane geneeskunde blijkt dat patiënten eerlijkheid van de arts sterk appreciëren (Arora, 2003).

Onverwacht slecht nieuws, en zeker onverwachte euthanasie of sterfte, is uiteraard het moeilijkste nieuws om te brengen. De klant heeft zich dan niet kunnen voorbereiden op het slechte nieuws, waardoor ontkenning en woede vaak voorkomende reacties zijn. Indien mogelijk worden de klanten het best toch voorbereid op het slechte nieuws. Dit kan bijvoorbeeld door hen al op te (laten) bellen op het moment dat gestart wordt met de reanimatie van een gehospitaliseerd dier dat plots erg ziek geworden is. Dit laat de klant toe om de ernst van de situatie te vatten en zich al voor te bereiden op het feit dat het dier kan sterven. Zelfs indien slechts tien minuten later gebeld wordt met het nieuws dat het dier overleden is, zal dit veel minder hard aankomen dan hetzelfde nieuws zonder enige verwittiging.

Een laatste onderdeel van de voorbereiding is het inhoudelijke aspect. Voor de consultatie moet alle nodige informatie over het dier gekend en beschikbaar zijn, bijvoorbeeld naam van het dier en de klant, signalement van het dier en alle onderzoeksresultaten. Daarnaast moet alle nodige informatie over de opties voor behandeling voorhanden zijn, zoals kostprijs, neveneffecten en gemiddelde overlevingsduur. Er kan ook al nagedacht worden over de te verwachten reacties en emoties van de klant en mogelijkheden om daar op te reageren. De ruimte waarin de consultatie zal plaatsvinden moet voorzien zijn van voldoende rust en privacy, zonder stoorzenders of onderbrekingen. Idealiter gaan zowel de dierenarts als de klant zitten voor het gesprek, onder een hoek ten opzichte van elkaar en zonder grote ‘barrières’ tussen beiden in, zoals een tafel of bureau (McMurray en Boysen, 2017). Ook papieren zakdoekjes of een glas water kunnen al voorzien worden.

### Eigenaarsperspectief bevragen

Tijdens een slechtnieuwsgesprek is het van belang om te weten welke hoeveelheid en type informatie de klant nodig heeft, aangezien niet elke klant dezelfde voorkennis heeft of alle informatie wil kennen (Bateman, 2007). Met een open vraag bij het begin van het gesprek wordt duidelijk welke informatie de klant al kent en wat zijn/haar verwachtingen en bezorgdheden zijn. De juiste woordkeuze is hierbij uiteraard van

belang. Het is ook mogelijk om te beginnen met een korte samenvatting en vervolgens te vragen naar de huidige toestand van het dier. Dit kan echter problemen geven als de klant juist vindt dat het veel beter gaat met het dier. De overgang naar het slechte nieuws wordt dan heel abrupt. Er moeten dus voldoende signalen zijn dat er slecht nieuws zal volgen. Dit kan bijvoorbeeld al door de klant te vragen om te gaan zitten, of door rechtstreeks te vermelden “Ik vrees dat de resultaten van het bloedonderzoek niet zijn waar we op gehoopt hadden.” of “Het spijt mij, ik heb slecht nieuws voor u.”

In het SPIKES-model wordt vervolgens expliciet gevraagd of verdere informatie mag gegeven worden, bijvoorbeeld “Is het oké als ik verder ga en de laatste resultaten bespreek?” (Baile et al., 2000). Tot slot kan op dat moment of eventueel in een later stadium van het gesprek ook nagevraagd worden of de klant graag alle mogelijke informatie over de ziekte en prognose wil. Uit onderzoek blijkt dat artsen vaak onderschatten hoeveel hun patiënten willen weten (Epstein et al., 2004). De meeste mensen kennen graag alle opties en willen graag mee beslissen. Een minderheid van de patiënten verkiest echter om niet alle informatie te kennen en laat de beslissingen bij voorkeur volledig over aan de arts (Levinson et al., 2005). Uiteraard moet de belangrijkste informatie sowieso meegedeeld worden.

Het bevragen van het eigenaarsperspectief kan soms overgeslagen worden, bijvoorbeeld indien de klant op de hoogte moet gebracht worden van de dood van het dier. In dit geval kan deze stap gebruikt worden na het meedelen van het slechte nieuws, bijvoorbeeld het bevragen van de keuze van de klant met betrekking tot het stoffelijk overschot van het dier.

### Slecht nieuws meedelen

Het slechte nieuws wordt het beste voorafgegaan door een ‘warning shot’, een signaal aan de klant dat er slecht nieuws aankomt. Voor een groot deel is dit non-verbaal door gezichtsuitdrukking, houding, intonatie of door te gaan zitten voor het gesprek. Het kan ook verbaal, bijvoorbeeld “Ik vrees dat ik slecht nieuws heb” of “Ik vind het jammer maar ik heb geen goed nieuws.”.

Vervolgens wordt het slechte nieuws direct, kort en correct meegedeeld, met gebruik van oogcontact en een warme en meelevende toon. Hierbij wordt het beste de naam van het dier gebruikt. Het is van belang om de boodschap zo eerlijk en open mogelijk te brengen, waarbij vage of dubbelzinnige bewoordingen, verkleinwoorden, verbloemen of minimaliseren van de situatie vermeden worden. Bij een oncologisch probleem moet bijvoorbeeld minstens eenmaal expliciet het woord ‘kanker’ of ‘tumor’ vermeld worden, en bijvoorbeeld niet “bolletjes in de longen”. Vakjargon wordt beperkt en uitgelegd waar het toch nodig is. De boodschap wordt het beste kort gehouden, bij

voorkeur in ‘chunks’ van slechts één à drie zinnen per keer gevolgd door een stilte of vraag of de klant het begrijpt. Regelmatig pauzeren laat ruimte voor de reactie van de klant en geeft de klant tijd om het nieuws te laten doordringen en bezinken.

### Emotionele reacties

Een slechtnieuwsboodschap zal meestal een scala van emoties oproepen. Zeker klanten met een hechte band met hun dier kunnen voor een buitenstaander irrationele reacties vertonen. De band tussen mens en gezelschapsdier (“human – animal bond”) wordt door de American Veterinary Medical Association gedefinieerd als “de relatie tussen mens en dier die voordelig en heilzaam is voor de gezondheid en het welzijn van zowel mens als dier” (Knesl et al., 2016). Deze band bestaat uit emotionele, psychologische en fysieke interacties tussen dier en mens. Het erkennen van deze band en de emoties die hieruit volgen zijn dan ook van belang in de dierenarts-klantcommunicatie.

Rouw is de reactie van mensen op een verlies. Primair verlies wordt hierbij gedefinieerd als het sterven van een dier, met rouw omwille van gemis van het dier zelf. Daarnaast zijn er ook andere vormen van verlies die frequent voorkomen in een diergeneeskundige context. Secundair verlies bestaat uit het verlies van contact met het dier en sociaal contact door het dier, bijvoorbeeld gaan wandelen met de hond of contact met dierenarts of hondentrimmer. Verder kan een verlieservaring ook gepaard gaan met blijvende vragen, waarbij de klant onzeker achterblijft, bijvoorbeeld bij een weggelopen dier, diefstal of een onbekende doodsoorzaak. Tot slot kan ook symbolisch verlies optreden, waarbij het dier een symbolische waarde heeft of gelinkt is met eerdere verlieservaringen bij de klant, bijvoorbeeld dier van overleden echtgenoot of dier gelinkt met een bepaalde levensfase die nu definitief afgesloten wordt. Een aantal factoren maken de klant gevoeliger voor verlies, bijvoorbeeld alleen wonen, andere gelijktijdige verlieservaringen, chronische ziekte of depressie bij de klant of traumatisch verlies van het dier zoals bij een ongeluk. Deze factoren zijn vaak niet gekend door de dierenarts en kunnen verklaren waarom sommige klanten veel emotioneler op verlies reageren dan andere.

Bij het rouwen om een verlieservaring worden traditioneel vaak de vijf verschillende fasen beschreven die gedefinieerd werden door Kübler-Ross: weerstand en ontkenning, protest en woede, onderhandelen en vechten, depressie en machteloosheid en tot slot aanvaarding. De duur en de volgorde van de verschillende fasen kunnen echter sterk individueel verschillen (Wortman en Silver, 1989). Het verlies van een dier kan daarnaast nog een heel scala aan andere emoties teweegbrengen, waaronder ook gevoelens van verlatenheid, verwarring, angst, schuldgevoel, opluchting, etc. Als dierenarts is het mogelijk om klanten te helpen omgaan met rouw door hen deze gevoelens te laten

**Tabel 2. Vijf fasen van rouw volgens Kübler-Ross geïllustreerd met een voorbeeld uit de diergeneeskunde: een kat werd gediagnosticeerd met chronisch nierfalen in IRIS (International Renal Interest Society) stadium IV.**

Weerstand Ontkenning	“Het kan niet dat mijn kat nierfalen heeft, gisteren was ze nog gewoon aan het eten.”
Protest Woede	“Als u een goede dierenarts zou zijn, dan zou u vinden wat er wel aan de hand is in plaats van zo snel iets te zeggen!”
Onderhandelen Vechten	“Kunnen we niet behandelen met een speciaal supplement? Ik vond op het internet iets dat de nierfunctie verbetert.”
Depressie Machteloosheid	“Ik ga haar zo missen, ik ga nooit een andere kat nemen.”
Aanvaarding (meestal pas na langere tijd)	“Wat kunnen we nu doen om haar leven zo goed mogelijk te houden voor de tijd die ze nog heeft?”

uiten en hierop empathisch te reageren (Adams et al., 2000). Indien rouwgevoelens vrijuit kunnen uitgedrukt worden duurt de herstelperiode na een verlies minder lang (Shaw en Lagoni, 2007) (Tabel 2).

### Empathisch reageren

Reageren op emoties na slecht nieuws kan door empathische communicatie, actief luisteren en open vragen, met aandacht voor non-verbale communicatie. Het erkennen en accepteren van alle emoties is een essentieel onderdeel van empathische communicatie (Adams en Kurtz, 2017; McMurray en Boysen, 2017). Empathisch reageren gebeurt voor een groot deel non-verbaal, door een pauze of stilte te laten. Het erkennen en accepteren van emoties kan ook expliciet verbaal door de band tussen de klant en het dier te benadrukken en de emoties te normaliseren en legitimeren, bijvoorbeeld “Ik weet dat Toby heel veel betekent voor u, het is normaal dat dit nieuws erg hard aankomt.” Een empathische reactie kan ook bestaan uit het benoemen van de emoties en dit te linken aan de oorzaak ervan, bijvoorbeeld “Ik zie dat u het lastig hebt met het nieuws over Toby’s kanker.”, “Ik zie dat u dit nieuws niet verwachtte...”, “Hoe is het voor u dit nieuws nu te horen...?” Een aanraking kan ook onderdeel zijn van een empathische reactie, al zal dit sterk afhangen van de persoonlijke voorkeur en band tussen dierenarts en klant.

Actief luisteren geeft aan dat de dierenarts aandacht heeft voor de emoties en zorgen van de klant. Non-verbaal kan dit door oogcontact, een open houding en non-verbale signalen van aandacht, zoals knikken of neutrale aanmoedigingen, bijvoorbeeld “hmm-hmm”. Verbaal kan dit door het checken van de eigen interpretatie van wat de klant wil zeggen, bijvoorbeeld door parafraseren, herhalen of open vragen. Door het inpikken op cues of hints van de klant kan meer te weten gekomen worden over de verwachtingen, emoties en bezorgdheden van de klant. Dit geeft de klant bijvoorbeeld de kans om uit te leggen waar hij of zij het meeste zorgen over heeft. In sommige

gevallen zijn de emoties bij de klant na slecht nieuws niet per se door het slechte nieuws zelf veroorzaakt, maar door andere zaken die op dat moment naar boven komen. Door het benoemen van de emoties krijgt de klant de kans om dit te verduidelijken, of om aan te geven dat hij of zij klaar is om verder te gaan met de consultatie.

Een gebrek aan empathie is een vaak voorkomende oorzaak van klachten over dierenartsen (Shaw et al., 2004a), terwijl empathisch reageren geassocieerd is met een hogere tevredenheid bij zowel klant als dierenarts (McArthur en Fitzgerald, 2013; Shaw et al., 2012). Anderzijds worden slechts in een minderheid van de kleinehuisdierenconsultaties empathische uitspraken gedaan (McArthur en Fitzgerald, 2013; Shaw et al., 2004b). Bij het brengen van slecht nieuws zal een dierenarts zelf vaak een aantal defensiemechanismen gebruiken, een zelfbeschermingsreflex voor de confrontatie met emoties. Deze defensiemechanismen bestaan onder andere uit vroegtijdig geruststellen van de klant, humor, afleiding door het onderwerp te veranderen, bagatelliseren van het slechte nieuws of de emoties of enkel aandacht hebben voor de fysieke/biomedische aspecten. Empathisch reageren is echter een veel effectievere manier om met de emoties van de klant om te gaan.

Soms kan de klant in dit stadium lastige vragen stellen. Een typisch voorbeeld hierbij is “Hoe lang heeft mijn dier nog?” Het meedelen van een exacte prognose is hier gevaarlijk, aangezien dit meestal zeer moeilijk in te schatten is. In veel gevallen is deze vraag ook geen vraag naar concrete cijfers, maar eerder het verwoorden van de emoties die gepaard gaan met het slechte nieuws of een vraag naar “Wat is er te verwachten?” Uitspraken hierover gaan dan ook het beste gepaard met de hoop op ‘zo lang mogelijk zo goed mogelijk’.

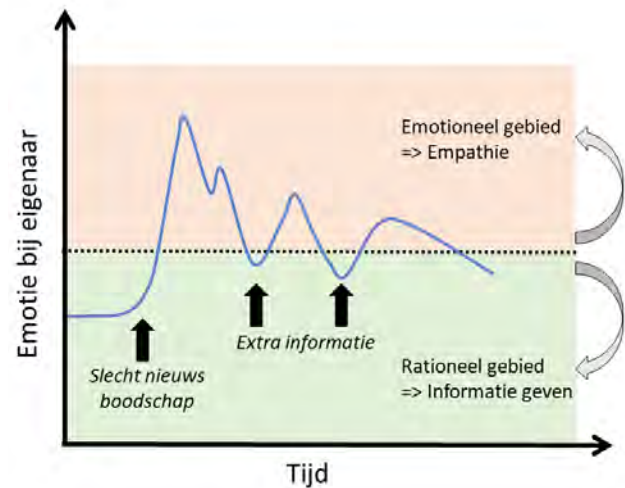
### Plannen

Het geven van informatie heeft geen zin op het moment dat de klant nog erg emotioneel is en dus niet

open staat voor nieuwe informatie. Door empathische reacties zakken de emoties zodat de klant terug in het rationele gebied komt waarin informatie kan gegeven worden (Figuur 2). Deze nieuwe informatie kan echter op zijn beurt ook nieuwe emoties oproepen, waarop dan opnieuw empathisch gereageerd moet worden. De klant zal meestal zelf aangeven dat hij/zij klaar is voor nieuwe informatie door een vraag te stellen of oogcontact te maken. Indien mogelijk worden beslissingen niet overhaast genomen en krijgt de klant wat tijd om de verschillende opties te overdenken en eventueel op een vervolgafspraak te bespreken. In spoedgevallen moet uiteraard snel een beslissing genomen worden. Hierbij moet duidelijk aangegeven worden hoeveel tijd de klant hiervoor heeft: is een onmiddellijke beslissing nodig, kan de klant nog overleggen met gezinsleden of kan het dier mogelijk enkele uren gestabiliseerd worden?

Bij het geven van informatie na slecht nieuws zijn dezelfde vaardigheden nodig als bij een andere consultatie (Adams en Kurtz, 2017). Deze vaardigheden zijn nu echter nog belangrijker aangezien de klant in een emotionele toestand meestal niet klaar is voor een grote hoeveelheid informatie. Een eerste stap is het vertrekken vanuit het eigenaarsperspectief, bijvoorbeeld: wat betekent levenskwaliteit van het dier voor de klant? Een tweede techniek is de zogenaamde 'chunk and check'-strategie, waarbij een korte uitleg afgewisseld wordt met regelmatige pauzes en vragen om te controleren of de klant alles begrijpt. Uiteraard wordt de hoeveelheid vaktaal beperkt of wordt deze waar nodig verder uitgelegd. Een derde techniek is het structureren van de informatie. Hierbij wordt eerst aangekondigd welke informatie zal gegeven worden, vervolgens volgt de informatie zelf opgedeeld in overzichtelijke stappen, en tot slot wordt samengevat welke informatie gegeven werd. Een vierde techniek is het markeren van de belangrijkste delen van de uitleg door deze verbaal en non-verbaal te benadrukken en te herhalen. Tot slot kunnen ook hulpmiddelen gebruikt worden, zoals een geschreven samenvatting of een folder met informatie. Het gesprek afsluiten gebeurt door nogmaals samen te vatten welke informatie gegeven is en welke beslissingen genomen zijn.

Zeker na het brengen van slecht nieuws is het uitermate belangrijk om naast empathie ook voldoende ondersteuning aan te bieden (Bateman, 2007). Praktisch kan dit bijvoorbeeld bestaan uit een aanbod om contact op te nemen met familieleden om het slechte nieuws te brengen, het ter beschikking staan van de klant bij vragen of het inplannen van een vervolgafspraak of tijdstip voor een telefonisch gesprek. Afhankelijk van de emoties bij de klant kan het nodig zijn om te controleren of hij/zij in staat is om met de auto naar huis te rijden of hiervoor beter hulp vraagt aan familieleden. De klant kan eventueel ook doorverwezen worden naar (online)-steungroepen of zelfs rouwbegeleiding (Adams et al., 2000).



**Figuur 2.** Emotionele reacties na het brengen van slecht nieuws en aanpak van deze reacties. Na het brengen van slecht nieuws gaat de klant vaak over in een emotionele toestand waarin hij/zij niet open staat voor meer informatie en verdere planning. Empathisch reageren kan ervoor zorgen dat de emoties beheersbaar worden en de klant terug in het rationele gebied terecht komt, waarbij informatie kan gegeven worden. Deze informatie kan echter ook nieuwe emoties uitlokken. (Uit: Deveugele en van Weel-Baumgarten, 2014).

## CONCLUSIE

Slecht nieuws komt frequent voor in de diergeneeskundige praktijk. De verschillende modellen voor het slechtnieuwsgesprek uit de humane geneeskunde kunnen ook toegepast worden binnen de diergeneeskunde. Een goede aanpak van het slechtnieuwsgesprek kan bij zowel dierenarts als klant de stress verminderen en tevredenheid verhogen. Bovendien laat het toe om de nodige informatie correct over te brengen met aandacht voor eventuele emotionele reacties.

## REFERENTIES

- Adams, C., Kurtz, S. (2017). Skills for Communicating in Veterinary Medicine. Otmoor Publishing Ltd., Oxford.
- Adams, C.L., Bonnett, B.N., Meek, A.H. (2000). Predictors of owner response to companion animal death in 177 clients from 14 practices in Ontario. *Journal of the American Veterinary Medical Association* 217, 1303-1309.
- Arora, N.K. (2003). Interacting with cancer patients: the significance of physicians' communication behavior. *Social Science & Medicine* 57, 791-806.
- Baile, W.F., Buckman, R., Lenzi, R., Glober, G., Beale, E.A., Kudelka, A.P. (2000). SPIKES-A six-step protocol for delivering bad news: application to the patient with cancer. *Oncologist* 5, 302-311.
- Bateman, S.W. (2007). Communication in the veterinary emergency setting. *Veterinary Clinics of North America Small Animal Practice* 37, 109-121.

- Buckman, R. (1984). Breaking bad news: why is it still so difficult? *British Medical Journal* 288, 1597-1599.
- Buckman, R. (1992). *How to Break Bad News: A Guide for Health Care Professionals*. University of Toronto Press, Scholarly Publishing Division, Toronto.
- De Lepeleire, J., Keirse, M. (2011). Aan weerszijde van de stethoscoop. Over kwaliteit van zorg en communicatie. Acco, Leuven.
- Deveugele, M., van Weel-Baumgarten, E. (2014). Slecht-nieuwsboodschappen. *Leerboek voor Huisartsgeneeskunde*. De Tijdstroom uitgeverij, Utrecht, p. 117-126.
- Epstein, R.M., Alper, B.S., Quill, T.E. (2004). Communicating evidence for participatory decision making. *Journal of the American Medical Association* 291, 2359-2366.
- Fallowfield, L., Jenkins, V. (2004). Communicating sad, bad, and difficult news in medicine. *Lancet* 363, 312-319.
- Frankel, R.M. (2006). Pets, vets, and frets: What relationship-centered care research has to offer veterinary medicine. *Journal of Veterinary Medical Education* 33, 20-27.
- Hewson, C. (2015). Grief for pets. Part 3: Supporting clients. *Veterinary Nursing Journal* 30, 26-30.
- Knesl, O., Hart, B.L., Fine, A.H., Cooper, L. (2016). Opportunities for incorporating the human-animal bond in companion animal practice. *Journal of the American Veterinary Medical Association* 249, 42-44.
- Levinson, W., Kao, A., Kuby, A., Thisted, R.A. (2005). Not all patients want to participate in decision making - A national study of public preferences. *Journal of General Internal Medicine* 20, 531-535.
- McArthur, M.L., Fitzgerald, J.R. (2013). Companion animal veterinarians' use of clinical communication skills. *Australian Veterinary Journal* 91, 374-380.
- McMurray, J., Boysen, S. (2017). Communicating empathy in veterinary practice. *Veterinary Ireland Journal* 7, 199-205.
- Nickels, B.M., Feeley, T.H. (2018). Breaking bad news in veterinary medicine. *Health Communication* 33, 1105-1113.
- Ptacek, J.T., Leonard, K., McKee, T.L. (2004). "I've got some bad news ...": Veterinarians' recollections of communicating bad news to clients. *Journal of Applied Social Psychology* 34, 366-390.
- Rabow, M.W., McPhee, S.J. (1999). Beyond breaking bad news: how to help patients who suffer. *Western Journal of Medicine* 171, 260-263.
- Roberts, C.S., Cox, C.E., Reintgen, D.S., Baile, W.F., Gilbertini, M. (1994). Influence of physician communication on newly-diagnosed breast patients' psychological adjustment and decision-making. *Cancer* 74, 336-341.
- Rosenbaum, M.E., Ferguson, K.J., Lobas, J.G. (2004). Teaching medical students and residents skills for delivering bad news: A review of strategies. *Academic Medicine* 79, 107-117.
- Shaw, J.R., Adams, C.L., Bonnett, B.N. (2004a). What can veterinarians learn from studies of physician-patient communication about veterinarian-client-patient communication? *Journal of the American Veterinary Medical Association* 224, 676-684.
- Shaw, J.R., Adams, C.L., Bonnett, B.N., Larson, S., Roter, D.L. (2004b). Use of the roter interaction analysis system to analyze veterinarian-client-patient communication in companion animal practice. *Journal of the American Veterinary Medical Association* 225, 222-229.
- Shaw, J.R., Adams, C.L., Bonnett, B.N., Larson, S., Roter, D.L. (2012). Veterinarian satisfaction with companion animal visits. *Journal of the American Veterinary Medical Association* 240, 832-841.
- Shaw, J.R., Lagoni, L. (2007). End-of-life communication in veterinary medicine: delivering bad news and euthanasia decision making. *Veterinary Clinics of North America Small Animal Practice* 37, 95-108.
- Vala, H., Esteves, F., Mega, A., Santos, C., Cruz, R., Nóbrega, C., Mesquita, J.R. (2016). Adaptation of the ABCDE model from human medicine to communicate bad news to the owner of the oncologic patient in Veterinary Medicine. *Millennium* 2, 27-35.
- Vandekieft, G.K. (2001). Breaking bad news. *American Family Physician* 64, 1975-1978.
- Villagran, M., Goldsmith, J., Wittenberg-Lyles, E., Baldwin, P. (2010). Creating COMFORT: A communication-based model for breaking bad news. *Communication Education* 59, 220-234.
- Williams, S., Mills, J.N. (2000). Understanding and responding to grief in companion animal practice. *Australian Veterinary Practitioner* 30, 55-62.
- Wittenberg, E., Reb, A., Kanter, E. (2018). Communicating with patients and families around difficult topics in cancer care using the COMFORT communication curriculum. *Seminars in Oncology Nursing* 34, 264-273.
- Wortman, C.B., Silver, R.C. (1989). The myths of coping with loss. *Journal of Consulting and Clinical Psychology* 57, 349-357.

## Korte historiek van het aandeel van de diergeneeskunde in het experimenteel onderzoek in de humane geneeskunde

*A short description of veterinary contributions to experimental research in human medicine*

<sup>1</sup>J. Bouckaert, <sup>2</sup>L. Devriese

<sup>1</sup>Museum voor de Geschiedenis van de Geneeskunde  
Onderbergen 1, B-9000 Gent, Belgium

<sup>2</sup>UGent Collectie Diergeneeskundig Verleden, Salisburylaan 133, B-9820 Merelbeke, Belgium

### SAMENVATTING

Een korte beschrijving wordt gegeven van het leven en werk van dierenartsen die een rol hebben gespeeld in de ontwikkeling van de humane geneeskunde. Toeval of niet, alle hier aangehaalde figuren droegen in de eerste plaats bij tot de kennis van infectieuze ziekten. Als microbiologen kunnen hier vernoemd worden: Edmond Nocard, wiens naam werd gegeven aan het door hem beschreven bacteriegeslacht *Nocardia* en de gelijknamige ziekte, Victor Babès en Arnold Theiler die zich verdienstelijk hebben gemaakt in de parasitologie. Daarvan getuigen de geslachten *Babesia* en *Theileria*. De welbekende *Salmonella* en salmonellose ontleen hun naam aan de Amerikaanse dierenarts Daniël Salmon. Karl F. Meyer gaf de eerste beschrijving van wat nu *Mycoplasma* is en leverde baanbrekend werk in de studie naar miltvuur en een reeks andere ziekte-agentia. Niet minder belangrijk was zijn aandeel in de introductie van de begrippen kiemreservoir en latente infectie.

Naast de ontdekkingen in verband met infectieuze ziekten is er het aandeel van dierenartsen in de kennis van immuniteit. Auguste Chauveau vormde met zijn 'retentietheorie' de basis van de kennis van weerstand tegen bacteriën en virussen. De ontwikkeling door Gaston Ramon van anatoxines, geneutraliseerde toxines die immuniteit geven tegen onder meer tetanos en difterie, vormde een mijlpaal in de dagelijks toegepaste geneeskunde. Als chronologisch laatste in de rij moet Peter Doherty vermeld worden. Hij is de enige dierenarts die de Nobelprijs geneeskunde kreeg; dit voor zijn aandeel in de ontdekkingen omtrent cellulaire immuniteit.


### ABSTRACT

A short description is given of the life and work of scientists active in veterinary research, who contributed substantially to the knowledge of human disease and health. Microbiology and immunology were their main fields of interest. Important microbiologists include Edmond Nocard, Karl F. Meyer, Daniel Salmon, Victor Babès and Arnold Theiler. Still others were mainly active as immunologists. Gaston Ramon's works on bacterial toxins resulted in effective vaccines against tetanos as well as diphtheritis, until then an important cause of child mortality. Early findings of Auguste Chauveau established a basis for understanding immunity to microbial diseases. Nobel prize-winning Peter C. Doherty helped to elucidate the complex mechanisms of cellular immunity.

### INLEIDING

Tot aan Vesalius' tijd (16<sup>de</sup> eeuw) werden anatomische bevindingen van onderzoek bij dieren gewoon op de mens overgebracht. Lijkschouwingen bij mensen waren immers door wereldlijke en kerkelijke

overheden verboden. De Egyptenaren hadden een beperkte kennis van het menselijk lichaam dank zij het balsemen van lijken. In de Grieks-Alexandrijnse School had men een zeker inzicht verworven door invivodissectie bij gevangenen en ter dood veroordeelden. Deze bevindingen zijn echter grotendeels verlo-



**Figuur 1. Edmond Nocard**

ren gegaan na de brand van de befaamde bibliotheek in het jaar 389. De School heeft wel een grote invloed gehad op de ontwikkeling van de Grieks-Latijnse geneeskunde. Zo bleef de anatomie van de mens echter gedurende lange tijd uitsluitend gebaseerd op de beschrijving door Galenus, die vermoedelijk enkel dieren had ontleed. De stichting van scholen op universitair niveau voor de opleiding van dierenartsen eind 18de- begin 19de eeuw betekende een grote vooruitgang in de studie van de opbouw en de werking van verschillende organen en orgaanstelsels. Datzelfde geldt voor de ontdekking van de rol van meerdere micro-organismen in ziekten bij de mens, evenals de studie van het ontstaan van immuniteit en het beschermen tegen infectie door vaccinatie.

De verdiensten van enkele belangrijke dierenartsen die hieraan meewerkten, worden hieronder min of meer chronologisch bondig beschreven. Misschien niet toevallig waren de meesten van hen werkzaam op het terrein van de immunologie en de microbiologie, vooral in verband met bacteriën en parasieten die zowel dieren als mensen infecteren.


## PERSOONLIJKHEDEN

Edmond Isidore Nocard, geboren in 1850, studeerde in Alfort (Chauveau et al., 1906) (Figuur 1). Hij werd er instructeur en later directeur. Zijn interesse voor besmettelijke ziekten bij dieren leidde tot samenwerking met Louis Pasteur. Op die manier kon hij meerdere oorzakelijke kiemen identificeren, zoals *Chlamidia psittaci* die verantwoordelijk is voor psittacose of papegaaienziekte, of meer algemeen orni-


those genoemd (letterlijk: vogelziekte).

(Jean Baptiste) Auguste Chauveau, geboren in 1850, studeerde eerst in Alfort, later behaalde hij zijn graduaat in Lyon (Magne, 1917) (Figuur 2). Hij was een veelzijdig man als dierenarts, anatoom, fysioloog en microbioloog. In 1875 werd hij directeur van de veterinaire school aldaar en nadien inspecteur-generaal van de Franse veterinaire instituten. Hij bekleedde de leerstoel van toegepaste anatomie in Lyon en werd directeur van het Natuurhistorisch Museum aldaar. Dit resulteerde in zijn werk 'Traité d'anatomie comparée des animaux domestiques', een basiswerk dat herhaaldelijk heruitgegeven en vertaald werd. Het bevat prachtige anatomische afbeeldingen van dieren, meestal paarden. Zijn 'retentietheorie' hield in dat kiemen in het lichaam stoffen achterlaten en zo een zekere immuniteit teweegbrengen. Aldus werd hij samen met zijn medewerker Toussaint de theoretische voorloper van de vaccinatiepraktijk, nog vóór Pasteur. In de geschiedenis van de geneeskunde werd dit echter ten onrechte vergeten. Zijn fysiologische studies over de relatie van warmte en energie met de spierwerking en zijn retentietheorie waren baanbrekend.

Daniël Elmer Salmon (1850-1914) was een van de eerste gediplomeerde dierenartsen in de Verenigde Staten (Dunlop en Williams, 1996; Roncalli, 1998) (Figuur 3). Na zijn studies aan de Cornell University verbleef hij eveneens een tijdje in Alfort bij Parijs. Terug in de VSA vestigde hij zich eerst als dierenarts,



**Figuur 2. Auguste Chauveau**



**Figuur 3. Daniël Salmon**

maar richtte voor het Ministerie van Landbouw het Departement Veeziekten in, waar hij gans zijn leven aan wijdde. Onder zijn impuls kon de zeer besmettelijke boviene pleuropneumonie worden uitgeroeid. Vleesinspectie en controle van in- en uitgevoerde dieren werden eveneens door hem ingevoerd. In 1885 ontdekte een assistent een nieuw genus micro-organismen, waaraan ter zijner ere de naam *Salmonella* werd gegeven. Sindsdien zijn er een tweeduizendtal serotypes van bekend. Van 1906 tot 1911 verbleef hij aan de Universiteit van Montevideo om er het Veterinaire Departement op te richten.

Victor Babès (1854-1926) was een Roemeense arts die zijn belangrijkste werk verrichte na zijn benoeming in 1886 tot professor in de pathologie en bacteriologie aan de diergeneeskundige faculteit van Boekarest (Curca, 2004) (Figuur 4). Dit liet hem toe het onderzoek te leiden naar de oorzaak van hemoglobinurie, een belangrijke ziekte bij runderen in de Donauvlakte. Dit resulteerde in de beschrijving van een endoglobulaire protozoa die Babès de naam *Haematococcus bovis* gaf. Dit werd later naar hem *Babesia bovis* genoemd. De ziekte zelf kreeg namen mee als “Texas cattle fever”, “redwater”, piroplasmose en tenslotte ook babesiose. Bij schapen en geiten ontdekte Babès een verwant micro-organisme dat eveneens naar de ontdekker genoemd werd: *Babesiella* (nu *Babesia*) *ovis*. Transmissie gebeurt door teken. Deze

agentia zijn verwant met de verwekker van malaria. Ze werden samen als *Trypanosoma* ondergebracht in het phylum *Apicomplexa*.


Dierenarts Gaston Ramon (1886-1963) was vooral bedrijvig in het Pasteur Instituut, waar zijn inbreng belangrijk was voor de ontwikkeling van het difterievaccin (Figuur 5). Hij bestudeerde eerst bij paarden het ontstaan van de immuniteit door de vorming van anatoxines: onschadelijk gemaakte immuniserende toxines, die bij mens en dier zouden toegepast worden. Zijn belangrijkste vondst betrof het neutraliseren van toxines met formol, zodat ze geen ziekte meer veroorzaakten, maar wel immuniteit opwekten. Een tweede initiatief van hem leidde tot het combineren van anatoxines, zoals die van difterie en tetanos. Samen met het kinkhoestvaccin (kinkhoest verwekt door *Bordetella pertussis*) werd deze entstofcombinatie bekend als ‘DiTePer’, lange tijd bij kinderen toegepast. Tot op het moment dat het vaccin van Ramon beschikbaar werd, was difterie (kroep) een van de belangrijkste oorzaken van kindersterfte. Als opvolger van Albert Calmette -die samen met Guérin het BCG-vaccin ontwikkeld had- was deze dierenarts jarenlang directeur van het Parijse Pasteur Instituut. Na de oorlog nam hij onder druk ontslag uit de directie van Pasteur, omdat hij contacten had gehad met Duitse wetenschappers. Toch kreeg hij later erkenning als directeur van het Franse Institut National d’Hygiène en van het Office international des Epizooties (vee-epidemieën) te Parijs. Hij werd meerdere malen genomineerd voor de Nobelprijs, maar kreeg hem nooit (Butler 2016).

Arnold Theiler (1867-1936) was een Zwitser die



**Figuur 4. Victor Babès**






**Figuur 5. Gaston Ramon**

in Zürich het dierenartsdiploma haalde, maar die vooral in Onderstepoort (Zuid-Afrika) werkzaam was (Bigalke, 2004) (Figuur 6). Bij zijn talrijke en gevarieerde onderzoeken naar oorzaken en behandeling van infectieuze veeziekten, was hij vooral geïnteresseerd in de rol van protozoa. In 1910 beschreef hij *Anaplasma marginale* en toonde hij aan dat “East Coast fever” bij runderen overgebracht werd door teken. De verwekker werd *Theileria parva* genoemd en de ziekte theileriose. Paardenpiroplasmose wordt eveneens overgebracht door teken en kan veroorzaakt worden zowel door *Theileria equi* als door *Babesia cabali* (cf. Victor Babès). Bij artsen is het amper geweten dat theileriose ook in onze streken ooit een gevreesde aandoening bij mensen was: polderkoorts. De ziekte verloor haar bedreigend karakter door ingrijpende droogleggingswerken, met name door het graven van de Leopoldvaart, alias de ‘Blinker’, in het noorden van Oost- en West-Vlaanderen. Dit gebeurde al in 1843-1854, nog vóór de eigen aard van de infectie bekend was: men had het over malaria. Het onderscheid is niet onbelangrijk: ook bij mensen wordt *Theileria* door teken overgedragen, dit in tegenstelling tot malaria die -zoals welbekend- muggen behorend tot het geslacht *Anopheles* als vector heeft.

Karl Friedrich Meyer (1884-1974) was net als Theiler een Zwitserse dierenarts die in Zuid-Afrika aan een uiterst vruchtbare onderzoekscarrière begon (Steele, 1974; Sabin, 1980; Honigsbaum, 2016) (Figuur 7). Daar ontdekte en beschreef hij bij runderen lijdend aan pleuropneumonie, een tot dan toe onbe-

kend type bacteriën die hij P.P.L.O. (“pleuro-pneumonia-like organisms”) noemde. Later werden ze bekend als mycoplasmen. Al spoedig verhuisde Meyer naar de VSA, waar hij baanbrekende ontdekkingen deed bij ziekten verwekt door sterk verschillende micro-organismen: brucellose, botulisme, paardenencefalitis, “yellow fever”, pest, psittacose, leptospirose, coccidioïdomycose (“California Valley fever”) en vergiftiging door arthroconidia geassocieerd met mossels. K.F, zoals hij gemeenzaam bekend stond, had een belangrijk aandeel in de introductie en aanvaarding van de begrippen ‘latente infectie’ en ‘kiemreservoir’ in het dierenrijk. Niet helemaal onterecht werd deze duizendpoot wel eens de Pasteur van de twintigste eeuw genoemd.

Peter C. Doherty (1940- ) was de eerste en tot op heden enige dierenarts die de Nobelprijs voor Geneeskunde ontving, samen met Rolf Zinkernagel in 1995 (Figuur 8). Hij werd geboren in Brisbane uit een familie met Ierse roots en studeerde diergeneeskunde aan de Universiteit van Queensland. Zijn eerste post na zijn studies was Veterinary Officer aan het Departement Landbouw en Veeteelt. Alhoewel hij vroeg om labowerk te kunnen verrichten, werd hij de landelijke praktijk ingestuurd en moest hij honderden kilometers afleggen. Zijn taak bestond onder andere in het opsporen van infectieziekten en vooral van doodsoorzaken bij overleden dieren. Nadat hij trichomonose vaststelde in een gebied dat door de autoriteiten daarvan uitgeroeid verklaard was, werd hij prompt ver-



**Figuur 6. Arnold Theiler**



**Figuur 7. Karl F. Meyer**

plaatst naar het regionale Animal Research Institute. Daar kon hij wetenschappelijk onderzoek verrichten en zich specialiseren in de virologie, waarna hij een post aangeboden kreeg in Edinburgh (Schotland) om verder te werken. Hierbij stelde hij vast dat weinig bekend was over de immunologie bij virale infecties. Samen met de uitgeweken Zwitser Zinkernagel vormde hij vanaf 1973 een hecht team. Zo ontdekten ze de werkwijze van het cellulaire immuunstelsel om vreemde micro-organismen en eigen cellen van elkaar te onderscheiden. Dit bleek zeer nuttig bij het onderzoek naar bepaalde vormen van kanker en van auto-immuunziekten. Ook voor het vermijden van afstoting bij transplantaties bleek dit van belang. In de literatuurlijst hieronder is een link te vinden naar een korte, maar pittige autobiografie van Doherty zelf (2019).

## DISCUSSIE

Vermelden we tot slot nog het werk van anderen die niet echt een bijdrage leverden tot de kennis van humane aandoeningen, maar die in hun gebied ongewoon verdienstelijk waren: Henri Marie Bouley (1814- 1885) werd, dank zij zijn hechte samenwerking met Louis Pasteur, verkozen tot lid en later president van de Franse Academie voor Geneeskunde. Alex François Liautard (1835-1918) werd secretaris en later voorzitter van de door hem opgerichte US Ve-

terinary Medical Association. Hij wordt de vader van de diergeneeskunde in de VS genoemd. Ludwig Franz Heck (1860-1951) doceerde in de zoölogische systematiek, werd zoo-directeur en schreef uitgebreid over de medische zorg van dieren, werk waarvoor hij een honoraire graad van doctor in de Diergeneeskunde kreeg.

Het zou niemand mogen verwonderen dat alle hier besproken figuren mannen zijn. Vrouwen waren zelfs nog niet actief in het beroep, laat staan dat ze de mogelijkheid zouden gekregen hebben aan wetenschappelijk onderzoek te doen. Moeilijker te verklaren is het gegeven dat de bekend gebleven pioniers allen meestal in teamverband minstens gedeeltelijk werkzaam waren als microbiologen, of als pathologen en immunologen onderzoek deden naar infectieuze ziekten.

Tussen veterinaire en menselijke geneeskunde was en is nog steeds veel samenwerking. Experimenten op dieren waren en blijven nodig in het medisch onderzoek. Het Softenon-drama duwde ons een halve eeuw geleden met de neus op de feiten. Corneel Heymans zou trouwens nooit de Nobelprijs verworven hebben zonder zijn studies op honden. Het onderzoek gebeurde en gebeurt nog steeds met eencellige dieren, celculturen, insecten, zoals fruitvliegjes, verder muizen en ratten, konijnen, cavia's, honden, varkens en



**Figuur 8. Peter C. Doherty**

mensapen. Vooral tegen proeven met deze laatste zijn ernstige ethische bezwaren in te brengen. Dierlijke experimenten zullen nooit volledig kunnen vervangen worden door in-vitro- of proefbuisonderzoek of door computersimulatie. De voorgenomen proeven moeten goedgekeurd worden door ethische commissies en uiteraard is vivisectie niet meer toegelaten. Strengere regels voor het welzijn van die dieren moeten nageleefd worden.

De afbeeldingen werden overgenomen uit het tijdschrift *Historia Medicinae Veterinariae*, uit de publicaties van Lombard et al. (2007), van Mathijssen (1997) en Dunlop en Williams (1996) en uit wikimediacommons.

## REFERENTIES

- Bigalke, R.D. (2004). Theiler, Arnold. *Historia Medicinae Veterinariae* 29, 95-98.
- Blancou, J. (1960). Nocard, vétérinaire et pastorie de la première heure. *Cahiers de Médecine vétérinaire* 29 (3), 65-93.
- Butler, D. (2016). Close but no Nobel: the scientists who never won. *Nature – News*, 11 October.
- Chauveau, A., Leclainche, E., Roux, (1906). *Edmond Nocard*. Masson, Parijs, 1-85.
- Curca, D. (2004). Babès, Victor. *Historia Medicinae Veterinariae* 29, 95-98.
- Doherty, P. C. (2019). NobelPrize.org. Nobel Media AB 2019. Wed. 18 Sep 2019. <https://www.nobelprize.org/prizes/medicine/1996/doherty/biographical/>
- Dunlop, R.R., Williams, D.J. (1996). *Veterinary Medicine, an Illustrated History*. Mosby, Elsevier, Maryland Heights, MO, 556, 579-580.
- Honigsbaum, M. (2016). Tipping the balance: Karl Friedrich Meyer. Latent infections, and the birth of modern ideas in disease ecology. *Journal of the History of Biology* 49, 261-309.
- Lombard, M.F., Pastoret, P.P., Moulin, A.M. (2007). A brief history of vaccines and vaccination. *Revue Scientifique et Technique de l'Office International des Epizooties*, 26 (1), 29-48.
- Magne, H. (1917). L'oeuvre scientifique de Chauveau. *Recueil de Médecine Vétérinaire* 93 (5) 111-121.
- Mathijssen, A. (1997). The origins of veterinary schools in Europe – a comparative view. *Nederlands Historisch Genootschap*, Utrecht.
- Roncagli, R.A. (1998). Salmon - parasitology and beyond. *Journal of the American Veterinary Medical Association* 212, 1859.
- Sabin, A.D. (1980). Karl Friedrich Meyer, May 19, 1984-April 27, 1974. *Biographical Memoirs* 42, 268-332. National Academy of Sciences of the United States of America, Washington DC, National Academy Press.
- Steele, J.H. (1974). Karl Friedrich Meyer. *Journal of Infectious Diseases. Supplement* 129, 404-411.

---

**WEL OF NIET OVARIËCTOMISEREN VAN MELKKOEIEN ?**


---

**VRAAG**

*“Ik heb ooit ergens horen vertellen dat men vroeger bij koeien de eiertakken verwijderde en dat deze dieren dan nog jaren melk bleven geven zonder af te kalven. Ik vroeg me af of het interessant is om terug in overweging te nemen om koeien te ovariëctomiseren. Kan ovariëctomie tegenwoordig via kijkoperatie? Is de ingreep duur? Blijven de koeien inderdaad nog melk geven? Hoelang en op welk productieniveau? Zijn er studies over de effecten en de economische aspecten?”*

*Redenen om dit te doen zijn er genoeg: Nuchtere kalveren zijn momenteel waardeloos. Koeien drachtig maken is lastig (zeker hoogproductieve) en duur (sperma, stier). Afkalven geeft arbeidspijken en risico op complicaties (kalfziekte, lebmaag, mastitis, etc.). Het niet-droogzetten is dan weer goed voor de AB-reductie (AMCRA). Genetische vooruitgang wordt tegenwoordig vooral via vaarzen bereikt (gesekst sperma op geselecteerde hoogwaardig genetische vaarzen of embryo's op de slechte). Veel veehouders zullen het interessant vinden om (oudere) koeien probleemloos langer door te melken.”*

**ANTWOORD**

Volgens mij is het niet interessant om melkkoeien te ovariëctomiseren en wel om de volgende redenen:

Ten eerste is het een ingreep die de zogenaamde integriteit van het dier aantast; vanuit dierenwelzijnsstandpunt is het dus ongewenst. Denk in dit verband aan de castratie van biggen of het couperen van staarten. Dergelijke ingrepen worden door de tegenwoordige maatschappij niet meer geaccepteerd. Geen enkele veehouder zal door deze ingreep bij zijn melkvee toe te passen het risico willen lopen in het oog van een mediastorm te belanden!

Ten tweede veroorzaakt een ovariëctomie, ook al is deze lege artis uitgevoerd, pijn en ongemak bij het dier gedurende één of enkele dagen. Reden te meer om een dergelijke ingreep af te keuren.

Ten derde zullen de kosten van een volgens de regelen der kunst uitgevoerde ovariëctomie de opbrengst aan extra melk grotendeels teniet doen. Over de opbrengst aan extra melk wordt in de schaarse literatuur die over dit onderwerp beschikbaar is, verschillend gedacht. Waarschijnlijk bedraagt de meeropbrengst twee tot drie liter melk per dag. Als de ovariëctomie uitgevoerd wordt rond of vlak na het piekmoment van de lactatie en een dergelijke koe daarna nog 15

maanden blijft lacteren, bedraagt de meeropbrengst aan melk ongeveer 1000 liter. Rekening houdend met voerkosten en andere kosten gaat het om een winst van 100 tot 200 euro. Wordt ook nog rekening gehouden met het optreden van complicaties bij een aantal koeien na de ovariëctomie, zoals peritonitis, lebmaagdislocatie of spijsverteringsstoornissen, dan is er mogelijk helemaal geen sprake meer van winst.

Let wel, ook na een ovariëctomie daalt de melkproductie gestaag. Het is dus niet zo dat de productie na een dergelijke ingreep constant op een hoog peil blijft. Verwacht kan worden dat de productie van geovariëctomiseerde dieren een jaar na de ingreep (dus 15 maanden in lactatie) teruggevallen is tot ongeveer 50% van die van de pieklactatie, terwijl de productie bij niet-behandelde dieren dan teruggevallen is tot ongeveer 40%.

Ten vierde lijken de door de vraagsteller genoemde andere voordelen van het verwijderen van de ovaria groter dan ze zijn. Zo zijn nuchtere kalveren niet altijd “waardeloos”. Zeker niet als het kruislingen zijn. Eveneens blijft het drachtig maken van koeien nodig: de melkproductie van geovariëctomiseerde dieren daalt immers, net zoals dat het geval is bij onbehandelde dieren, substantieel na verloop van tijd. Andere dieren zijn dus nodig om deze te vervangen. Daarom is men ook van het afkalven en het droogzetten niet verlost. Ook op de genetische vooruitgang heeft het al of niet uitvoeren van ovariëctomie maar weinig invloed.

Ovariëctomie kan gebeuren via een kijkoperatie, maar wordt in de praktijk meestal uitgevoerd via de vagina. Alhoewel aangeraden wordt het dier van tevoren enige tijd te laten vasten, is dat bij melkkoeien die volop in lactatie zijn geen haalbare kaart. Dit kan immers leiden tot ernstige stofwisselingsstoornissen.

De meest recente studie die ik heb kunnen vinden betreft een onderzoek van het INRA (Frankrijk) gepubliceerd in *Journal of Dairy Science* 95, 3794-3802 van L. Yard et al. (2012). In het artikel wordt het effect van ovariëctomie op de melkproductie en op het uierweefsel beschreven. De betreffende onderzoeksgroep is na 2012 gestopt met hun onderzoek naar de gevolgen van ovariëctomie bij koeien, hetgeen al een veeg teken is!

Over de economische aspecten van ovariëctomie zijn mij geen recente studies bekend.

Kortom, het verwijderen van de ovaria bij melkkoeien kan niet worden aangeraden.

---

**HYPERVOLEMISCHE SHOCK NA KEIZERSNEDE BIJ HET RUND**


---

**VRAAG**

*“Graag kreeg ik uitleg over de hypovolemische shock die runderen kunnen doormaken na een keizersnede.”*

**ANTWOORD**

Hoewel verschillende vormen van shock kunnen voorkomen in de perioperatieve periode, met een heel aantal uiteenlopende oorzaken, gaat het specifiek bij runderen tijdens of kort na de keizersnede vaak over absolute of relatieve hypovolemie. Absolute hypovolemie kan bijvoorbeeld veroorzaakt worden door ernstig bloedverlies tijdens de ingreep, waarbij het uiteraard belangrijk is de bloeding zo snel mogelijk te stoppen en indien nodig het volumetekort op te vangen met een infuus (kristallijne zoutoplossingen of een bloedtransfusie indien noodzakelijk). In ernstige gevallen kan ook medicatie nodig zijn om de bloeddruk op peil te houden, bijvoorbeeld met een adrenaline-infuus, maar voorzichtigheid is hierbij geboden wegens het (zelfs levensbedreigende) risico op tachyarritmieën.

Veel vaker gaat het echter om relatieve hypovolemie, die eigenlijk onder de term ‘distributieve shock’ kan geïnclassificeerd worden. Hierbij is er geen absoluut volumetekort maar is er een verkeerde verdeling van het bloed in het lichaam. Concreet gaat het bij een keizersnede vaak over zogenaamde ‘veneuze pooling’ in de abdominale bloedvaten. Dit kan optreden wanneer er op zeer korte tijd een uitgesproken verlies van volume is in het abdomen, zoals bij het verwijderen van het kalf samen met een grote hoeveelheid vruchtwater. Door het plotse volumeverlies is er een snelle daling van de intra-abdominale druk en als direct gevolg ook een verlies van druk op de abdominale arteriën en venen, die hierdoor plots dilateren. Dit leidt tot een ernstige daling van de intravasculaire druk, wat

in het geval van arteriën uiteraard aanleiding geeft tot systemische hypotensie. Daarnaast is er door de daling van de veneuze druk ook een ernstige vermindering van de veneuze retour richting het hart. Op zijn beurt leidt dit tot een sterke daling van het hartdebiet en hypotensie. Dit kan aanleiding geven tot verminderde perfusie van de hersenen, waardoor de dieren kunnen beginnen ‘zwijmelen’ of, in ernstige gevallen, neervallen. Deze daling van de intra-abdominale druk doet zich vaak al tijdens de keizersnede voor.

Doorgaans is geen behandeling nodig en corrigeert het lichaam de situatie vrij snel. Van zodra de baroreceptoren in de a. carotis de drukdaling detecteren, worden de nodige compensatiemechanismen in gang gezet, waaronder ook constrictie van de abdominale bloedvaten en dus herverdeling van het bloed in het lichaam. In ernstige gevallen kunnen een infuus en ondersteunende medicatie (producten die veneuze vasoconstrictie veroorzaken) gebruikt worden, hoewel dit zelden nodig is bij gezonde dieren. In sommige gevallen, zoals wanneer er tegelijk ook absolute hypovolemie is (bijvoorbeeld in geval van voorafgaand bloedverlies, diarree, etc.) kan het preventief toedienen van een infuus overwogen worden. Daarnaast is het steeds veiliger om het verlies van een groot volume uit het abdomen waar mogelijk wat trager te laten verlopen. Dit wordt belangrijker naarmate het verwachte volumeverlies groter is, zoals bijvoorbeeld bij het aflaten van het vruchtwater in geval van hydrallantoïs.

Dr. J. Laureyns, Voorplanting, Verloskunde en  
Bedrijfsdiergeneeskunde,  
Drs. S. Schauvliege, Heelkunde en Anesthesie  
van de Huisdieren,  
Faculteit Diergeneeskunde, Universiteit Gent,  
Salisburylaan 133, B-9820 Merelbeke

### ‘ONDERHANDELINGEN OVER HET LONGVUUR ONDER HET KOEYENRAS’

In een handgeschreven tekst uit 1839 van onbekende herkomst in de documentatieverzameling ‘Diergeneeskundig verleden Merelbeke’ beschrijft een zekere P.F. (?) Coppens uit Hamme, niet enkel de oorzaak van het ‘longvuur’ bij runderen, maar ook ‘hoe hij er veele tot volkomen geneezink (heeft) gebracht’.

Er was in de jaren 1831, 1832 en zo voorts’, zo schrijft hij, ‘... slegt voedsel, waeronder begrepen zijn de waters van slechte natuere. Het rundvee (eet) 275 soorten van planten en groenten ... (waaronder) ‘218 die van hunne natuere niet bevallen’. Ook als ze die op de stal droog gevoederd krijgen, kan het mislopen: ‘Zeer dikmaels schadelycke soorten van kruyden (zijn) te samen gepakt met (het) voeder’. Daarbij komt nog ‘het vuyle drinkwater alsook de natte en overstromende weyden, ook de damp(en) opborrelende uyt vuyle moerassige water ... kunnen met den adem inne genomen worden’.

Dat laatste idee spruit uit de oude myasmenleer, die de oorzaak van talrijke ziekten zocht in de ‘kwade dampen’. Hoe Coppens aan zijn aantallen plantensoorten kwam, weten we niet. Vermoedelijk kende hij de kruidenliteratuur van zijn tijd door en door. Hierin worden inderdaad ook de ziekteverwekkende effecten beschreven. Volgens Dioskorides (eerste eeuw van onze jaartelling) waren het herders die zeer veel planten in de geneeskunde hebben ingevoerd. Ze kenden ook hun braak- en slaap- (of erger) verwekkende eigenschappen. Leo Vandewiele, specialist van de Vlaamse farmaceutische geschiedenis, schreef zelfs dat, strikt genomen, herders de eerste toxicologen waren (Vandewiele, L.J., 1976. Korte inleiding tot de geschiedenis van de toxicologie. In: *Uit het verleden van de RUG* nr. 2, p. 8). Het destijds endemische en zeer gevreesde ‘longvuur’ (boviene pleuropneumonie) werd in de tweede helft van de negentiende eeuw bedwongen door vaccinatie (o.m. door Willems in Hasselt) en door eradicatie. De oorzaak, *Mycoplasma mycoides*, werd pas in de vorige eeuw gevonden.

Luc Devriese

Culemborg, april 2020

Alles staat op z'n kop. Te beginnen maar met mijn eigen situatie. Want as we speak rennen er 3 kleine kinderen om me heen. Tja, ik had me het schrijven van deze brief over het begin van ons 15-jarig jubileum een paar weken geleden wel iets anders voorgesteld. Wat een Chinese vleermuis al niet teweeg kan brengen.

In deze nieuwe werkelijkheid zien feestelijkheden er even anders uit. Alles op z'n tijd. We richten ons nu eerst op de uitdagingen van vandaag, die u ongetwijfeld ook ervaart.

In de afgelopen jaren hebben wij ons meer en meer toegelegd op een adviserende rol. We komen alleen op aanvraag en geven advies dat door dierenartsen en technici ondersteund wordt. Hiervoor komen we altijd graag, vrijblijvend, bij u langs. Alleen nu dus even niet.

Toch willen we er zijn. Want ook uw wereld staat ongetwijfeld op z'n kop, maar draait wel door. Met alle beperkingen en uitdagingen vandien. Binnen uw en onze mogelijkheden kunnen we samen zoeken naar oplossingen. Zowel financieel, als technisch. Dus heeft u een vraag, verzoek of twijfelt u ergens over? Laat het ons weten. Op een manier die u prettig vindt: via email, telefoon, Whatsapp, FaceTime, Zoom of verzin het maar.

Wij geloven in samenwerking op lange termijn. En met ons een groeiend netwerk aan dierenartsen. Samen zijn we sterker, beter. In de toekomst, als de wereld wat rustiger is, maar zeker ook nu.

Alle goeds!

Jos Wennekes  
General Manager Eickemeyer



Voor  
inspiratie:



# NEPTRA®

## Wist u het al?

Er is een eenvoudige  
behandeling voor  
otitis externa.

Slechts  
**één**  
dosis.



**NIEUW!**

**Neptra® oordruppels, oplossing voor honden.** • **Indicaties:** Voor de behandeling van acute otitis externa of acute exacerbaties van recidiverende otitis bij honden veroorzaakt door gemengde infecties van stammen van bacteriën die gevoelig zijn voor florfenicol (*Staphylococcus pseudintermedius*) en schimmels die gevoelig zijn voor terbinafine (*Malassezia pachydermatis*). • **Contra-indicaties:** Niet gebruiken bij overgevoeligheid voor de werkzame bestanddelen, andere corticosteroiden of één van de hulpstoffen. Niet gebruiken indien het trommelvlies geperforeerd is. Niet gebruiken bij honden met gegeneraliseerde demodicose. Niet gebruiken bij drachtige dieren of fokdieren. • **Bijwerkingen:** Vocalisatie, hoofdschudden en pijn op de toedieningsplaats kort na het aanbrengen van het diergeneesmiddel zijn zeer zelden gemeld in spontane meldingen (geneesmiddelenbewaking). Ataxie, interne ooraandoening, nystagmus, braken, erytheem op de toedieningsplaats, hyperactiviteit, anorexie en ontsteking op de toedieningsplaats zijn zeer zelden gemeld bij spontane meldingen (geneesmiddelenbewaking). • **Dosering:** De aanbevolen dosering is 1 verpakking voor éénmalig gebruik (1 ml oplossing) per geïnfecteerd oor. Het is mogelijk dat de maximale klinische respons pas 28 dagen na toediening optreedt.

