

# Vlaams Diergeneeskundig Tijdschrift

 **FACULTEIT  
DIERGENEESKUNDE**  
accredited by FAEVF

JANUARI-FEBRUARI 2021

VOL. 90 - NR 1

VERSCHIJNT TWEEMAANDELIJKS

PUBLISHED BIMONTHLY

ISSN 0303 9021

[HTTPS://OJS.UGENT.BE/VDT](https://ojs.ugent.be/vdt)

[WWW.VDT.UGENT.BE](http://www.vdt.ugent.be)

GENT X

Afgiftekantoor 9099 Gent X

v.u. Luc Peelman

Salisburylaan 133, B-9820 Merelbeke

  
UNIVERSITEIT  
GENT



- Van Genesis tot Dierenrechten
- Uterien migrerende grasaren bij honden
  - Sialolithiasis bij een hond
- Anesthesie van een drachtige merrie met koliek
- Chirurgische behandeling van een schedelfractuur bij een veulen
  - Immunocastratietijdstip bij varkens



## Hoe houdt U patiënten met osteoartritispijn in beweging?

### Adviseer Galliprant® als eerste stap

- **UNIEK** niet-COX remmend **WERKINGSMECHANISME!**
- Gericht op de **EP4 RECEPTOR**, de belangrijkste mediator van osteoartritis pijn!
- **DOELGERICHT:** zonder invloed op de homeostatische functies van andere prostanoid receptoren?
- Een innovatieve aanpak van OA pijn **VANAF DE VROEGSTE DIAGNOSE!**



Referenties: 1. Kirkby Shaw, K, et al. Vet Med Sci. 2016;2:3-9 2. Rausch-Derra L, et al. J Vet Intern Med. 2016;30:756-763

**Galliprant 20 mg tabletten voor honden - REG NL 118939; Galliprant 60 mg tabletten voor honden - REG NL 118941; Galliprant 100 mg tabletten voor honden-REG NL 118942; EU/2/17/221/001-006** **Werkzaam bestanddeel:** 20 mg tabletten: Grapiprant 20 mg, 60 mg tabletten: Grapiprant 60 mg, 100 mg tabletten: Grapiprant 100 mg **Doeldiersoorten:** Hond **Indicaties:** Voor de behandeling van pijn geassocieerd met lichte tot matige osteoartritis bij honden. **Contra-indicaties:** Niet gebruiken bij overgevoeligheid voor het werkzame bestanddeel of één van de hulpstoffen. Niet gebruiken bij drachtige, lacterende of fokdieren. **Bijwerkingen:** In klinische onderzoeken zijn de volgende lichte en in het algemeen tijdelijke bijwerkingen waargenomen: braken, zachte ontlasting, diarree en gebrek aan eetlust. Braken werd zeer vaak waargenomen, terwijl zachte ontlasting, diarree en gebrek aan eetlust vaak werden waargenomen. In zeer zeldzame gevallen werd hematemese of hemorragische diarree gemeld, volgend op klinisch gebruik. De frequentie van bijwerkingen wordt als volgt gedefinieerd: - Zeer vaak (meer dan 1 op de 10 behandelde dieren vertonen bijwerkingen tijdens de duur van één behandeling) - Vaak (meer dan 1 maar minder dan 10 van de 100 behandelde dieren) - Soms (meer dan 1 maar minder dan 10 van de 1.000 behandelde dieren) - Zelden (meer dan 1 maar minder dan 10 van de 10.000 behandelde dieren) - Zeer zelden (minder dan 1 van de 10.000 behandelde dieren, inclusief geïsoleerde rapporten) **Speciale voorzorgsmaatregelen voor gebruik bij dieren:** Grapiprant is een methybenzenuisulfonamide. Het is niet bekend of honden met een voorgeschiedenis van overgevoeligheid voor sulfonamiden overgevoeligheid vertonen voor grapiprant. Indien er tekenen van overgevoeligheid voor sulfonamiden optreden, moet de behandeling worden gestaakt. Een lichte afname van serumalbumine en totaal eiwit, meestal binnen het referentiebereik, is waargenomen bij honden die werden behandeld met grapiprant maar werd niet geassocieerd met klinisch significante waarnemingen of voorvallen. Met voorzichtigheid gebruiken bij honden met bestaande lever-, cardiovasculaire of nierfunctiestoornissen of een gastro-intestinale aandoening. Gelijktijdig gebruik van grapiprant met andere anti-inflammatoire middelen is niet onderzocht en moet worden

vermeden. De veiligheid van het diergeneesmiddel is niet vastgesteld bij honden die jonger zijn dan 9 maanden en bij honden die minder wegen dan 3,6 kg. **Dosering:** Voor oraal gebruik. Dien dit diergeneesmiddel eenmaal daags toe op een nuchtere maag (bijv. 's ochtends) en ten minste één uur vóór de volgende maaltijd in een dosering van 2 mg per kg lichaamsgewicht. De duur van de behandeling hangt af van de respons die op de behandeling wordt waargenomen. Aangezien de veldstudies maximaal 28 dagen duurden, moet een langduriger behandeling zorgvuldig worden overwogen en dient de dierenarts regelmatig te monitoren. Aangezien klinische tekenen van osteoartritis bij honden toe- en afnemen, kan een intermitterende behandeling bij sommige honden gunstig zijn. Het volgende aantal tabletten moet eenmaal daags worden gegeven:

Lichaamsgewicht (kg)	20 mg tablet	60 mg tablet	100 mg tablet	Doseerbereik (mg/kglichaamsgewicht)
3,6-6,8	0,5			1,5 -2,7
6,9-13,6	1			1,5 -2,9
13,7-20,4		0,5		1,5 -2,2
20,5-34,0		1		1,8 -2,9
34,1-68,0			1	1,5 -2,9
68,1-100,0			2	2,0 -2,9

**Wachtijd:** Niet van toepassing. **KANALISATIE UDA** Op diergeneeskundig voorschrift. Uitsluitend voor diergeneeskundig gebruik. Verdere informatie is beschikbaar op aanvraag. **Registratiehouder:** Elanco GmbH, Heinz-Lohmann-Str. 4, 27472 Cuxhaven, Duitsland 05/2020

#### Elanco Animal Health

Nederland: Van Deventerlaan 31 | 3528 AG Utrecht | Tel.: +31(0)30 307 92 45 | benelux@elanco.com

België: Plantin en Moretuslei 1A | B-2018 Antwerpen | Tel.: +32 (0)3 334 30 00 | benelux@elanco.com

Galliprant, Elanco en het schuine balk logo zijn handelsmerken van Elanco of haar filialen. ©2020 Elanco Animal Health. PM-BE-20-0408

# VLAAMS DIERGENEESKUNDIG TIJDSCHRIFT

2021, vol. 90, nr. 1

## INHOUD

<b>Thema: van Genesis tot Dierenrechten</b>	<b>Theme: From Genesis to Animal rights</b>
3 C. DE RUYVER Van Genesis tot Dierenrechten: denken over dieren doorheen de westerse geschiedenis - Deel 1: van Genesis tot de bête-machine van Descartes	C. DE RUYVER From Genesis to Animal rights: thinking about animals throughout Western history - Part 1: From Genesis to the bête-machine of Descartes
10 C. DE RUYVER Van Genesis tot Dierenrechten: denken over dieren doorheen de westerse geschiedenis - Deel 2: van ontdekkingsreizen tot Dierenrechten	C. DE RUYVER From Genesis to Animal rights: thinking about animals throughout Western history - Part 2: From voyages of discovery to Animal rights
<b>Retropectieve studie</b>	<b>Retrospective study</b>
17 C. BENZIMRA, L. COUTURIER, L. GATEL, E. CAUVIN, G. GORY, D. RAULT Echografische bevindingen geassocieerd met uteriene migrerende grasaren bij elf honden	C. BENZIMRA, L. COUTURIER, L. GATEL, E. CAUVIN, G. GORY, D. RAULT Ultrasonographic findings associated with uterine migrating grass seeds in eleven dogs
<b>Casuïstieken</b>	<b>Case reports</b>
23 J. DE SWERT, B. VAN GOETHEM Sialolithiasis in een palatale sialocele bij een hond	J. DE SWERT, B. VAN GOETHEM Minor salivary gland sialolithiasis associated with a palatal sialocele in a dog
29 L. MILLER., M. GOZALO-MARCILLA., P.J. POLLOCK., A. PANTI. Anesthesie van een drachtige fokmerrie met gastro-intestinale koliek	L. MILLER., M. GOZALO-MARCILLA., P.J. POLLOCK., A. PANTI. Anesthetic management of a pregnant broodmare with gastrointestinal colic
37 H. HAARDT, K. VANDERPERREN, C. BAUWENS, L. LEFÈRE, E. RAES, E. POLLARIS, A. MARTENS Succesvolle chirurgische behandeling van een os temporale en parietale fractuur met bijhorende hersenschade bij een twee weken oud veulen	H. HAARDT, K. VANDERPERREN, C. BAUWENS, L. LEFÈRE, E. RAES, E. POLLARIS, A. MARTENS Successful surgical repair of a temporal and parietal bone fracture with associated traumatic brain injury in a fourteen-day old foal
<b>Uit de praktijk</b>	
44 E. KOWALSKI, M. ALUWÉ, ST. DE SMET, SA. DE SMET Effect van immunocastratietijdstop op groeiprestaties, karkas- en vleeskwaliteit van varkens	
<b>Vraag en antwoord</b>	
46 Amputatie van de uterus bij herkauwers	
16, 28, 48 <b>Uit het verleden</b>	
47 <b>Mededeling</b>	

### Coverfoto: Valerie Bavegems

Honden houden ervan om stokken te apporteren of simpelweg in stukjes te bijten. Dit gedrag komt voort uit het oude jachtinstinct en daar is niets mis mee. Maar de scherpe houtsplinters kunnen schade aanrichten aan de zachte weefsels in de mond. Zo kan schade aan de afvoergang van een van de speekselklieren leiden tot de ophoping van speeksel onder de tong (ranula), in de keelregio (faryngeale mucocoele) of in de hals (cervicale mucocoele). Door stase van speeksel in de mucocoele kan er daarin steenvorming optreden (sialolieten). In dit nummer wordt een hond beschreven die sialolieten ontwikkelde door schade aan de speekselklieren in het zachte gehemelte (cf. pg. 23).

Tekst: Bart Van Goethem

**VLAAMS DIERGENEESKUNDIG TIJDSCHRIFT**  
**ISSN 0303-9021**  
**HTTPS://OJS.UGENT.BE/VDT**

**Hoofdredacteur en verantwoordelijke uitgever:** Luc Peelman  
**Coördinator en eindredacteur:** Nadia Eeckhout  
**Redacteur rubriek “Uit het verleden”:** Luc Devriese

**Redactiecomité:**

P. Bols, B. Broeckx, E. Cox, S. Daminet, W. De Spiege-  
laere, M. Devreese, L. Devriese, R. Ducatelle, M. Haspeslagh, M.  
Hesta, K. Houf, B. Pardon, I. Polis, J. Saunders, L. Van Ham, F.  
Van Immerseel, A. Van Soom

**Druk:** Graphius

Eekhoudriesstraat 67, B-9041 Oostakker

**Publiciteit:**

Boerenbond – Mediaservice, Diestsevest 40, B-3000 Leuven  
Tel. 016 28 63 33

**Inlichtingen (voor auteurs) en Abonnementen:**

Nadia Eeckhout  
Salisburylaan 133, B-9820 Merelbeke  
Tel. 09 264 75 13  
[nadia.eeckhout@UGent.be](mailto:nadia.eeckhout@UGent.be)

Het Vlaams Diergeneeskundig Tijdschrift verschijnt 6 maal per jaar en wordt uitgegeven door de Faculteit Diergeneeskunde, Universiteit Gent.

Voor intekening dient U contact op te nemen met het secretariaat van het tijdschrift: [nadia.eeckhout@UGent.be](mailto:nadia.eeckhout@UGent.be); tel. 09 264 75 13; fax 09 264 77 99. Er zal u een factuur toegestuurd worden van 60 euro (+6% BTW) (abonnees in België) of 80 euro (+6% BTW) (abonnees in het buitenland). Studenten en faculteitspersoneel kunnen genieten van een gunsttarief.

De verantwoordelijkheid voor alle gepubliceerde methoden, materialen en aanbevelingen berust bij de auteurs van de betreffende bijdragen. De redactie en uitgever zijn niet verantwoordelijk voor eventuele letsels of schade als gevolg van toepassingen die daaruit voortvloeien.

**Beknopte richtlijnen voor auteurs**

Ieder manuscript zal qua inhoud en vorm beoordeeld worden door 2 onafhankelijke personen.

De samenvatting mag niet langer zijn dan 5% van het artikel met een max. van 150 woorden.

De literatuuraangave **in de tekst** dient als volgt te gebeuren: de naam van de auteur(s) en het jaar van publicatie (Voorbeeld: “... werd vroeger aangetoond (Brown, 1975; Brown en Ellis, 1975; Brown *et al.*, 1975)” ofwel “Brown (1975) toonde vroeger aan dan ...”. Er is dus geen cijferaanwijzing in de tekst.

In de **literatuurlijst** dienen achtereenvolgens vermeld: namen van auteur(s), initialen van voornamen, jaartal, titel van artikel, naam van tijdschrift, volume, paginering. Voorbeeld: Allan W.R., Rowson L.B., (1973). Control of the mare’s oestrus cycle by prostaglandins. *Journal of Reproduction and Fertility* 33, 539-543.

De referenties zijn alfabetisch gerangschikt. Artikels van dezelfde auteur(s) dienen per jaartal gerangschikt en in de tekst aangeduid te worden als: (1975a, 1975b)... Bij boeken dienen plaats en naam van uitgever vermeld te worden.

**Editor-in-chief and publisher:** Luc Peelman  
**Editorial office:** Nadia Eeckhout  
**Editor “History”:** Luc Devriese

**Editorial board:**

P. Bols, B. Broeckx, E. Cox, S. Daminet, W. De Spiege-  
laere, M. Devreese, L. Devriese, R. Ducatelle, M. Haspeslagh, M.  
Hesta, K. Houf, B. Pardon, I. Polis, J. Saunders, L. Van Ham, F.  
Van Immerseel, A. Van Soom

**Printed by:** Graphius

Eekhoudriesstraat 67, B-9041 Oostakker

**Advertisements:**

Boerenbond – Mediaservice, Diestsevest 40, B-3000 Leuven  
Tel. 016 28 63 33

**Information (for authors) and Subscriptions:**

Nadia Eeckhout  
Salisburylaan 133, B-9820 Merelbeke  
Tel. 09 264 75 13  
[nadia.eeckhout@UGent.be](mailto:nadia.eeckhout@UGent.be)

The ‘Vlaams Diergeneeskundig Tijdschrift’ is published six times per year by the Faculty of Veterinary Medicine, Ghent University. For subscriptions, please contact the administrative offices of the journal: [nadia.eeckhout@UGent.be](mailto:nadia.eeckhout@UGent.be); tel. 0032 9 264 75 13; fax 0032 9 264 77 99. An invoice of 80 euros (+6% VAT) will be sent.

The responsibility for all methods, materials and recommendations published herein rests solely with the authors of the various contributions. No responsibility is assumed by the editorial staff or publisher for any resulting injury or damage.

More detailed information is available on  
[HTTPS://OJS.UGENT.BE/VDT](https://OJS.UGENT.BE/VDT)

**Figuren en tabellen** dienen contrastrijk te zijn en op afzonderlijke bijlagen te worden ingediend. De figuren moeten een grootte hebben van minstens 200 kb.

Het aantal tabellen en figuren wordt tot een noodzakelijk minimum beperkt.

Voor de figuren dienen titels en teksten gezamenlijk op een apart blad aangebracht te worden.

**Overzichtsartikelen** mogen niet te uitgebreid zijn (norm: max. 20 getypte bladzijden) en het aantal referenties wordt beperkt gehouden.

De auteurs gaan ermee akkoord dat hun gepubliceerd artikel hergebruikt kan worden, mits vermelding van de bron.

Verdere details kunnen verkregen worden op de redactie of op [www.vdt.ugent.be](http://www.vdt.ugent.be)

## Van Genesis tot Dierenrechten: denken over dieren doorheen de westerse geschiedenis - Deel 1: van Genesis tot de bête-machine van Descartes

*From Genesis to Animal rights: thinking about animals throughout Western history - Part 1: From Genesis to the bête-machine of Descartes*

C. De Ruyver

Department Nutrition, Genetics and Ethology, Faculty of Veterinary Medicine,  
Ghent University, Salisburylaan 133, B-9820 Merelbeke, Belgium

ciska.deruyver@ugent.be

### SAMENVATTING

De kennis van en de opvattingen over mens en dier veranderen doorheen de tijd. De zoektocht naar wat de mens typeert en verschillend maakt van dieren is van bij aanvang bepalend. In de Griekse oudheid legde Aristoteles, met zijn *Scala naturæ*, de basis voor een antropocentrisch denken over dieren. Het fundamentele verschil dat verondersteld wordt te bestaan tussen mens en dier is een leidend principe. De kerkvaders eigenden zich het denken van Aristoteles toe, waardoor ze het hiërarchische denken in relatie tot dieren verder verspreidden en versterkten in de westerse wereld. Dit eerste deel van het voorliggend tweeledig artikel eindigt met hoe Montaigne in de zestiende eeuw de hiërarchie van Aristoteles opnieuw in vraag stelde, terwijl Descartes enkele decennia later dieren nog voorstelde als puur mechanische constructies.

### ABSTRACT

Knowledge and attitudes towards humans and animals have changed over time. The search for what characterizes humans and makes them different from animals has been important from the start. In antiquity, Aristotle laid with his *Scala naturæ*, the foundation for anthropocentric thinking about animals. A fundamental difference between humans and animals is the leading principle. The church fathers appropriated Aristotle's thinking, by which they further spread and strengthened hierarchical thinking in relation to animals in the western world. At the end of the first part of this two-part article, it is described how Montaigne (16<sup>th</sup> century) questioned again the hierarchic superiority of humans, whereas a few decades later, Descartes still viewed animals as purely mechanical constructions (cf. the bête-machine).

### INLEIDING

Doorheen de westerse geschiedenis werd relatief weinig aandacht besteed aan het begrijpen van of denken over dieren. Dat aspect van de samenleving is, zoals Derrida (2006) stelde in "La Question de l'Animal", lang verwaarloosd in het westerse denken. Hoe de mens zich in de westerse wereld verhoudt tot dieren, wordt hier via twee lijnen bekeken: de kennisontwikkeling met betrekking tot het (menselijk en dierlijk) lichaam (aangedreven vanuit de nood aan ge-

neeskunde) en daarop aansluitend de plaats die dieren krijgen in morele redeneringen.

De hier beschreven historiek is allesbehalve exhaustief; ze beperkt zich tot de voorbije 2500 jaar (vanaf de klassieke oudheid) in de (Europese/westerse), christelijke, (monotheïstische) samenleving, waarbij een aantal West-Europese denkers en zienswijzen besproken worden.

Er worden duidelijke verschuivingen gezien in de relatie tussen mens en dier, voornamelijk aangedreven door sociaal-economische factoren. De relatiety-

pologie die daarvoor gebruikt wordt, is ontleend aan De Tavernier (2005). De typologie omvat zeven types en is gebaseerd op de nabijheid/de verhouding tot de mens, de diergeneeskundige kosten en de omgang met de dood van het dier. Een eerste groep bestaat uit de nutsdieren die een rol vervullen voor mensen. Dit zijn landbouwhuisdieren (voor de productie van wol, melk, vlees, etc.), proefdieren (kennis) en werkdieren (arbeid: last-, trek- en rijdieren). Een tweede groep zijn de gezelschapsdieren. Zij worden gehouden om hun gezelschapswaarde. Een derde groep zijn de hulpdieren. Dit zijn dieren waar de mens kan op steunen, zoals blindengeleidehonden. Een vierde groep zijn de exotische dieren, die gehouden worden vanwege hun zeldzaamheidswaarde. Een vijfde groep omvat de hobbydieren, die gekweekt worden voor hun uitzonderlijke kenmerken. Een zesde groep omvat de schadelijke dieren. Zij vormen een bedreiging, bijvoorbeeld als voedselconcurrent of ziekteverspreider. De laatste groep bestaat uit de wilde dieren die geen directe relatie hebben met de mens. Welke relatietypes dominant zijn tussen mens en dier, wordt bepaald door de sociaaleconomische context. De volgende periodisering wordt gebruikt voor de omgang met dieren: de jager-verzamelaarssamenlevingen, de agrarische (vanaf 8000 v.Chr.), de industriële (vanaf 1750) en de postindustriële (vanaf 1960). Tot en met de industriële samenleving was de nutsdierrelatie dominant. In de postindustriële samenleving wordt ook de gezelschapsdierenrelatie belangrijk. Zo diende bijvoorbeeld de hond, als eerste gedomesticeerde dier de mens doorheen de tijd, zowel als jachtdier, waakdier, trekdier, proefdier en als gezelschapsdier (Charles, 2014).

Tegenwoordig kan eenzelfde diersoort tot verschillende relatiecategorïen behoren. Een konijn wordt bijvoorbeeld als voedsel of als gezelschapsdier beschouwd; een duif als hobbydier of als schadelijk dier; een rat of muis als nutsdier, als gezelschapsdier of als schadelijk dier, etc. Een bepaalde diersoort krijgt bescherming afhankelijk van het relatietype waarin hij tot de mens staat. Zo is de Europese en de Vlaamse wetgeving rond dierenwelzijn gebaseerd op de relatie tussen de mens en het dier in kwestie. In deze wetgeving wordt het dier gezien als landbouwdier, proefdier, gezelschapsdier, dierentuindier, kermisdier, circusdier, etc. (geraadpleegd op 28 juli 2020: Wetgeving Dierenwelzijn).

## DE LADDER VAN DE NATUUR: DE BIJBEL, ARISTOTELES EN AUGUSTINUS

De idee dat God de mens heeft geschapen naar zijn gelijkenis blijkt ontzettend belangrijk voor de relatie met dieren in het Westen. In het scheppingsverhaal Genesis schiep God op dag vijf en zes de dieren; eerst de zee- en luchtdieren, daarna de landdieren en ten slotte, als kers op de taart... de mens. ‘Van in den

beginne’ is de toon gezet: de mens zal heersen over de dieren. In de Statenvertaling van de bijbel (1637) staat:

*“En God zeide: De aarde brenge levende zielen voort, naar haar aard, vee, en kruipend, en wild gedierte der aarde, naar zijn aard! En het was alzo.*

*En God maakte het wild gedierte der aarde naar zijn aard, en het vee naar zijn aard, en al het kruipend gedierte des aardbodems naar zijn aard. En God zag, dat het goed was.*

*En God zeide: Laat Ons mensen maken, naar Ons beeld, naar Onze gelijkenis; en dat zij heerschappij hebben over de vissen der zee, en over het gevogelte des hemels, en over het vee, en over de gehele aarde, en over al het kruipend gedierte, dat op de aarde kruipt.”*


De Griekse scholen deden een eerste aanzet tot een wetenschappelijke benadering van de relatie tussen mens en dier. Aristoteles (384-322 v.Chr.) legde de grondslag voor het denken over dieren met uitgebreide beschrijvingen over zijn waarnemingen van dieren, die in West-Europa bekend geraakten in Latijnse vertalingen. Hij schreef vijf boeken die samen (in Latijnse vertaling) de *Animalibus* (ca. 350 v.Chr.) vormen en als eerste grondslag van de zoölogie gelden: *Historia Animalium* (beschrijvende zoölogie), de *Generatione Animalium* (embryologie), de *Motu Animalium* (wat leidt tot het bewegen van dieren, in tegenstelling tot planten en niet-levende zaken die niet bewegen), de *Partibus Animalium* (anatomie en fysiologie) en de *Incessu Animalium* (verscheidenheid van voortbeweging bij dieren).

Aristoteles ging uit van een hiërarchisch systeem van oplopende volmaaktheid in de natuur: *Scala naturæ* of de ladder (trap) van de natuur. Hij deelde die in treden in, van laag/eenvoudig naar hoog/het meest volmaakt. Onderaan stonden de levenloze zaken als aarde, water en gesteente; op de tweede trede de planten; op de derde de dieren en bovenaan ten slotte de mensen. Een oplopende complexiteitsgraad als uiteindelijk doel was de achterliggende idee. Het imperfecte stond steeds in dienst van het perfecte. Daarin zat de teleologische opvatting vervat, waarin gesteld wordt dat alle dingen een doeleinde hebben, een finaliteit in zich dragen: de “causa finalis” of doelloorzaak van leven. Het imperfecte staat in dienst van het perfecte; planten dienen als voedsel voor dieren en dieren zijn er tot nut van de mens. De niet-levende dingen hebben geen anima (ziel, bezieling), de kracht komt van buiten hen. Alle levende dingen bezitten anima, zij groeien uit zichzelf. De vermogens van de drie hoofdcategorieën van “leven” vindt men in zijn verhandeling de *Anima* (Aristoteles, 350 v.Chr.): de ziel maakt organismen tot levende wezens. Planten bezitten enkel het voedende of nutritieve vermogen, dit wil zeggen het vermogen voedsel tot zich te nemen, te groeien en te reproduceren: de anima nutritiva. Dieren bezitten, behalve het voornoemde, ook het vermogen van gewaarwording en dus, verplaatsing of beweging;

wie bijvoorbeeld pijn ervaart, heeft de mogelijkheid zich te verwijderen van de oorzaak van die pijn: de anima sensitiva. Mensen bezitten behalve alle reeds vermelde vermogens als specifiek menselijk vermogen de logos, dit wil zeggen het denkvermogen en de verbeelding, i. e. de anima rationalis.

Op deze manier krijgt alle leven een plaats op de ladder. De mens staat bovenaan de ladder en is het belangrijkste levende wezen; het denken in hogere en lagere wezens wordt hiermee formeel vastgelegd. Het denken over dieren verliep uiteraard niet langs een rechte lijn. In sommige vroege Griekse religies, zoals de Orfische en Pythagoreïsche tradities, hadden dieren ook een ziel en reïncarneerden ze (Precece, 2006; Proctor, 2012). Plutarchus (46-120) bijvoorbeeld bouwde met zijn essays in *Moralia* voort op de grondslagen gelegd door Pythagoras (ca. 570-500 v.Chr.), die vegetarisme en het opnemen van dieren in ethische overwegingen voorstond. Zo wijdde Plutarchus in zijn *Moralia* drie essays aan de rationaliteit van land- en waterdieren en de ethiek van vleeseten: “Diegenen die daarop dwaas reageren met de opmerking, dat dieren niet blij zijn, niet boos worden, geen angst voelen, geen voorbereidingen treffen en geen geheugenfunctie bezitten, (...) zijn niet meer in strijd met duidelijke bewijzen dan die welke die we bij dieren zien. (...) Als de bijen namelijk om een windrige kaap heen willen vliegen, verzwaren ze zich met steentjes om niet weg te waaien. Wanneer de ganzen het Taurosgebergte over willen steken, nemen ze uit angst voor de adelaars een flinke steen in de snavel om daarmee hun eigen gesnater en gegak in te dammen en te beteugelen, zodat ze in stilte en onopgemerkt kunnen passeren. Het is ook bekend hoe kraanvogels vliegen. Wanneer er namelijk een hoop wind staat en het ruig weer is, vliegen ze niet zoals bij mooi weer in een recht front of in een halve-maanvormige ronding. Nee, ze vormen meteen een driehoek om met de punt de lucht te breken, zodat die langs hen wegstroomt en er geen breuk in de formatie optreedt.” (Plutarchus, 2004). Latere denkers en ook vegetariërs grijpen regelmatig terug naar zijn werk om hun pleidooi kracht bij te zetten.

De gelatiniseerde Griek Claudius Galenus (129-216), arts van Romeinse keizers, legde de basis voor de kennis over het lichaam. Hij erkende het belang van anatomische studie voor de medische praktijk, waardoor hij bekend werd als de man van dissecties en vivisecties. Vanwege sociale en culturele beperkingen waren dissecties van menselijke kadavers zeldzaam in de Grieks-Romeinse wereld. Door zijn rol als arts tijdens Romeinse openbare spelen had hij toegang tot dieren en kon hij dissecties en vivisecties uitvoeren (Tieleman, 2018). Net als andere anatomen in de oudheid bestudeerde Galenus verschillende diersoorten om inzicht te krijgen in de menselijke anatomie. Hij gebruikte ook apen omdat die volgens hem het meest leken op mensen en bij gebrek aan apen, varkens als de op één na beste menselijke proxy (Cosans, 2001).

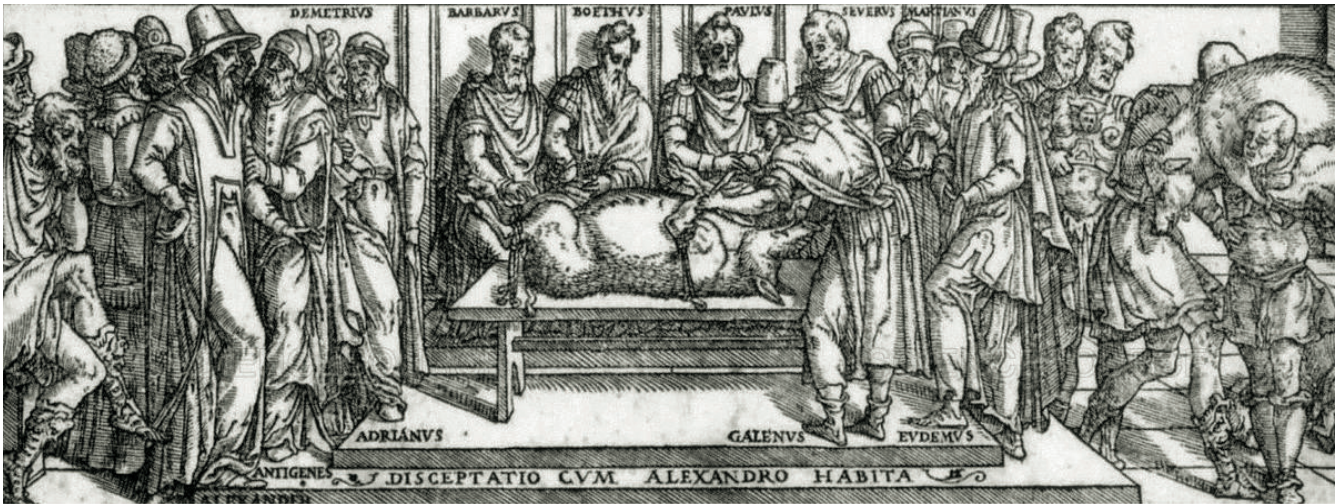

**Figuur 1.** De scala naturae met vijf treden volgens Aristoteles, aangevuld door kerkvader Augustinus met treden voor het niet waarneembare: van onder naar boven: Lapis (steen), Flamma (vuur), Planta (planten), Brutum (dieren andere dan de mens), Homo (mens), Coelum (hemel), Angelus (engel), Deus (god) (Afbeelding: Llull (1305).

Dissecties en vivisecties stelden Galenus in staat om veel menselijke anatomische structuren op te helderen. Galenus' verhandelingen “De Usu Partium Corporis Humani” en “De Anatomicis Administrationibus” over anatomie en fysiologie werden vertaald en bleven zo standaardliteratuur voor de kennis over het lichaam in het Westen tot in de 17de eeuw (De Preester, 2003; Sigerist et al., 2016; Singer, 1956; Tallmadge May, 1968) (Figuur 2).

Filosoof en kerkvader Augustinus van Hippo (354-430) was de belichaming van de overgang van de oudheid naar de middeleeuwen. Hij verwerkte Aristoteles' *Scala naturae* in het christendom en voegde een vijfde trede toe; de Engelen en God kwamen bovenaan te staan (Sias, 2016). In de middeleeuwen werd weinig vooruitgang geboekt op het vlak van kennis over dieren, net als over het menselijk lichaam. De middeleeuwse universiteiten deden in eerste instantie beroep op reeds bestaande kennis en ontwikkelden bij aanvang zelf weinig wetenschap (Figuur 2).

De eerste beschrijvende Griekse “dierenboeken” werden in het Latijn en het Arabisch vertaald, wat tot een brede verspreiding leidde. Deze zienswijze incorporeerden de kerkvaders in hun denken waardoor ze



**Figuur 2.** Vivisecties werden soms uitgevoerd als openbare evenementen. Galenus demonstreert de functie van de strottenhoofdzenew (tak van de N. vagus). Na het doorsnijden van de terugkerende strottenhoofdzenew in de nek stopt het varken met gillen en schreeuwen (Tekening: uit Junta, 1565).

het antropocentrisch denken versterkten. Aristoteles' gedachtengoed leefde tot na de middeleeuwen voort. De taxonomische indeling in hogere en lagere diersoorten verraadt nog steeds dit gedachtengoed, net als de Latijnse species naam gegeven aan onze zoogdier-soort door Linnaeus: *Homo sapiens* (Latijn *sapere*: weten). Ook nu nog wordt door sommige mensen en in sommige religies op deze wijze over de natuur, de mens en het dier gedacht.

## NAAR EEN ANDER WERELDBEELD

Van de 14de tot de 19de eeuw vond in West-Europa een traag en geleidelijk breed intellectueel en cultureel vernieuwingsproces plaats. Een kettingreactie van wetenschappelijk onderzoek zorgde ervoor dat klassiek-religieuze ideeën plaats maakten voor modern-wetenschappelijke ideeën (Capra et al., 2012). Tijdens de renaissance en de periode van de ontdekkingen (14de-16de eeuw) vonden een terugkeer en een kritische herinterpretatie van de klassieke oudheid plaats (Preece, 2006). Andreas Vesalius (1514-1564) ontdekte via zijn dissecties dat het werk van Aristoteles en Galenus niet accuraat was en stelde in 1543 een atlas de *Humani Corporis Fabrica* samen. De uitvinding van de telescoop leidde tot het in vraag stellen van het geocentrisme en zorgde voor de opkomst van het heliocentrisme. De mens werd ontthoond als het middelpunt; de wereld buiten de aardbol won aan belang. In de 17de eeuw ontwikkelde zich de moderne wetenschappelijke methode gebaseerd op empirisme en rationalisme, op de wisselwerking tussen zintuiglijke waarneming en theorievorming.

Al deze ontdekkingen leidden tot een veranderend mens- en wereldbeeld. Thomas Kuhn omschreef dit als paradigmaverschuivingen in de wetenschap of "wijziging van een overkoepelend wetenschappelijk

denkraamwerk". Deze verschuivingen hadden ook impact op het wereldbeeld. Of, zoals de titel van het tiende hoofdstuk in "The Structure of Scientific Revolutions" (Kuhn, 1970) aangeeft: "*Revolutions as changes of world view*". Met andere woorden: op een andere manier naar hetzelfde kijken. Hijzelf stelde het als volgt: "*When paradigms change, the world itself changes with them. (...) In particular, the preceding discussion has indicated that scientific revolutions are here taken to be those non-cumulative developmental episodes in which an older paradigm is replaced in whole or in part by an incompatible new one.*"

## MONTAIGNE EN DESCARTES

Om de verschuivingen te verduidelijken die de ideeën over dieren vormen en veranderen, worden hieronder enkele figuren uit die periode toegelicht.

In de tweede helft van 16de eeuw bouwde Michel de Montaigne (1533-1592) in zijn "Essais en Apologie de Raymond Sebond" (aangevangen in 1572), verder op het werk van onder andere Plutarchus. Als sceptisch humanist dacht hij op dat moment 'tegendraads' over dieren, doordat hij heel duidelijk de hiërarchie van de mens als hoogste dier in vraag stelde. Hij benadrukte dat de mens de intelligentie van dieren miskent. Ook de bijen inspireerden zijn denken, getuige dit citaat in originele versie: "*Au reste, qu'elle sorte de nostre suffisance ne reconnissons nous aux operations des animaux? Est-il police réglée avec plus d'ordre, diversifiée à plus de charges et d'offices, et plus constamment entretenu, que celle des mouches à miel? Ceste disposition d'actions et de vacations si ordonnée, la pouvons nous imaginer se conduire sans discours et sans prudence?*" (Montaigne, 1965) In dit licht moeten we ook zijn bekende uitspraak plaatsen: "*Quand je me jouë à ma chatte, qui sçait, si elle passe*



*son temps de moy plus que je ne fay d'elle ? Nous nous entretenons de singeries reciproques. Si j'ay mon heure de commencer ou de refuser, aussi à elle la sienne."*

Enkele decennia later legde René Descartes (1596-1650) de basis voor het rationalisme. Hij stelde het logisch-deductief denken vanuit wetmatigheden voorop en lag zo (mee) aan de basis van de moderne wetenschappelijke methode. Descartes was er ook van overtuigd dat alles kan worden teruggebracht tot eenvoudigere of fundamentele delen (reductionisme). Zo introduceerde hij het reductionistisch idee dat de wereld 'een gigantische machine' is. Alle levende organismen (*res extensa*) functioneren volgens Descartes zoals machines. Mensen bezitten echter ook een denkende ziel (*res cogitans*), die voor ratio, emotie en wil zorgt: "*En quoi on peut dire que les animaux sans raison nous ressemblent: sans que j'y en puisse pour cela trouver aucune de celles qui, étant dépendantes de la pensée, sont les seules qui nous appartiennent en tant qu'hommes, au lieu que je les y trouvais toutes par après, ayant supposé que Dieu créât une âme raisonnable, et qu'il la joignît à ce corps en certaine façon que je décrivais.*" (Descartes, 1637). Hij bracht het concept *bête-machine* naar voor: dieren hebben geen verstand en gedragen zich uitsluitend als gevolg van mechanistische principes. Aristoteles had bevestigd dat dieren "animale zielen" bezitten, waardoor zij kunnen bewegen, iets wat zij met de mens gemeen hebben. Volgens Descartes moest deze dierlijke beweging worden begrepen als een mechanische activiteit. Mensen zijn volgens hem bij uitstek denkende wezens: *ogito ergo sum*: Ik denk dus ik besta. Denken was volgens Descartes de essentie van het menselijk bestaan (Figuur 3).

## LITERATUUR

Andrews E. (2019). To save the bees or not to save the bees: honey bee health in the Anthropocene. *Agriculture and Human Values* 36 (4), 891-902. <https://doi.org/10.1007/s10460-019-09946-x>

Arber W. (2014). Evolving concepts of nature. *The Pontifical Academy of Sciences*. <http://www.casinapioiv.va/content/accademia/en/events/2014/nature.html>

Aristotle (1476). De animalibus. *Johannes de Colonia and Johannes Manthen*, 256. <https://doi.org/10.5962/bhl.title.138954>

Aristotle (2009). De anima. *Cambridge University Press*, 253.

Artenstein A. W. (2012). The discovery of viruses: Advancing science and medicine by challenging dogma. *International Journal of Infectious Diseases* 16 (7), 470-473. Elsevier. <https://doi.org/10.1016/j.ijid.2012.03.005>

Becker L. C., Becker C. B. (2003). *A History of Western ethics*. <https://philpapers.org/rec/BECAHO>

Beirne P. (2013). Hogarth's animals. *Journal of Animal Ethics* 3 (2), 133-162. <https://about.jstor.org/terms>

Bentham J. (1789). An introduction to the principles of morals and legislation. *The Collected Works of Jeremy Bentham: An Introduction to the Principles of Morals*



**Figuur 3.** De “SORRY, NOT SORRY chicken” van Cee Pil, 2018. Dit is een hedendaagse interpretatie van het concept *bête-machine*, waarbij dieren als louter mechanisch verklaard en behandeld worden of in de postmoderne tijd als machines worden behandeld (Foto: Dina Haes).

*and Legislation*, 247. <https://doi.org/10.1093/oseo/instance.00077240>

Bińczyk E. (2019). The most unique discussion of the 21st century? The debate on the Anthropocene pictured in seven points. *The Anthropocene Review* 6 (1-2), 3-18. <https://doi.org/10.1177/2053019619848215>

Blevins S. M., Bronze M. S. (2010). Robert Koch and the “golden age” of bacteriology. *International Journal of Infectious Diseases* 14 (9), e744-e751. <https://doi.org/10.1016/j.ijid.2009.12.003>

Bohle M., Bilham N. (2019). The ‘Anthropocene Proposal’: A possible quandary and a work-around. *Quaternary* 2 (2), 19. <https://doi.org/10.3390/quat2020019>

Brambell F. W. R. (1965). Report of the technical committee to enquire into the welfare of animals kept under intensive livestock husbandry systems. *Fisheries (Bethesda)*, 85.

Buytendijk F. J. J. (1932). *Psychologie der Dieren*. Erven F Bohn, 250.

Capra F., Luisi P. L. (2012). The systems view of life: A unifying vision. *The Systems View of Life*, 1-498. <https://doi.org/10.1017/CBO9780511895555>

Ceballos G., Ehrlich P. R., Barnosky A. D., García A., Pringle R. M., Palmer T. M. (2015). Accelerated modern human-induced species losses: Entering the sixth mass extinction. *Science Advances* 1 (5), e1400253. <https://doi.org/10.1126/sciadv.1400253>

Cee Pil. (2018). SORRY, NOT SORRY Chicken. Fotograaf Dina Haes. <https://ghent.streetartcities.com/artworks/2-cee-pil-walls-3218>

Charles N. (2014). Animals just love you as you are: Experiencing kinship across the species barrier. *Sociology* 48 (4), 715-730. <https://doi.org/10.1177/0038038513515353>

Cosans C. E. (2001). History of classical anatomy. In: *En-*

- cyclopedia of Life Sciences*. John Wiley & Sons, Ltd, 8. <https://doi.org/10.1038/npg.els.0003091>
- Darwin C. (1837). *Notebook B: Transmutation of Species*, 36. <http://darwin-online.org.uk/content/frameset?itemID=CUL-DAR121.&viewtype=side&pageseq=38>
- Darwin C. (1859). On the origin of species by means of natural selection, or the preservation of favoured Races in the struggle for life. John Murray, 466. [http://darwin-online.org.uk/converted/pdf/1861\\_OriginNY\\_F382.pdf](http://darwin-online.org.uk/converted/pdf/1861_OriginNY_F382.pdf)
- Darwin C. (1871). *The Descent of Man, and Selection in Relation to Sex*. John Murray, 960 [http://explore.bl.uk/primo\\_library/libweb/action/dlDisplay.do?vid=BLVU1&search\\_scope=LSCOP-ALL&docId=BLL01000868007&fn=permalink](http://explore.bl.uk/primo_library/libweb/action/dlDisplay.do?vid=BLVU1&search_scope=LSCOP-ALL&docId=BLL01000868007&fn=permalink)
- Dayrat B. (2010). Celebrating 250 dynamic years of nomenclatural debates. *Systema Naturae 250 – The Linnaean Ark, 186–239*. ISBN 978-1-4200-9501-2
- De Preester H. (2004). *Intentionaliteit en Belichaming. Een Historische en Epistemologische Analyse vanuit een Transcendentiaal en een Naturaliserend Perspectief*. Ongepubliceerd doctoraal proefschrift, Universiteit Gent. <https://biblio.ugent.be/publication/1176305/file/1176399.pdf>
- De Tavernier J., Lips D., Aerts S. (2005). *Dier en Welzijn. Lannoo Campus*, 215.
- Deem S. L., Brenn-White M. (2020). One Health-the key to preventing COVID-19 from becoming the new normal. *Molecular Frontiers Journal 4*, 1–6. <https://doi.org/10.1142/s2529732520400039>
- Degueurce C. (2012). Claude Bourgelat and the creation of the first veterinary schools. *Comptes Rendus - Biologies 335 (5)*, 334-342. <https://doi.org/10.1016/j.crvi.2012.02.005>
- Descartes R. (1637). *Discours de la Méthode pour bien conduire sa Raison et chercher la Vérité dans les Sciences, plus la Dioptrique, les Météores et la Géométrie*. Ian Maire, 537.
- Despret V. (2016). What would Animals say if we asked the right Questions? *University of Minnesota Press*, 276.
- Dunn P. M. (1998). Thomas Malthus (1766-1834): population growth and birth control. *Archives of Disease in Childhood. Fetal and Neonatal Edition 78 (1)*, 76-77. <https://doi.org/10.1136/fn.78.1.f76>
- Emery N. J., Clayton N. S. (2004). The mentality of crows: Convergent evolution of intelligence in corvids and apes. *Science 306 (5703)*, 1903–1907. <https://doi.org/10.1126/science.1098410>
- Faria F. (2012). Georges Cuvier and establishment of the paleontology as a science. *Fourth Georges Cuvier Symposium*. [https://www.researchgate.net/publication/309321774\\_Georges\\_Cuvier\\_and\\_establishment\\_of\\_the\\_paleontology\\_as\\_a\\_science](https://www.researchgate.net/publication/309321774_Georges_Cuvier_and_establishment_of_the_paleontology_as_a_science)
- FAWC. (1979). *Farm Animal Welfare Council*. <https://webarchive.nationalarchives.gov.uk/20121010012427/http://www.fawc.org.uk/freedoms.htm>
- Fraser D. (2008). *Understanding Animal Welfare: The Science in its cultural Context*. Wiley-Blackwell, 336.
- Gayon J. (2016). De Mendel à l'épigénétique: histoire de la génétique. *Comptes Rendus - Biologies 339c (7–8)*, 225-230. <https://doi.org/10.1016/j.crvi.2016.05.009>
- Hardouin-Fugier E. B. E. (2002). *Zoo: A History of zoological Gardens in the West*. Reaktion Books, 400. <https://doi.org/10.2752/089279302786992450>
- Harrison R. (2013). *Animal Machines*. V. Stuart. Cabi Publishing, 186.
- Heyes C. (2015). Animal mindreading: what's the problem? *Psychonomic Bulletin and Review 22 (2)*, 313-327. <https://doi.org/10.3758/s13423-014-0704-4>
- Hinchliff C. E., Smith S. A., Allman J. F., Burleigh J. G., Chaudhary R., Coghill L. M., Crandall K. A., Deng J., Drew B. T., Gazis R., Gude K., Hibbett D. S., Katz L. A., Dail Laughinghouse H., McTavish E. J., Midford P. E., Owen C. L., Ree R. H., Rees J. A., Soltisc D. E., Williams T., Cranston K. A. (2015). Synthesis of phylogeny and taxonomy into a comprehensive tree of life. In: *Proceedings of the National Academy of Sciences of the United States of America 112 (41)*, 12764–12769. <https://doi.org/10.1073/pnas.1423041112>
- Hogarth W. (1751). *The Four Stages of Cruelty: The Reward of Cruelty, Courtesy*. Andrew Edmunds, London, 4. <https://www.tate.org.uk/whats-on/tate-britain/exhibition/hogarth/hogarth-hogarth-modern-moral-series/hogarth-hogarth-4>
- Hogarth W. (1955). *The Analysis of Beauty : with the Rejected Passages from the Manuscript Drafts and Autobiographical Notes*. Clarendon Press, 244. [https://library.nga.gov/discovery/fulldisplay/alma99569043504896/01NGA\\_INST:NGA](https://library.nga.gov/discovery/fulldisplay/alma99569043504896/01NGA_INST:NGA)
- Kant I. (1797). *Die Metaphysik der Sitten*. Hofenberg, 128.
- Köhler W. (1921). Intelligenzprüfungen an Menschenaffen. *Springer*, 196. [https://doi.org/10.1007/978-3-642-47574-0\\_1](https://doi.org/10.1007/978-3-642-47574-0_1)
- Krupenye C., Call J. (2019). Theory of mind in animals: current and future directions. *Wiley Interdisciplinary Reviews: Cognitive Science 10 (6)*, 50. Wiley-Blackwell. <https://doi.org/10.1002/wcs.1503>
- Kuhn T. (1970). *The Structure of Scientific Revolutions*. The University of Chicago Press, 210. <https://doi.org/10.16309/j.cnki.issn.1007-1776.2003.03.004>
- Larson G., Karlsson E. K., Perri A., Webster M. T., Ho S. Y. W., Peters J., Stahl P. W., Piper P. J., Lingaas F., Fredholm M., Comstock K. E., Modiano J. F., Schelling C., Agoulnik A. I., Leegwater P. A., Dobney K., Vigne J. D., Vilà C., Andersson L., Lindblad-Toh K. (2012). Rethinking dog domestication by integrating genetics, archeology, and biogeography. In: *Proceedings of the National Academy of Sciences of the United States of America 109 (23)*, 8878–8883. <https://doi.org/10.1073/pnas.1203005109>
- Lemaire T. (2017). *Onder Dieren*. Ambo Anthos, 510.
- Malhi Y. (2017). The concept of the Anthropocene. *Annual Review of Environment and Resources 42 (1)*, 77-104. <https://doi.org/10.1146/annurev-environ-102016-060854>
- Malthus T. (1798). *An Essay on the Principle of Population*. Johnson, 125. <http://www.esp.org>
- Manning A. (1968). *Introduction to Animal Behaviour*. Edward Arnold, 208. <https://www.abebooks.co.uk/book-search/title/introduction-to-animal-behaviour-contemporary-biology/author/aubrey-manning/>
- Marshman J., Blay-Palmer A., Landman K. (2019). Anthropocene crisis: Climate change, pollinators, and food security. *Environments 6 (2)*, 22. <https://doi.org/10.3390/environments6020022>
- Meadows D. H., Meadows D. L., Randers J., Behrens W. W. (1972). *The Limits to Growth*. New York, 27.
- Montaigne M. de. (1595). *Apologie de Raimond Sebond*. Livre II/Chapitre 12. Essais -, Harvard University Press (2004), 183-258.
- O'Callaghan-Gordo C., Antó J. M. (2020). COVID-19: The disease of the anthropocene. *Environmental Re-*

- search 187, 109683. Academic Press Inc. <https://doi.org/10.1016/j.envres.2020.109683>
- Pievani T. (2014). The sixth mass extinction: Anthropocene and the human impact on biodiversity. *Rendiconti Lincei 25 (I)*, 85-93. <https://doi.org/10.1007/s12210-013-0258-9>
- Plotnik J. M., De Waal F. B. M., Reiss D. (2006). Self-recognition in an Asian elephant. In: *Proceedings of the National Academy of Sciences 103 (45)*, 17053-17057.
- Plutarchus, (2004). *Moralia IX*. Chaironeia (Vertaling: G. Janssen), 280.
- Precht R. D. (2017). *Denken over Dieren*. Boom Filosofie, 144. [https://www.boomfilosofie.nl/auteur/110-647\\_Precht/100-7271\\_Denken-over-dieren](https://www.boomfilosofie.nl/auteur/110-647_Precht/100-7271_Denken-over-dieren)
- Preece R. (2006). *Awe for the Tiger, Love for the Lamb: A Chronicle of Sensibility to Animals*. University of Chicago Press, 427. <https://doi.org/10.4324/9780203491805>
- Premack D., Woodruff G. (1978). Does the chimpanzee have a theory of mind? *Behavioral and Brain Sciences 1 (4)*, 515-526. <https://doi.org/10.1017/S0140525X00076512>
- Priest C. (2019). Enforcing sympathy: Animal cruelty doctrine after the civil war. *Law and Social Inquiry 44 (1)*, 136-169. <https://doi.org/10.1017/lsi.2018.11>
- Primatt H. (1776). *A Dissertation on the Duty of Mercy and Sin of Cruelty to brute Animals*. T. Cadell, 326.
- Proctor H. (2012). Animal sentience: Where are we and where are we heading? *Animals 2 (4)*, 628-639. Multidisciplinary Digital Publishing Institute (MDPI). <https://doi.org/10.3390/ani2040628>
- Quammen D. (2019). *The Tangled Tree*. Simon & Schuster, 480. <https://www.simonandschuster.com/books/The-Tangled-Tree/David-Quammen/9781476776637>
- Regan T. (1983). *The Case for Animal Rights*. University of California Press, 474. <https://www.ucpress.edu/book/9780520243866/the-case-for-animal-rights>
- Ruiz G., Sánchez N. (2014). Wolfgang Köhler's the mentality of apes and the animal psychology of his time. *Spanish Journal of Psychology 17 (2)*, 1-25. <https://doi.org/10.1017/sjp.2014.70>
- Salt H. (1894). *Animals' Rights Considered in Relation to Social Progress*. Macmillan & Co, 101.
- Sayer K. (2013). Animal machines: The public response to intensification in Great Britain, 1960-1973. *Agricultural History 87 (4)*, 473-501. <https://doi.org/10.3098/ah.2013.87.4.473>
- Senior M. (2004). The ménagerie and the labyrinth. *Renaissance Beasts*, 256. University of Illinois Press. <https://doi.org/10.5406/j.ctt1xcm04.15>
- Sias J. J. (2016). The downtown review ancient animal ethics: The earliest arguments for the ethical consideration of nonhuman animals. *The Downtown Review 2*, 27.
- Sigerist H. E., Shryock R. H., Graham E. A., Singer E. A., Weyl H., Speiser E. A., Neugebauer O. E., Ranke H. (2016). *Studies in the History of Science*. University of Pennsylvania Press, 132. <https://doi.org/10.9783/9781512818802>
- Singer C. (1956). *On Anatomical Procedures*. (Vertaling door Galen). Oxford University Press, 326.
- Singer P. (1975). *Animal Liberation*. Harper Collins, 368.
- Skórka P., Grzywacz B., Moroń D., Lenda M. (2020). The macroecology of the COVID-19 pandemic in the Anthropocene. *PLOS ONE 15 (7)*, e0236856. <https://doi.org/10.1371/journal.pone.0236856>
- Sneddon L. U. (2019). Evolution of nociception and pain: Evidence from fish models. *Philosophical Transactions of the Royal Society B: Biological Sciences 374*, 8. Royal Society Publishing. <https://doi.org/10.1098/rstb.2019.0290>
- Tallmadge May M. (1968). *On the Usefulness of the Parts of the Body*. (Vertaling door Galen). Cornell University Press, 802.
- Tate Gallery. (2020). *Hogarth's Modern Moral Series, The Four Stages of Cruelty*. Tate Gallery. <https://www.tate.org.uk/whats-on/tate-britain/exhibition/hogarth/hogarth-hogarths-modern-moral-series/hogarth-hogarths-4>
- Tieleman T. (2018). Anchoring innovation: Medische innovatie in de Grieks Romeinse wereld. De sectie op menselijke lichamen als praktijkgeval. *Lampas 51 (4)*, 326-340.
- van Dooren T., Kirksey E., Münster U. (2016). Multispecies studies. *Environmental Humanities 8 (1)*, 1-23. <https://doi.org/10.1215/22011919-3527695>
- Wolfe C. (2008). Flesh and finitude: Thinking animals in (post)humanist philosophy. *Sub-Stance 37 (3)*, 8-36. <https://doi.org/10.1353/sub.0.0015>
- Mission Statement - One Health Initiative. (2008). <https://onehealthinitiative.com/mission-statement/>
- Wetgeving Dierenwelzijn - Dierenwelzijn. (n.d.). Retrieved October 24, 2020, from <https://dierenwelzijn.vlaanderen.be/wetgeving-dierenwelzijn>



© 2021 by the authors. Licensee Vlaams Diergeneeskundig Tijdschrift, Ghent University, Belgium. This article is an open access article distributed under the terms and conditions of the Creative Commons Attribution (CC BY) license (<http://creativecommons.org/licenses/by/4.0/>).

## Van Genesis tot Dierenrechten: denken over dieren doorheen de westerse geschiedenis - Deel 2: van ontdekkingsreizen tot Dierenrechten

*From Genesis to Animal rights: thinking about animals throughout Western history - Part 2: From voyages of discovery to Animal rights*

C. De Ruyver

Department Nutrition, Genetics and Ethology, Faculty of Veterinary Medicine, Ghent University, Salisburylaan 133, B-9820 Merelbeke, Belgium

ciska.deruyver@ugent.be

### SAMENVATTING

Van de veertiende tot midden negentiende eeuw vonden twee belangrijke verschuivingen plaats in het denken over dieren. Enerzijds werd het theologisch antropocentrisch denken stap voor stap door wetenschappelijke inzichten verlaten en werd de mens onttroond. Met de ontwikkeling van de evolutieleer vond anderzijds een belangrijke paradigmaverschuiving plaats: de verwantschap van de mens met andere dieren werd duidelijk. Van toen af aan nam de zoektocht naar gelijkenissen een dominante positie in. Meer en meer waarde werd gehecht aan de gevoelens van dieren en dierenrechten werden naar voren gebracht.

### ABSTRACT

From the fourteenth to the mid-nineteenth centuries, two major changes took place in thinking about animals. On the one hand, theological anthropocentric thinking was abandoned step by step by scientific insights and man was dethroned. On the other hand, with the development of the theory of evolution at the end of this period, an important paradigm shift occurred: the kinship of humans with other animals came to the foreground. From then on, the search for similarities became dominant. Attitudes of humans towards animals received increased attention and animal rights came into the picture.

### GELEIDELIJKE ONTTRONING VAN DE MENS

De ontdekkingsreizen in de 15de, 16de en 17de eeuw hadden een belangrijke impact op de kennis over dieren. Op de lange reizen rond de wereld kwamen de ontdekkingsreizigers veel exotische dieren tegen die vervolgens naar Europa werden meegenomen om tentoongesteld te worden aan hoven (Senior, 2004). De menagerieën - als dierenverzamelingen van wilde en exotische dieren aan aristocratische en koninklijke hoven - bloeiden in de periode van de ontdekkingsreizen op (Hardouin-Fugier, 2002). Gedurende de Verlichting werden menagerieën ook in toenemende mate gebruikt voor wetenschappelijk onderzoek. Vanaf dat moment werden ze ook vaker opengesteld voor 'het gewone volk', onder meer door reizende gezelschap-


pen die met de dieren langs de steden trokken. In het kielzog van ontdekkingsreizigers kozen in de 19de eeuw ook wetenschappers het ruime sop. Het verhaal van Charles Darwin en diens reis met de Beagle is genoegzaam bekend.

Tijdens de Verlichting (18de -19de eeuw) kreeg de wetenschappelijke methode een praktische, dagdagelijkse invulling. Zo leidde de uitvinding van microscopische onderzoekstechnieken en de ontwikkeling van bacteriologische en virologische kweekmethoden tot het waarnemen van virussen en bacteriën (cf. Robert Koch, Louis Pasteur, etc.) (Artenstein, 2012; Blevins et al., 2010). Er ontstonden nieuwe wetenschappen, zoals paleontologie (Georges Cuvier) (Faria, 2012), demografie (Dunn, 1998; Malthus, 1798) en genetica (Gregor Mendel) (Gayon, 2016). Claude Bourgelat

(1712-1779) richtte in Frankrijk in die periode de eerste twee opleidingen diergeneeskunde op - in Lyon in 1761 en in Maisons-Alfort in 1765 - beantwoordend aan de nood aan onderbouwde geneeskunde voor paarden en vee in die tijd (Degueurce, 2012). Ook de theoretische normatieve ethiek ontstond tijdens deze wetenschappelijke revolutie. De grondleggers ervan werkten in een periode waarin de moderne wetenschap bloeide en ontwierpen hun ethiek naar het model van de moderne wetenschappen als een systeem. Ze streefden naar een rationele en universele moraal, geldig voor het handelen van mensen onafhankelijk van godsdienst. De basis werd gelegd voor nieuwe ethische stromingen: gevolgenethiek (utilitarisme), de beginsethiek (deontologie) en de sociaal contracttheorie (Becker et al., 2003).

Als gevolg van het succes van de wetenschappelijke revolutie groeide de behoefte tot systematiseren. Carolus Linnaeus (1707-1778) ontwierp een systematiek voor het classificeren van het leven om levensvormen in al hun diversiteit te ordenen. Hij deelde het dieren- en het plantenrijk hiërarchisch geordend op volgens een schaal van complexiteit in groepen gebaseerd op uiterlijke eigenschappen (morfologie). Linnaeus vertrok hierbij van de uitgangspunten van de *Scala naturæ* maar voegde eraan toe dat soorten goddelijke creaties zijn; ze liggen vast zoals door God geschapen en evolueren dus niet. Zijn “Species Plantarum” (eerste druk in 1753) werd in 1905 het beginpunt van de botanische nomenclatuur en zijn “Systema Naturæ” (tiende druk in 1758) gold als beginpunt van de zoölogische nomenclatuur (Dayrat, 2010). Zijn indeling wordt tot op vandaag gebruikt maar de achterliggende theorie en kennis op basis waarvan geclassificeerd werd, zijn nog steeds in ontwikkeling, waardoor ook de systeemstructuur nog aangepast wordt (zie verder).

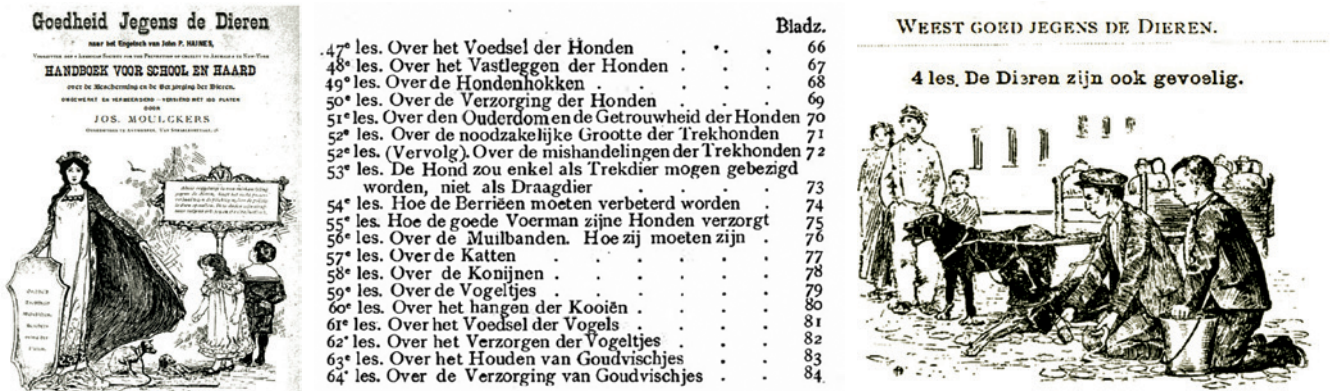In de 18de eeuw maakte kunstenaar William Hogarth (1697-1764) in zijn serie “Moderne Morele Onderwerpen in het Moderne Stadsleven” (1751) het beeldverhaal “The Four Stages of Cruelty”. Hij geloofde in morele vooruitgang en kaartte de wreedheid tegen dieren aan. Wreedheid tegen dieren was voor hem een opstap naar wreedheid tegen medemensen. Hij kloeg met het verhaal ook de onverschilligheid van de maatschappij tegenover misdaad in de moderne stad aan. Hogarth suggereerde dat het een natuurlijk verloop is: Nero (the rake, Nederlands rekel: straatjongen of verwilderde hond) misbruikte eerst dieren (first stage of cruelty), werd dan misdadiger (second stage of cruelty) en doodde uiteindelijk een ander mens (cruelty in perfection). In de laatste scène (the reward of cruelty) treedt de samenleving op met legitiem geweld: Nero wordt gedood. Het verhaal eindigt nogal cynisch, wanneer Nero’s lichaam brutaal wordt ontleed, onder het oog van advocaten, chirurgen, geestelijken en omstanders (vrije vertaling van Tate Gallery (2020)). In “Autobiographical Notes” (1798) schreef Hogarth dat de prenten gemaakt werden “*In the hopes of preventing in some degree that cruel*



**Figuur 1. Hogarths “Modern Moral Series”: “The Four Stages of Cruelty” (ets/gravure, 1751, London).**

*treatment of poor animals which makes the streets of London more disagreeable to the human mind, than anything whatever, the very describing of which gives pain.”* Inderdaad, de allereerste scène toont de jongen al comfortabel in het misbruik van dieren. Naarmate de prenten vorderen, wordt het echter duidelijk dat de samenleving als geheel onverschillig staat tegenover gewelddadig gedrag of dit juist aanmoedigt. Hogarth maakte de gravures op een manier dat ze goedkoop en breed verspreid konden worden, als een soort morele les voor de massa (Fraser, 2008) (Figuur 1).

Ook Immanuel Kant (1724-1804), grondlegger van de beginsethiek (deontologie), wijdde in zijn geschriften aandacht aan dieren. Dieren vallen samen met hun lichamelijkeheid: ze hebben geen zelfbewustzijn; hun leven heeft geen doel; ze hebben geen bewustzijn van een doel. Zo vertrok hij van het idee “rentmeesterschap”: tegenover dieren bestonden volgens hem alleen afgeleide plichten, geen directe plichten. Het was volgens hem belangrijk dieren goed te behandelen omdat het anders ook tot niet-goed behandelen van medemensen kon leiden: “*In Ansehung des lebenden, obgleich vernunftlosen Teils der Geschöpfe ist die Pflicht der Enthaltung von gewalt-samer und zugleich grausamer Behandlung der Tiere der Pflicht des Menschen gegen sich selbst weit in-niglicher entgegengesetzt, weil dadurch das Mitgef-ühl an ihrem Leiden im Menschen abgestumpft und dadurch eine der Moralität, im Verhältnisse zu ande-ren Menschen, sehr diensame natürliche Anlage ge-*



Figuur 2. Afbeeldingen uit “Een Kleine Geschiedenis van Liefde voor Dieren en Dierenbescherming in Vlaanderen, In het bijzonder in de Regio Gent” (uit: Devriese, 2015).

*schwächt und nach und nach ausgetilgt wird.*” (Kant, 1797). Kant prees Hogarths “Four Stages of Cruelty” als een goede illustratie van waarom wreedheid tegen dieren verkeerd is (Beirne, 2013). Kant geloofde dat dierenmishandeling niet goed is, niet omdat het fout op zich is, maar vooral omdat het de vriendelijke en humane kwaliteiten kapot maakt en het daardoor leidt tot misbruik van de medemens.

Humphrey Primatt (1736-1779) en Jeremy Bentham, grondlegger van het utilitarisme, (1748-1832), braken met hun respectievelijke werken “A Dissertation on the Duty of Mercy and Sin of Cruelty to Brute Animals” (1776) en “An Introduction to the Principles of Morals and Legislation” (1789) een lans voor dieren en zorgden voor een duidelijke kentering in het denken over dieren; dieren werden “sentient beings”: “*It may come one day to be recognized, that the number of the legs, the villosity of the skin, or the termination of the os sacrum, are reasons equally insufficient for abandoning a sensitive being to the same fate. What else is it that should trace the insuperable line? Is it the faculty of reason, or, perhaps, the faculty of discourse? But a full-grown horse or dog is beyond comparison a more rational, as well as a more conversable animal, than an infant of a day, or a week, or even a month, old. But suppose the case were otherwise, what would it avail? The question is not, Can they reason? nor; Can they talk? but, Can they suffer?*” (Bentham, 1789). Zij kenden dieren dus een moreel gewicht toe op basis van hun vermogen tot lijden. Waar Kant nog duidde op de verschillen met de mens, het ontbreken van een zelfbewustzijn, wees Bentham op een fundamentele gelijkenis met de mens, namelijk lijden. Dit had belangrijke ethische implicaties voor wat betreft de omgang van de mens met dieren. In het begin van de 19de eeuw groeide dan ook in Europa (en later in de VSA) de aandacht voor dierenwelzijn. In 1824 werd in Europa de eerste dierenbeschermingsorganisatie, ‘Society for the Prevention of Cruelty to Animals’, opgericht. Zij zette zich aanvankelijk in voor een beschaafde omgang met dieren en voor humane condities voor trekhon-

den en trekpaarden, maar juridische bescherming was nauwelijks een thema. In 1866 werd in de Verenigde Staten ‘The American Society for the Prevention of Cruelty to Animals’ (ASPCA) opgericht (Priest, 2019) (Figuur 2).

#### AFSTAMMELINGEN VAN GEMEENSCHAPPELIJKE VOORoudERS

In zijn baanbrekend werk “On the Origin of Species by Means of Natural Selection, or the Preservation of Favoured Races in the Struggle for Life” (1859) beschreef Charles Darwin (1809-1882) ‘zijn’ evolutieër, die de tot dan geldende biologische opvatting over (het ontstaan van) leven(svormen) compleet onderste boven haalde. In “The Descent of Man” (1871) paste hij die evolutionaire inzichten ook toe op (het ontstaan en de evolutie van) de mens. Darwin brak ook met de idee van een ziel van de dingen en de teleologie die door Aristoteles werd ingevoerd (De Preester, 2003). De evolutietheorie zette het concept van de *Scala naturæ* onder zware druk: het leven op aarde heeft dezelfde bouwstenen, niet “hoger” of “lager” (bij wijze van oordeel). Darwins “Tree of Life” schetste de hedendaagse dieren en de mens als afstammelingen van gemeenschappelijke voorouders (Darwin, 1837). Mens en dier veranderen, evolueren doorheen de tijd. De motor van die evolutie is natuurlijke selectie. Dit inzicht veranderde de plaats van de mens definitief: de mens stond niet meer als kers op de taart aan de top van de schepping, maar was een toevallige mutatie als gevolg van blinde krachten zonder echte bestemming (Hinchliff et al., 2015). De complete onverschilligheid van het universum voor het lot van de mens was voor de wetenschappers op dat moment een controversiële gedachte (Lemaire, 2017). De impact van Darwins evolutieër op het menselijk denken over dieren kan nauwelijks overschat worden. Charles Darwin was er zich van bewust dat zijn ideeën tijd nodig hadden om aanvaard te worden, als paradigmaverschuiving, zoals hij zelf schreef: “*Although I am fully convinced of the truth of the views given in this volu-*

me ..., I by no means expect to convince experienced naturalists whose minds are stocked with a multitude of facts all viewed, during a long course of years, from a point of view directly opposite to mine. . . . [B] ut I look with confidence to the future,—to young and rising naturalists, who will be able to view both sides of the question with impartiality.” (Darwin, 1859) (Figuur 3). Zo erkende bijvoorbeeld Paus Franciscus pas op 27 oktober 2014 de evolutietheorie (Arber, 2014).

## ZOÖCENTRISME

Deze onttroning van de mens vormde de aanloop tot het zoöcentrisme: dieren verdienen een evenwaardige behandeling en bescherming als mensen. Het hoeft dan ook niet te verbazen dat Henry Salt (1851-1939) op het einde van de 19de eeuw (1894) in “Animals’ Rights: Considered in Relation to Social Progress” als eerste de basis legde voor dierenrechten en dus voor juridische bescherming: “What I wish to point out is, that the only real safeguard against sentimentality is to take up a consistent position towards the rights of men and of the lower animals alike, and to cultivate a broad sense of universal justice (not “mercy”) for all living things. Herein, and herein alone, is to be sought the true sanity of temperament. It is an entire mistake to suppose that the rights of animals are in any way antagonistic to the rights of men. Let us not be betrayed for a moment into the specious fallacy that we must study human rights first, and leave the animal question to solve itself hereafter.” (Salt, 1894).


De wetmatigheden die Gregor Mendel (1822-1884) afleidde uit zijn onderzoek bij erwtenplanten gingen ook op voor het grootste deel van de overerving bij andere soorten en bij de mens. Hoewel Charles Darwin en andere wetenschappers uit die tijd Mendels werk niet of nauwelijks gelezen bleken te hebben, legde hij hiermee de basis voor de genetica, een invloedrijke nieuwe wetenschap die vorm kreeg in de 20ste eeuw.

## DIEREN KOMEN ONDER DRUK

Kenmerkend voor de 20ste eeuw was de explosieve groei van de menselijke diersoort op wereldschaal en de effecten hiervan op het ecosysteem. Tijdens die periode veranderde de menselijke omgang met dieren in hoofdzaak door de overgang van industriële naar postindustriële samenleving. De nutsdierrelatie veranderde geleidelijk van voornamelijk werkdieren naar productiedieren en proefdieren. Ook huisdieren deden hun intrede in het gezinsleven. Het onderzoek naar het gedrag van dieren kreeg vorm in de 20ste eeuw, zij het bij aanvang vanuit twee verschillende invalshoeken. Enerzijds ontwikkelde het onderzoek zich vanuit de psychologie. Zij stelden dat de ontwikkeling van gedrag essentieel via leerproces-

sen gebeurt en anderzijds vanuit de biologietak, de ethologie. Deze onderzoekers gingen ervan uit dat gedrag hoofdzakelijk via de genen bepaald wordt. Het ‘conflict’ tussen beide invalshoeken duurde ongeveer een halve eeuw, totdat ze uiteindelijk overeenkwamen dat gedrag het resultaat is van de interactie tussen genen en milieu (Manning, 1968).

Wolfgang Köhler (1887-1967), gestaltpsycholoog, voerde een reeks experimenten uit op chimpansees om hun oplossend en lerend vermogen te testen. Köhler legde met zijn boek “Intelligenzprüfungen an Menschenaffen” (1921) de basis voor verder onderzoek naar dierpsychologie (Ruiz et al., 2014). Burrhus Frederic Skinner (1904-1990), behaviorist, introduceerde de begrippen klassieke en operante conditionering. Het experiment van Ivan Pavlov (1849-1936) bekend onder de naam pavlovreactie is het bekendste



Figuur 3. Pagina uit Darwins “Notebook B” met zijn schets van de levensboom (1837). Transcriptie van de tekst: “I think [sketch] Case must be that one generation then should be as many living as now. To do this & to have many species in same genus (as is) requires extinction. Thus between A & B immense gap of relation. C & B the finest gradation, B & D rather greater distinction. Thus genera would be formed. - bearing relation” (Darwin, 1837).

voorbeeld van klassieke conditionering. In 1973 kregen de drie pioniers van de ethologie, de biologische studie van het gedrag, met de toekenning van de Nobelprijs voor de Fysiologie of Geneeskunde, de erkenning voor hun wetenschapstak ethologie: “for their discoveries concerning “organization and elicitation of individual and social behaviour patterns”. De twee Oostenrijkers, Karl von Frisch (1886-1982) en Konrad Lorenz (1903-1989), en de in Nederland geboren Britse onderzoeker Nikolaas Tinbergen (1907-1988) waren observatoren die door middel van uitgebreide veldervaring, patronen en motivaties het gedrag van dieren probeerden vast te stellen. Jane Goodall (1934-), combineert ethologie en primatologie. Zij stelde vast dat chimpansees het werktuig kiezen en aanpassen in functie van het doel. Met takjes vangen ze bijvoorbeeld termieten. Frans De Waal (1941-), etholoog en primatoloog, ging, na Frederik Buytendijk (1932), die zelfbewustzijn van dieren onderkende, nog een stap verder met onderzoek naar intelligentie, emoties en zelfbewustzijn bij dieren. In zijn boek “Chimpanseepolitiek” (1982) stelde hij het gedrag van mensapen als intelligent en emotioneel gedreven voor. Hij focuste zijn onderzoek op primatencognitie en dierlijke samenwerking en vestigde hiermee de aandacht op conflictoplossing, verzoening, empathie en de evolutie van de moraliteit binnen primatengemeenschappen.

De ontdekking van DNA door Rosalind Franklin (1920-1958), James Watson (1928- ) en Francis Crick (1916-2004) in de jaren vijftig van de vorige eeuw betekende een ware revolutie, een echte paradigma-verschuiving in de evolutionaire biologie. Het werd mogelijk de evolutionaire verwantschap te bewijzen van levensvormen. Willi Hennig (1913-1976) geldt als grondlegger van de cladistiek, de analysemethode om die evolutionaire relaties binnen een groep organismen weer te geven door middel van een fylogenie, een evolutionaire of fylogenetische boom(structuur) of een cladogram. Hij verwerkte het concept van Darwins “Tree of Life” in de taxonomie en verliet zo Linnaeus’ hiërarchisch denken dat nog op de *Scala naturæ* gebaseerd was. Momenteel wordt bij de biologische taxonomie gestreefd naar een indeling van het leven die de evolutionaire verwantschappen - afstammingslijnen - zo goed mogelijk weerspiegelt. Carl Woese (1928-2012) voegde in 1990 een nieuwe laag met drie domeinen toe: Archaea (zogenaamde oerbacteriën), Bacteria (prokaryoten: zonder gestructureerde celkern) en Eukarya (met celkern). De genetica en haar systematisering van het leven zijn nog volop in ontwikkeling (Quammen, 2019).

Ruth Harrison (1920-2000) beschreef in “Animal Machines” (1964) de intensieve vee- en pluimveehouderij. Ze hekelde de grootschalige productie en beschouwde de levenswijze die dit voor de dieren met zich meebrengt als onwaardig. Het boek had grote impact op de publieke opinie, wat de regering noopte een onderzoek in te stellen (Sayer, 2013). De Britse rege-

ring benoemde in 1965 een commissie, het “Brambell Committee” om het welzijn van landbouwhuisdieren te onderzoeken. De commissie maakte een verslag over het welzijn van dieren die onder intensieve veehouderijssystemen werden gehouden, bekend onder de naam “Brambell’s Five Freedoms”: “Farm animals should have freedom to stand up, lie down, turn around, groom themselves and stretch their limbs” (Brambell, 1965). Het is een van de eerste pogingen om dierenwelzijn wetenschappelijk onderbouwd te definiëren. Dit werd verder verfijnd door de “Farm Animal Welfare Council” (1979), die dierenwelzijn als volgt definieerde: “Freedom from hunger and thirst; freedom from discomfort; freedom from pain, injury, or disease; freedom to express normal behavior; and freedom from fear and distress.” (FAWC, 1979) Wetenschappelijk gezien zijn de ‘vijf vrijheden’ vandaag de dag wat achterhaald wegens een aantal beperkingen, maar in de wetgeving worden ze steeds meer gebruikt als kader om dierenwelzijn te handhaven.

## DIERENGEVOELEN EN DIERENRECHTEN

In het rapport van de Club van Rome, “The Limits to Growth” (1972), drukten wetenschappers hun bekommernis over de toekomst uit. De toenemende bevolkingsgroei, de voedselproductie, de industria-



Figuur 4. Nature, volume 519, nummer 7542, 12 maart 2015, Alberto Seveso.



lisatie, de uitputting van natuurlijke hulpbronnen en de vervuiling die daar het gevolg van zijn, baarden hen grote zorgen. Waar het rapport aanvankelijk nog als doemdenken werd afgeschreven, is ondertussen de discussie gaande of er sinds de tweede helft van de twintigste eeuw een nieuw geologisch tijdperk is ingetreden: het antropoceen (Bińczyk, 2019; Bohle et al., 2019; Malhi, 2017; Pievani, 2014). In deze periode van toenemende demografische en ecologische druk, en van de opkomst van nieuwe kennis en technieken, ontwikkelden zich in de jaren zeventig van de vorige eeuw binnen de ethiek toegepaste takken, zoals bio-ethiek, milieu-ethiek en dierenethiek (Figuur 4).

Twintigste-eeuwse filosofen wijdden voor het eerst werken exclusief aan de vraag hoe de mens zich dient te verhouden tegenover dieren, vertrekkend vanuit verschillende ethische denkkaders (Wolfe, 2008). Peter Singer (1946- ), die zich binnen de utilitaristische stroming bevindt, schreef met “Animal Liberation” (1975) de bijbel van de dierenbeweging en gebruikt de term “speciesism”, geïntroduceerd door Richard D. Ryder in 1970. Gewaarwording van pijn en plezier is een noodzakelijke en voldoende voorwaarde om te besluiten dat er rekening moet worden gehouden met gevoelens van dieren: *“It is on this basis that the case against racism and the case against sexism must both ultimately rest; and it is in accordance with this principle that the attitude that we may call “speciesism,” by analogy with racism, must also be condemned. Speciesism -the word is not an attractive one, but I can think of no better term-is a prejudice or attitude of bias in favor of the interests of members of one’s own species and against those of members of other species. It should be obvious that the fundamental objections to racism and sexism made by Thomas Jefferson and Sojourner Truth apply equally to speciesism. If possessing a higher degree of intelligence does not entitle one human to use another for his or her own ends, how can it entitle humans to exploit nonhumans for the same purpose?”*

Het bekendste werk van Tom Regan is “The Case for Animal Rights” (1983), waarin hij vasthield aan de traditie van de deontologie voor het toekennen van rechten. Regan stelde dat niet alleen het vermogen tot lijden telt (zoals Bentham schreef), maar de combinatie van bepaalde mentale vermogens, het hebben van een eigen welzijn en het in staat zijn tot gedrag dat gericht is op bevrediging van behoeften en voorkeuren: *“The rights view, I believe, is rationally the most satisfactory moral theory. It surpasses all other theories in the degree to which it illuminates and explains the foundation of our duties to one another - the domain of human morality. On this score it has the best reasons, the best arguments, on its side. (...) Animals, it is true, lack many of the abilities humans possess. They can’t read, do higher mathematics, build a bookcase or make baba ghanoush. Neither can many human beings, however, and yet we don’t (and shouldn’t) say that they (these humans) therefore have less inherent value, less of a right to be treated with respect,*

*than do others. It is the similarities between those human beings who most clearly, most non-controversially have such value (the people reading this, for example), not our differences, that matter most. And the really crucial, the basic similarity is simply this: we are each of us the experiencing subject of a life, a conscious creature having an individual welfare that has importance to us whatever our usefulness to others. We want and prefer things, believe and feel things, recall and expect things. And all these dimensions of our life, including our pleasure and pain, our enjoyment and suffering, our satisfaction and frustration, our continued existence or our untimely death - all make a difference to the quality of our life as lived, as experienced, by us as individuals.”* (Regan, 1983).

Eind 20ste en bij aanvang van de 21ste eeuw had de menselijke bevolkingsexplosie een enorme impact op het hele ecosysteem. De dominante relaties met dieren zijn nutsdier- en gezelschapsdierrelaties. Het bewustzijn van de gevaren verbonden aan het verlies van biodiversiteit neemt toe. Het bestand van wilde dieren staat zwaar onder druk door onder andere habitatverlies en vervuiling (Ceballos et al., 2015); ook bijen, die reeds vroeg in de geschiedenis geroemd werden voor hun kunde en heden ten dage gewenst zijn voor hun bestuivingsrol, worden hier het slachtoffer van (Andrews, 2019; Marshman et al., 2019). Door de wereldwijde H5N1-griepuitbraken in het begin van de jaren 2000 ontstond in 2004 het “One Health”-concept om de samenwerking tussen diergeneeskunde en humane geneeskunde te bevorderen: *“Recognizing that human health (including mental health via the human-animal bond phenomenon), animal health, and ecosystem health are inextricably linked. One Health seeks to promote, improve, and defend the health and well-being of all species by enhancing cooperation and collaboration between physicians, veterinarians, other scientific health and environmental professionals and by promoting strengths in leadership and management to achieve these goals.”* (Mission Statement - One Health Initiative, 2008) (“One Health” is een interdisciplinaire samenwerking om de gezondheid van mensen, dieren en milieu te verbeteren). Dierenartsen roepen op tot een geharmoniseerde aanpak voor het opsporen en voorkomen van overdraagbare ziekten, waarbij de traditionele grenzen van de geneeskunde en diergeneeskunde worden overschreden (Deem et al., 2020). Ondertussen wordt de COVID-pandemie de eerste crisis van het antropoceen genoemd (Skórka et al., 2020). Bij aanvang werd ook hier verwezen naar de impact van de interactie “wildlife-humans” (O’Callaghan-Gordo et al., 2020). Het onderzoek naar gedrag en intelligentie bij dieren levert stilaan meer resultaten op. Zo stelt men vast dat kraaiachtigen een enorme encefalisatiequotiënt (de verhouding tussen hersen- en lichaamsvolume) hebben, niet alleen in vergelijking met andere vogelsoorten maar ook met andere dieren (Emery et al., 2004). Vissen blijken pijn te voelen en dolfijnen slagen, net als de mens, chimpansees, orang-oetans, bonobo’s,

Aziatische olifanten en eksters voor de spiegeltest (i. e. zichzelf herkennen in het eigen spiegelbeeld) (Plotnik et al., 2006; Sneddon, 2019). Zelfherkenning bij dieren is onder andere door Frans de Waal in verband gebracht met bijzondere cognitieve capaciteiten zoals zelfbewustzijn, iets wat Immanuel Kant dieren in zijn tijd ontzei. Gezien de “theory of mind” bij dieren (i. e. het vermogen om het perspectief van een ander te begrijpen) nog niet volledig bekend is, bieden de resultaten van de spiegeltest nog geen antwoorden (Heyes, 2015; Krupenye et al., 2019; Premack et al., 1978). De moeilijkheid blijft dus voorlopig hoe met deze resultaten om te gaan; enerzijds omdat waarnemingen en interpretaties vanuit een bepaald kader opgezet worden, waardoor sommige fenomenen niet waarneembaar zijn, anderzijds blijft men in menselijkheid gevangen en worden prestaties van dieren nog altijd afgemeten aan de maatstaf die eigen is aan de menselijke soort (Lemaire, 2017; Precht, 2017; van

Dooren et al., 2016). Of zoals Vinciane Despret met de titel van haar werk stelt “What Would Animals Say if We Asked the Right Questions?” (Despret, 2016).

Als conclusie kan gesteld worden dat het in deze opdracht cruciaal is dat de groeiende diergeneeskundige, ethologische en biologische wetenschap over diersoorten noodzakelijk leidend wordt in het verdere denken over en omgaan met dieren.

## LITERATUUR: ZIE DEEL 1



© 2021 by the authors. Licensee Vlaams Diergeneeskundig Tijdschrift, Ghent University, Belgium. This article is an open access article distributed under the terms and conditions of the Creative Commons Attribution (CC BY) license (<http://creativecommons.org/licenses/by/4.0/>).

Uit het verleden

### Belgische dikbil of ‘dutch-buttocked’?

*“In een deel van Yorkshire kozen de landbouwers gedurig rundvee met groote achterdeelen uit, tot zij een ras hadden gevormd dat zij ‘dutchbuttocked’ noemden, en de monsterachtige groote van de van de achterdeelen van het kalf was vaak voor de koe noodlottig en tal van koeien werden ieder jaar bij het kalven verlooren.”*

Een Hollandse (Dutch) dikbil dus. Waarom Hollands? En hoe kwam deze genetische aanleg in Belgische rassen terecht? Twee vragen waarop, zover bekend, geen antwoord mogelijk is.

Citaat uit Darwin, Ch., *Het variëeren der huisdieren en cultuurplanten* (deel 1, p. 504 van de vertaling van de tweede Engelse uitgave uit 1875 van *Variation of species of animals and plants under domestication*, in 1890 uitgegeven door Cohen, Arnhem). Darwin refereert bij deze passage aan Youatt, W., *Cattle: their Breeds, Management, and Diseases*, Londen, 1834 (Baldwin & Cradock), p. 284.

Luc Devriese

## Ultrasonographic findings associated with uterine migrating grass seeds in eleven dogs

*Echografische bevindingen geassocieerd met uteriene migrerende grasaren bij elf honden*

<sup>1</sup>C Benzimra, <sup>1</sup>L Couturier, <sup>1</sup>L Gatel, <sup>1</sup>E Cauvin, <sup>2</sup>G Gory, <sup>1</sup>D Rault

<sup>1</sup>AzurVet Center of Veterinary Specialists, Diagnostic Imaging Unit, France  
769 Avenue Pierre et Marie Curie, 06700 Saint-Laurent-du-Var, France

<sup>2</sup>Olliolis, Veterinary Referral Center, 40 Chemin du Clos du Haut, 83190 Ollioules, France

caroline.benzimra@gmail.com

### ABSTRACT

Numerous locations have been reported for vegetal foreign body migration. However, urogenital migration has rarely been documented. In this retrospective study, the ultrasonographic features associated with intrauterine migrating vegetal foreign bodies (grass seeds) are described in one intact and ten ovariectomized bitches. The most common ultrasonographic finding was focal and mild ampullary dilation of the uterus, containing the foreign body outlined by scant intraluminal fluid. There were no changes seen to the uterine wall, except in one dog with uterine perforation, confirmed at surgery. The remainder of the uterus had a normal appearance in 8/11 dogs, while there was a small amount of intraluminal fluid in 2/11 cases. Mild, focal steatitis around the focal dilation of the uterus segment containing the foreign body was observed in one case. The subtlety of these findings suggests that the ultrasonographic diagnosis of uterine grass awns can be challenging. This underlines a discrepancy with other reported migration sites commonly associated with marked inflammation.

### SAMENVATTING

Talrijke locaties werden reeds beschreven wat betreft migratie van plantaardige vreemde voorwerpen, maar urogenitale migratie werd echter zelden gerapporteerd. In deze retrospectieve studie worden de echografische kenmerken geassocieerd met migrerende intra-uteriene vreemde voorwerpen van plantaardige oorsprong (grasaren) beschreven bij elf teven, waarvan tien gesteriliseerd en één intact. De meest voorkomende echografische bevinding bleek focale en milde ampullaire verwijding van de uterus die het vreemd voorwerp bevatte omringd door een kleine hoeveelheid lumaal vocht. Er werden geen abnormaliteiten van de uteruswand gezien. Behalve bij één hond met uteriene perforatie werd de abnormaliteit tijdens chirurgie vastgesteld. De overige delen van de uterus hadden een normaal uitzicht bij 8/11 honden, terwijl bij 2/11 gevallen een kleine hoeveelheid lumaal vloeistof werd vastgesteld. Bij drie honden werd milde, focale steatitis waargenomen rondom het vreemd voorwerp. De subtiele echografische bevindingen tonen aan dat de diagnose van een grasaar in de uterus een grote uitdaging kan zijn. Dit in groot contrast met andere beschreven locaties van migratie waarbij meestal zeer duidelijke tekenen van inflammatie worden vastgesteld.

### INTRODUCTION

Migrating vegetal foreign bodies (FB) have been largely documented in the veterinary literature, with common sites including the ear canal, nasal cavity,

eye and eyelids, subcutaneous space, peritoneal and retroperitoneal spaces, thoracic airways and pleura or interdigital space (Brennan and Ihrke, 1983; Schultz and Zwingenberger, 2008; Cherbinsky et al., 2010; Vansteenkiste et al., 2014; Caivano et al., 2016; Fau-

chon et al., 2017; Marchegiani et al., 2017). The presence of this type of FBs can be confirmed by their direct visualization when relatively superficial or through the use of imaging techniques. Ultrasonography (US) is a common imaging modality used to search for them, due to its availability, superficial localization of the FBs in the early stages of the disease and its affordable cost (Frendin et al., 1999). Advanced imaging techniques such as CT or MRI have also been described but are usually used for chronic and deep migrations of the vegetal FBs (Frendin et al., 1999; Schultz and Zwingenberger, 2008). The ultrasonographic appearance of migrating grass seeds ('foxtail') has been well documented and is characterized by a spindle-shaped structure with two or three linear, hyperechoic interfaces, occasionally associated with acoustic shadowing (Gnudi et al., 2005). Typical grass seeds are fragments from wild oat species, and *Avena* spp. appear to be the most common migrating Gramineae FBs in the Mediterranean area (Schultz and Zwingenberger, 2008; Del Signore et al., 2017).

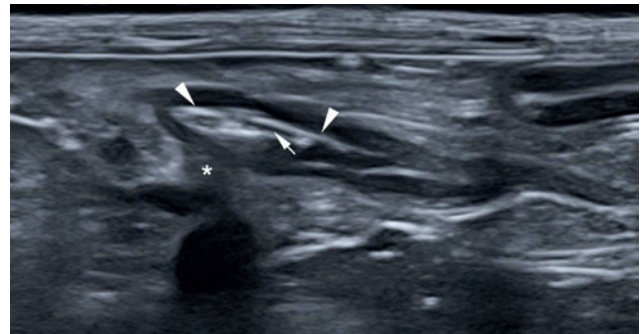
Up to 96% of the migrating FB cases have been reported to be associated with an inflammatory reaction (Vansteenkiste et al., 2014). This can include cellulitis, abscess, exudate and fistulous tracts (Gnudi et al., 2005; Vansteenkiste et al., 2014).

Vegetal FB migration within the urogenital tract has been sporadically reported, including the urethra, urinary bladder, penis and vagina (Brennan and Ihrke, 1983; Cherbinsky et al., 2010; Gatel et al., 2014; Fabbi et al., 2014, Agut et al., 2016; Del Signore et al., 2017). To date, two cases of intrauterine vegetal FB migration have been reported in bitches (Walker, 1978; Wolff, 1978). However, the ultrasonographic features of intrauterine vegetal FBs have not been documented to the author's knowledge.

The aim of this study was to describe the ultrasonographic findings associated with intrauterine vegetal FB migration in bitches. The authors hypothesized that intrauterine migrating vegetal FBs induce alterations to the uterine horns or body and in the adjacent intraperitoneal fat on ultrasonographic examination.

## MATERIALS AND METHODS

In this retrospective case series, the database of two referral private practices, i.e. Azurvet, Center of Veterinary Specialists and Olliolis, Veterinary Referral Center (France) was searched for intrauterine vegetal FBs. Both referral practices were located in the South East of France. Patients were included if the ultrasonographic examination revealed an intrauterine vegetal FB, that was subsequently confirmed at surgery, between April 2011 and January 2020. Exclusion criteria were a vaginal location of the FB or when an ultrasound-guided retrieval procedure was performed, which suggested that the FB was located at least partially in the vagina or cervix. Clinical data



**Figure 1.** Ultrasonographic appearance of the uterus and intrauterine FB (grass seed *Avena* spp.) in the left uterine horn of a four-year-old, spayed, female Border collie, using a linear transducer. Note the spindle-shaped, hyperechoic interface (arrow heads), with delineation of the barbed florets by scant anechoic fluid (arrow), and partial acoustic shadowing of the cranial aspect of the FB (\*). Note the uniform and non-thickened uterine wall at the level of the grass seed, and the collapsed uterine horn lumen distal to the FB.

collected from the animal's medical reports included clinical signs at presentation, breed, age, body weight, sexual status (intact versus neutered) and ultrasonographic findings. Ultrasonographic examinations were performed by an ECVDI diplomate or ECVDI associate member, highly experienced in the ultrasonographic diagnostics and management of migrating grass seeds as frequently encountered in this geographic area. Scans were performed using TOSHIBA Aplio 400, TOSHIBA Aplio 600, ESAOTE MyLab 60 and PHILIPS CX50 ultrasound machines. Ultrasound reports, images and recorded videos, when available, were retrospectively evaluated for each included animal, in order to provide a detailed description of the ultrasonographic features.

## RESULTS

Eleven dogs were included in the study. Ten bitches had been neutered via ovariectomy without hysterectomy, and one was intact. Ages ranged from ten months to fourteen years old (median seven years old). Represented breeds included Yorkshire terrier, Lhasa Apso, Bichon Frisé, West Highland White terrier, Griffon hunting dog Wirehaired Pointing Griffon, two Border collies and four mixed breed dogs. Body weights ranged from 5kg to 25kg (median 8kg).

In all animals, the clinical signs were characterized by hemorrhagic or purulent vulvar discharge and vulvar discomfort. The duration of the clinical signs prior to referral was not documented in all cases. A chronic evolution of over three weeks had been recorded in three bitches (three weeks in two bitches and five weeks in one bitch).

In the ten neutered dogs, the spindle-shaped ultrasonographic image typical of grass seeds (most likely

consistent with *Avena sterilis* sp.) was observed, and was identified in the left uterine horn in six animals and in the right uterine horn in four animals (Figure 1). One of these dogs presented with two overlapping FBs within the right uterine horn.

The size of the FBs ranged from 12 to 32 mm in length (median 20 mm) and from 1.7 to 5.5 mm in width (median 3 mm). In all ten dogs, a very small amount of intraluminal fluid was present surrounding the FB, making it more conspicuous. Focal ovoid dilatation of the uterus was noted at the location of the intraluminal FB, ranging from 2.8 to 8.1 mm in diameter (median 5 mm), depending on the cross-sectional diameter of the foreign body. In 8/10 dogs, intraluminal fluid was only localized around the FB, whereas the two remaining dogs showed mild diffuse accumulation of fluid in the entire uterine lumen.

In 9/10 dogs, the focally dilated uterine segment exhibited a homogeneous wall, with normal wall thickness and echogenicity, similar to the adjacent, unaffected uterine segments. The uterine wall layers could not be differentiated in either affected or unaffected uterine segments (Figure 2A). In 1/10 dogs, the report did not specify the appearance of the uterine wall at the level of the FB.

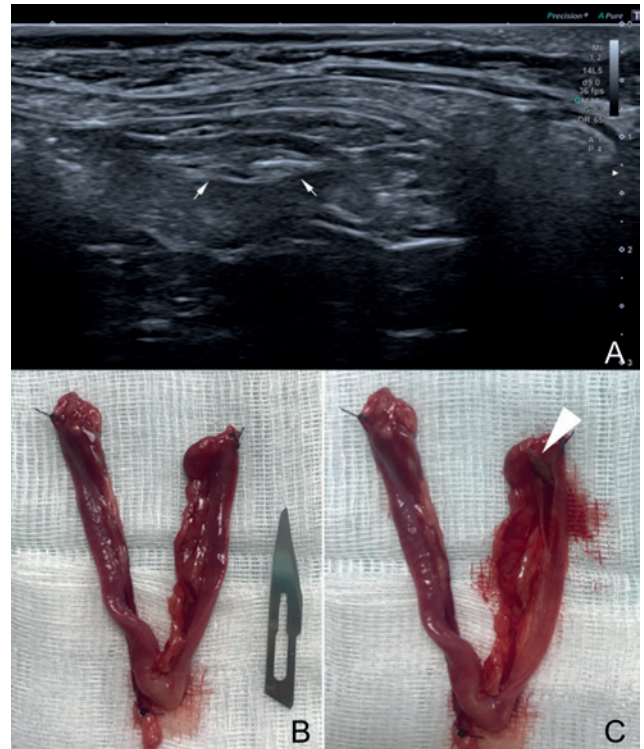
In 8/10 dogs, the uterine segments remote from the FB were reported to be unremarkable. Mild focal hyperechogenicity of the peritoneal fat surrounding the uterine segment containing the FB was noted in 1/10 dogs. In 1/10 dogs, the report did not specify the appearance of the uterus remote from the FB.

The intrauterine FB was identified as an *Avena sterilis* spikelet in all ten neutered dogs (Figures 2B and 2C).

In the intact dog, multiple hyperechoic foci and linear interfaces associated with acoustic shadowing were observed within the lumen of the cranial part of the uterine body (Figure 3A). At this level, the uterine wall was markedly thickened, forming a mass. There was pseudo layering on the ventral aspect of the lesion, consisting of an inner, hypoechoic layer and an outer, more echogenic layer (Figure 3A). Focal moderate hyperechogenicity of the surrounding peritoneal fat was noted around the mass (Figure 3B). Even though there was no ultrasonographic evidence of uterine perforation, this was subsequently detected during the ovariohysterectomy performed by the referring veterinarian. The FB was identified as a *Poa pratensis* spikelet (Figure 3C).

## DISCUSSION

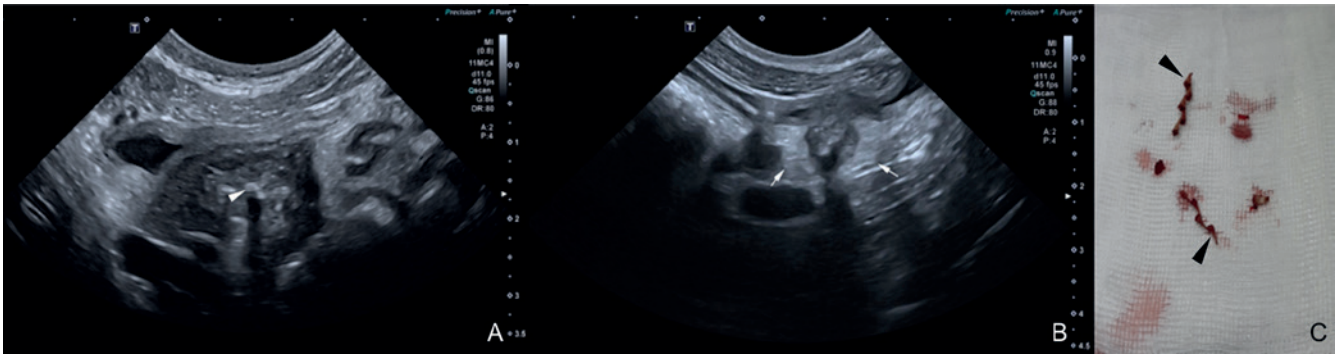
The presence of grass seeds in the vagina has been described previously (Gatel et al., 2014). Cranial migration of spikelets from the vaginal vestibule is caused by the stiff, reverse barbs that promote forward movement while preventing backward motion (Brennan and Ihrke, 1983; Schultz and Zwingerberg-



**Figure 2.** A. Ultrasonographic appearance of the intrauterine *Avena* spp. grass seed (white arrow) located in the left uterine horn of a five-year-old, spayed, female Chihuahua, with a typical, spindle-shaped, hyperechoic interface. B. Hysterectomized uterus of the same dog. Note the normal macroscopic appearance of the uterine horn. C. After incision of the left uterine horn, with partial exteriorization of the grass awn (white arrow head).

er, 2008; Gatel et al., 2014). In the present cases, the plant material most likely migrated from the vagina, through the cervix and into the uterine horns. In fact, uterine cannulation can be performed at any stage of the reproductive cycle in bitches (Watts and Wright 1995), which suggests that the uterine cervix may be patent to the migration of small vegetal FBs irrespective of the hormonal cycle of the dog. The close proximity of the vulva to the ground in female dogs during micturition might promote the penetration of grass seeds into the vulva, as previously suggested (Gatel et al., 2014). This proximity may be exacerbated in small dogs, and could be the reason for the overrepresentation of dogs weighting < 10kg in the present study (8/11).

Ascending and descending contractions of the vagina and uterus during estrus and anestrus have been documented, and could have contributed to the retrograde migration in the intact bitch (Brennan and Ihrke, 1983; Chatdarong et al., 2006; Snead et al., 2010; Gatel et al., 2014). The patency of the cervix is also increased during proestrus and estrus, parturition, and the post-partum period up to sixty days after parturition (Allen and France, 1985; Silva et al., 1995; Verstegen et al., 2001; De Cramer and Nöthling, 2017).



**Figure 3.** A. Ultrasonographic appearance of the intrauterine *Poa pratensis* grass seed located in the uterine body of a four-year-old, cross-bred, intact, female dog. Note the multiple hyperechoic foci within the uterine lumen (arrow head) and the circumferential thickening of the uterine wall with pseudo layering. B. Hyperechoic fat surrounding the uterine body, consistent with focal steatitis (white arrow). C. *Poa* species grass seed (arrow head) extracted from the uterine body following hysterectomy.

However, the stage of the estrus cycle when the penetration and migration of the FB occurred in the intact bitch described in this series was not recorded at the time of presentation. Moreover, the exact duration of the clinical signs was not recorded, which prevents an estimation of the stage of the cycle.

In the present study, the majority of bitches (10/11) had been neutered via ovariectomy only. Currently, ovariectomy is the recommended surgical neutering prophylactic procedure in healthy bitches in France, according to the guidelines of the French Central Canine Society (<https://www.centrale-canine.fr>). The reason why ovariectomy is preferred in France rather than ovariohysterectomy is poorly documented, but ovariectomy seems to be a historically preferred technique. This surgical preference makes observation of intrauterine migration of foreign body more likely in France and some other European countries than in Northern American countries, where ovariohysterectomy is usually performed (DeTora and McCarty, 2011).

In all neutered dogs of the present series, the FBs were identified as being *Avena sterilis* spikelets. Ultrasonographic features of the grass seeds were consistent with previous descriptions (Staudte et al., 2004; Gnudi et al., 2005). In these cases, focal dilatation of the uterine horn, centered on the FB, helped to recognize the affected segment of the uterine horn; however, the ultrasonographic changes were very mild and localized. This is in contrast with descriptions of *Avena* spp. migration in other locations, which is generally associated with a marked inflammatory reaction, such as pyothorax, subcutaneous cellulitis or abscesses (Gnudi et al., 2005; Vansteenkiste et al., 2014) coughing (28%. In a previous study by Gatel et al. (2014), mild ultrasonographic changes associated with vaginal migration of vegetal grass seeds has also been reported in a spayed dog and a cat, even though it was suspected that the spikelet had already been in the vaginal lumen of the dog for at least two years.

The reason for this limited inflammatory reaction associated with genital migration of FB may be ex-

plained by the tubular and confined aspect of the uterus and vagina, and also by the discharge of inflammatory fluid via the vulva, observed in all dogs in this study. However, an increased tolerance of the uterus to the FB compared to other migration sites cannot be ruled out. Moreover, the absence of hormonal impregnation in the ovariectomized dogs in this study may have limited the inflammatory focal response to the vegetal FB, as hormones, progesterone in particular, are known to be implicated in the development of uterine diseases such as pyometra (Hagman, 2018). The impact of hormonal impregnation in the intact dog of the present series could not be determined, as the stage of its cycle was not recorded at the time of diagnosis.

Pyometra associated with a non-vegetal intrauterine FB has been reported, including in association with a retained swab fragment in a bitch (Ajadi et al., 2018). Endometrial hyperplasia and bacterial endometritis have also been reported in a guinea pig with an intra-uterine piece of hay (Kohutova et al., 2018). None of the neutered bitches in the present study showed any ultrasonographic abnormalities of the uterine wall. Two dogs in the study had a scant amount of diffuse intraluminal fluid, which could indicate endometritis or early pyometra. However, no cytological or bacteriological examination of the fluid was performed following the diagnosis of intrauterine vegetal FB.

In the present case series, only one intact bitch was included. The plant material retrieved at surgery was identified as a *Poa pratensis* spikelet, rather than the *Avena* spp. found in all the other dogs. To the authors' knowledge, this plant has not been reported as a migrating FB and has therefore never been described ultrasonographically. It had a non-characteristic appearance, consisting in multiple hyperechoic foci and linear interfaces, making the ultrasonographic diagnosis more challenging. This case presented with thickening of the uterine body and parietal alterations, consisting in marked uterine wall thickening and pseudo-layering. This may be explained by several factors,

including the hormonal status of the bitch, the different nature of the FB and the uterine wall perforation detected at surgery.

In human medicine, different complications can occur as a result of FB migration within the vagina or uterus, especially with intra uterine contraceptive devices, including perforation, fistulation or aberrant migration (Magudapathi et al., 2015; Huang et al., 2019; Li et al., 2019). Complications such as urethrovaginal fistula secondary to a migrating grass seed (Agut et al., 2016) or uterine perforation and metritis with severe uterine adhesions, secondary to intramural retained fetal material (Watson et al., 2016), have been reported in bitches. Uterine perforation in dogs has also been described secondary to trauma during pregnancy, uterine torsion, dystocia, pyometra and surgical scars (Hajurka et al., 2012; Voorwald et al., 2012; Watson et al., 2016). However, to the authors' knowledge, rupture or perforation of the uterus secondary to a migrating grass seed has previously not been reported in dogs.

The ultrasonographers that took part in the present study were highly experienced in the ultrasonographic detection of migrating grass seeds in small animals due to the high incidence of grass seeds around the Mediterranean Sea. In the authors' experience, the diagnosis of intrauterine vegetal FBs is considered challenging compared to more common migration sites. The subtle features noted in the majority of cases in the present study required a meticulous evaluation of the entire length of the uterine horns. The overrepresentation of small-sized, ovariectomized bitches in the affected population added extra difficulties, including the small diameter of the uterus and the random position of the uterine horns permitted by the section of the ovarian ligaments during ovariectomy. Finally, the absence of systematic warning signs such as peritoneal steatitis surrounding the affected horn or marked focal uterine dilatation could not be used to attract the attention of the operator to the FB.

The limitations of this study are mainly related to its retrospective nature. No histologic examination of the uterine horns containing the FB was performed, which prevented a comparison between the ultrasonographically normal uterine walls and the presence of potential microscopic evidence of metritis or endometritis. Additionally, the nature of the focal fluid outlining the FB and potential bacterial contamination were not documented by the referring veterinarians who performed the hysterectomy. Limited recorded data were available regarding the treatment received by the animals prior to referral, and their potential impact on the severity of the changes. Finally, all animals were referred specifically for ultrasonographic examination, without a prior specific clinical examination of the reproductive tract.

In conclusion, intrauterine vegetal FBs should be included in the differential diagnosis in any female dog with vulvar discharge, especially if ovariecto-

mized and living in a geographic area where migrating grass seeds are a common problem. Ultrasonographic findings in intra-uterine migrated vegetal FBs (grass seeds in the current cases) differ from those in other, more common sites of migration, since the changes observed were mostly very localized and mild. Notably, the absence of visible uterine wall abnormalities and a normal appearance of the uterus outside of the FB location were a common finding in the present study. Moreover, the ultrasonographic diagnosis of vegetal FB was found to be more difficult in the case of the atypical *Poa* spp. grass-seed. The paucity of ultrasonographic changes in most cases hence require a meticulous examination of the entire uterus in dogs suspected of intrauterine vegetal FB.

## ACKNOWLEDGEMENTS

The authors thank Dr Xavier Levy (DipECAR-EBVS) for his valuable suggestions.

## REFERENCES

- Agut A., Carrillo J.D., Anson A., Belda E., Soler M. (2016). Imaging diagnosis-urethrovaginal fistula caused by a migrating grass awn in the vagina. *Veterinary Radiology & Ultrasound* 57 (3), E30-33.
- Ajadi T.A., Makinde F.A., Adebayo O.O., Adeleye A.I. (2018). Incidence, indication and prognosis of ovariohysterectomy in dogs in Abeokuta, Nigeria. *Sokoto Journal of Veterinary Sciences* 16 (2), 47.
- Allen W. E., France C. (1985). A contrast radiographic study of the vagina and uterus of the normal bitch. *Journal of Small Animal Practice* 26 (3), 153-166.
- Brennan K. E., Ihrke P. J. (1983). Grass awn migration in dogs and cats: A retrospective study of 182 cases. *Journal of the American Veterinary Medical Association* 182 (11), 1201-1204.
- Caivano D., Biretoni F., Rishniw M., Bufalari A., De Monte V., Proni A., Giorgi M.E., Porciello F. (2016). Ultrasonographic findings and outcomes of dogs with suspected migrating intrathoracic grass awns: 43 cases (2010-2013). *Journal of the American Veterinary Medical Association* 248 (4), 413-421.
- Chatdarong K., Lohachit C., Kiartmanakul S., Axner E., Forsberg C.L. (2006). Cervical patency during non-ovulatory and ovulatory estrus cycles in domestic cats. *Theriogenology* 66 (4), 804-810.
- Cherbinsky O., Westropp J., Tinga S., Jones B., Pollard R. (2010). Ultrasonographic features of grass awns in the urinary bladder. *Veterinary Radiology & Ultrasound* 51 (4), 462-465.
- De Cramer K.G.M., Nöthling J.O. (2017). The precision of peri-estrous predictors of the date of onset of parturition in the bitch. *Theriogenology* 96, 153-157.
- Del Signore F., Terragni R., Carloni A., Stehlik L., Proks P., Cavallo L., Febo E., Luciani A., Crisi P.E., Vignoli M. (2017). An uncommon localization of a vegetal foreign body in a dog: A case report. *Veterinárni Medicina* 62, 579-582.

- DeTaora M, McCarthy R.J. (2011). Ovariohysterectomy versus ovariectomy for elective sterilization of female dogs and cats: is removal of the uterus necessary? *Journal of the American Veterinary Medical Association* 239 (11), 1409-1412.
- Fabbi M., Manfredi S., Di Ianni F., Bresciani C., Cantoni A., Gnudi G., Bigliardi E. (2014). A vaginal fornix foreign body in a bitch: A case report. *Veterinárni Medicina* 59 (9), 457-460.
- Fauchon E., Lassaigne C., Ragety G., Gomes E. (2017). Ultrasound-guided removal of vegetal foreign bodies in the lower extremities of dogs: a retrospective study of 19 cases. *Vlaams Diergeneeskundig Tijdschrift* 86, 285-290.
- Freund J., Funkquist B., Hansson K., Lönnemark M., Carlsten J. (1999). Diagnostic imaging of foreign body reactions in dogs with diffuse back pain. *Journal of Small Animal Practice* 40(6), 278-285.
- Gatel L., Gory G., De Pauw B., Rault D.N. (2014). Diagnosis and Ultrasound-Guided retrieval of a vaginal foreign body in a dog and a cat. *Vlaams Diergeneeskundig Tijdschrift* 83 (5), 55-58.
- Gnudi G., Volta A., Bonazzi M., Gazzola M., Bertoni G. (2005). Ultrasonographic features of grass awn migration in the dog. *Veterinary Radiology & Ultrasound* 46 (5), 423-426.
- Hagman R. (2018). Pyometra in small animals. *The Veterinary Clinics of North America. Small Animal Practice* 48 (4), 639-661.
- Hajurka J., Macak V., Hura V., Stavova L., Hajurka R. (2012). Spontaneous rupture of uterus in the bitch at parturition with evisceration of puppy intestine - A case report. *Veterinárni Medicina* 50 (2), 85-88.
- Huang X., Zhong R., Zeng L., He X., Deng Q., Peng X., Li J., Luo X. (2019). Chronic nodules of sigmoid perforation caused by incarcerated intrauterine contraception device. *Medicine* 98 (4), e14117.
- Kohutova, Silvia, Michaela Paninarova, Miša Škorič, Vladimír Jekl, Zdeněk Knotek, et Karel Hauptman. (2018). Cystic endometrial hyperplasia and bacterial endometritis associated with an intrauterine foreign body in a guinea pig with ovarian cystic disease. *Journal of Exotic Pet Medicine* 27 (1), 41-45.
- Li X., Li H., Li C., Luo X., Song Y., Li S., Luo S., Wang Y. (2019). Migration of an intrauterine device causing severe hydronephrosis progressing to renal failure: A case report. *Medicine* 98 (3), e13872.
- Magudapathi C., Manickam R., Thangavelu K. (2015). Vesicocervical Fistula: Rare complication secondary to intrauterine device (Lippes Loop) erosion » *International Urogynecology Journal* 26 (6), 927-929.
- Marchegiani A., Fruganti A., Cerquetella M., Cassarani M.P., Laus F., Spaterna A. (2017). Penetrating palpebral grass awn in a dog: Unusual case of a penetrating grass awn in an eyelid. *Journal of Ultrasound* 20 (1), 81-84.
- Schultz R.M., Zwingenberger A. (2008). Radiographic, computed tomographic, and ultrasonographic findings with migrating intrathoracic grass awns in dogs and cats. *Veterinary Radiology & Ultrasound* 49 (3), 249-255.
- Silva L.D., Onclin K., Versteegen J.P. (1995). Cervical opening in relation to progesterone and estradiol during heat in beagle bitches. *Journal of Reproduction and Fertility* 104 (1), 85-90.
- Snead E.C., Pharr J.W., Ringwood B.P., Beckwith J. (2010). Long-retained vaginal foreign body causing chronic vaginitis in a bulldog. *Journal of the American Animal Hospital Association* 46 (1), 56-60.
- Staudte K.L., Hopper B.J., Gibson N.R., Read R.A. (2004). Use of ultrasonography to facilitate surgical removal of non-enteric foreign bodies in 17 dogs. *Journal of Small Animal Practice* 45 (8), 395-400.
- Vansteenkiste D. P., Lee K.C.L., Lamb C.R. (2014). Computed tomographic findings in 44 dogs and 10 cats with grass seed foreign bodies. *Journal of Small Animal Practice* 55 (11), 579-584.
- Versteegen J.P., Silva L.D., Onclin K. (2001). Determination of the role of cervical closure in fertility regulation after mating or artificial insemination in Beagle bitches. *Journal of Reproduction and Fertility. Supplement* 57, 31-34.
- Voorwald F., Tiosso C.F., Cardilli D., Toniollo G.H. (2012). Mummified papyraceous fetuses in the abdominal cavity of an elderly female dog with pyometra. *Arquivo brasileiro de Medicina Veterinária e Zootecnia* 64 (2), 311-317.
- Walker C.E. (1978). Foreign body in Pekinese uterus. *The Veterinary Record* 103 (25), 567.
- Watson K.M., Horadagoda N.U., Piripi S.A. (2016). Dachshund bitch with severe uterine adhesions and intramural uterine foreign material as an incidental ovariohysterectomy finding. *Australian Veterinary Journal* 94 (1-2), 24-26.
- Watts J.R., Wright P.J. (1995). Investigating uterine disease in the bitch: Uterine cannulation for cytology, microbiology and hysteroscopy. *Journal of Small Animal Practice* 36 (5), 201-206.
- Wolff A. (1978). Intrauterine foreign body in a dog. *Veterinary Medicine, Small Animal Clinician* 73 (4), 478.





## Minor salivary gland sialolithiasis associated with a palatal sialocele in a dog

### *Sialolithiasis in een palatale sialocoele bij een hond*

<sup>1</sup>J. De Swert, <sup>2</sup>B. Van Goethem

<sup>1</sup>Dierenkliniek De Ark, Probastraat 1, B-2235 Westmeerbeek, Belgium

<sup>2</sup>Small Animal Teaching Hospital, Faculty of Veterinary Medicine, Ghent University, B-9820 Merelbeke, Belgium

bart.vangoethem@ugent.be

## ABSTRACT

A five-year-old Labrador retriever was referred for progressively worsening inspiratory stridor and accompanying dyspnea. Oropharyngeal inspection identified a mass in the soft palate as the cause for upper airway obstruction. Fine-needle aspiration of the mass evacuated mucohemorrhagic fluid and revealed multiple sialoliths. The sialocele was surgically explored, all sialoliths were removed, the lining of the sialocele was resected, and the remaining defect in the palate was reconstructed and closed. Histology of submitted tissues confirmed it to be a sialocele and the sialoliths consisted of protein and carbonate apatite. The dog made an unremarkable recovery and was discharged on the same day. No recurrence occurred and the dog was free of any respiratory symptoms six months post treatment.

## SAMENVATTING

Een vijf jaar oude labrador-retriever werd aangeboden met progressief verergerende inspiratoire stridor en dyspnee. Bij orofaryngeaal onderzoek werd een massa in het zachte gehemelte geïdentificeerd als de oorzaak van de bovensteluchtwegobstructie. Via aspiratie van de massa werd een mucohemorragische vloeistof gedraineerd met daarin verschillende steentjes. Er werd een sialocoele vermoed die chirurgisch werd geëxploreerd. Alle sialolieten en de epitheliale aflijning van de massa werden verwijderd. Het defect in het palatum werd nadien gereconstrueerd. Histologisch onderzoek bevestigde dat het een sialocoele betrof met daarin sialolieten bestaande uit eiwit en carbonaat. De hond herstelde zonder complicaties en werd dezelfde dag uit het ziekenhuis ontslagen. Zes maanden na de ingreep was de hond nog steeds vrij van respiratoire klachten.

## INTRODUCTION

Dogs have four pairs of major salivary glands, sometimes also referred to as the extra-oral salivary glands (parotid, mandibular, sublingual, and zygomatic) (Gil et al., 2018). Additionally, numerous minor salivary glands are distributed throughout the oral cavity, such as the lips, cheek, tongue, palate, pharynx, and esophagus. Salivary gland disease is uncommon with an incidence of 0.3% (Furtado et al., 2017). Most reported diseases concern the major salivary glands, including nonspecific sialadenitis, neoplasia, sialocoele, sialolithiasis, salivary gland lipomatosis, necrotizing sialometaplasia, and traumatic hemor-

rhage (Spangler and Culbertson, 1991; Lieske and Rissi, 2020).

Sialolithiasis, the formation of stones in saliva, is a rare condition in dogs, mostly associated with the parotid salivary gland (Jeffreys et al., 1996; Trumpatori et al., 2007; Proot et al., 2013), the mandibular salivary gland (Pignone et al., 2009; Shuh et al., 2015), the sublingual salivary gland (Ryan et al., 2008), and the zygomatic gland (Lee et al., 2014). The sialolith formation can be caused by mineral aggregation in the salivary gland or duct together with the accumulation of mucus, peel epithelial cells, bacteria, and the presence of an alkaline pH (Pignone et al., 2009). In a study by Schroder et al. (2017), increased concentra-

tions of the ions that constitute the inorganic phase of sialoliths were found when the saliva of dogs with sialolithiasis was compared to control dogs (Schroder et al., 2017). But more often, sialoliths occur concurrently with a sialocele, a collection of mucoid saliva that has leaked from a damaged salivary gland or duct (Ryan et al., 2008; Torad and Hassan, 2013). Stone formation has been attributed to the sluggish salivary flow within a chronic sialocele and the potential increase in the number of bacteria via salivary retention (Han et al., 2016).

In the current case, the presence of a palatal sialocele containing multiple sialoliths is described. To the best of the authors' knowledge, this is the first description of sialolithiasis associated with a minor salivary gland in a dog.

### CASE HISTORY

A five-year-old, male, entire Labrador retriever weighing 41 kg was referred to Anicura Dierenkliniek De Ark for progressive worsening of inspiratory stridor and exercise intolerance over the last year.

Before the development of the clinical symptoms, the dog was very active and known to retrieve and play with wooden sticks. Over a period of around four months, he progressively developed an inspiratory stridor, resulting in exercise intolerance and periods of dyspnea. There was no dysphagia. On presentation, clinical examination was unremarkable apart from a stridor. The dog did not have enlarged submandibular lymph nodes, opening of the mouth was not painful, body temperature was 38.5°C, neurological examination and thoracic auscultation were normal. The stri-

dor consisted of a combined pharyngeal and laryngeal component. When the pharyngeal region was transcutaneously palpated, the dog became uncomfortable, had an obvious swallowing reflex, and showed worsening signs of stridor.

Because of the breed's predisposition for laryngeal paralysis, laryngeal inspection was performed as the next diagnostic step. The dog was intravenously (IV) premedicated with 0.2 mg/kg methadon (Insistor, Ecuphar, Belgium) and 5 µg/kg dexmedetomidine (Dexdomitor, Orion pharma, Belgium) and maintained with boli of 2 mg/kg alfaxalone (Alfaxan, Eurox, the Netherlands). The dog also received 0.15 mg/kg meloxicam (Cticam, Ecuphar, Belgium). To allow a patent airway during the examination, a 9-mm single-use endotracheal tube (Endotracheal tube cuffed straight, Teleflex medical, Ireland) was introduced in the dog's trachea and the cuff was inflated.

A marked asymmetrical swelling was noted at the soft palate (Figure 1). The mass measured approximately 6 x 3 x 3 cm and was located just medial to the right tonsil. Due to its mass effect, the right tonsil was everted from its crypt. On digital palpation, the mass had both fluctuating and dense regions. Further inspection of the mouth and laryngeal region showed no other abnormalities. Aspirates were taken and 20 ml of a mucohemorrhagic fluid was drained. Inside the fluid, some miniscule sialoliths were present and while performing the fine-needle aspiration, larger mineralized structures were felt (Figure 2).

The dog was transferred to the surgical room and positioned in sternal recumbency with his head fixed to a frame with the mouth open (Findji and Dupré, 2008). He received 20 mg/kg cephalosporin (Cefazoline, Sandoz, Belgium) IV. The oropharyngeal mucosa

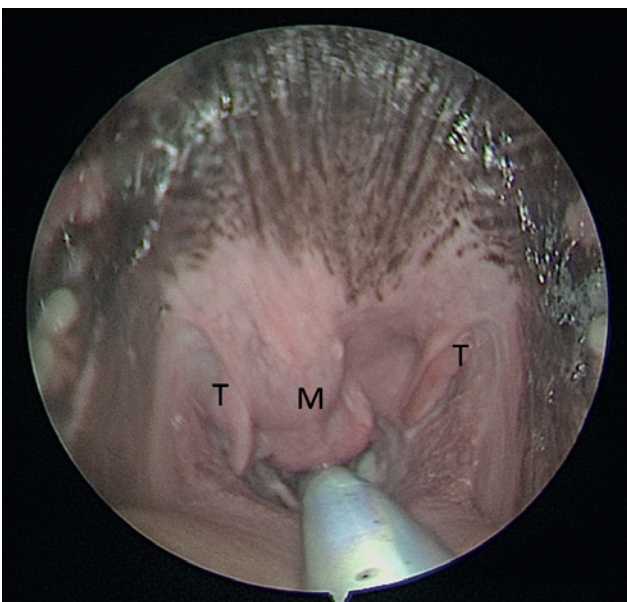


Figure 1. Endoscopic view of the pharynx demonstrating bilateral everted tonsils (T) and the asymmetrical bilobed swelling of the soft palate mucocoele (M) responsible for upper respiratory obstruction.

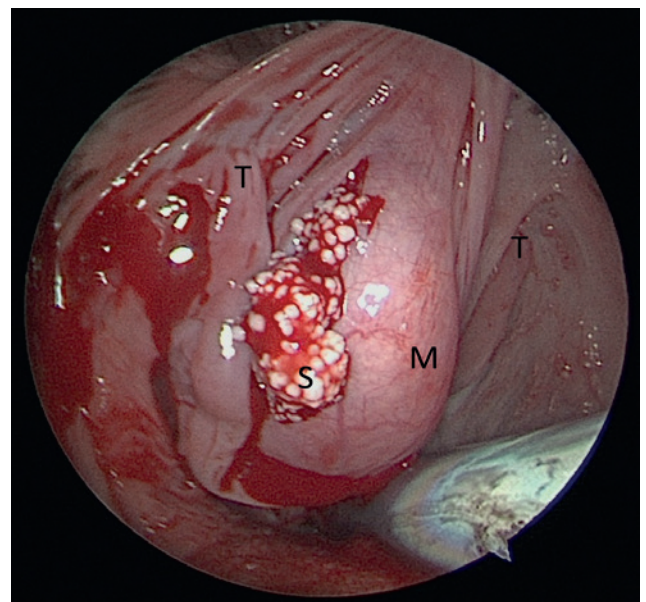


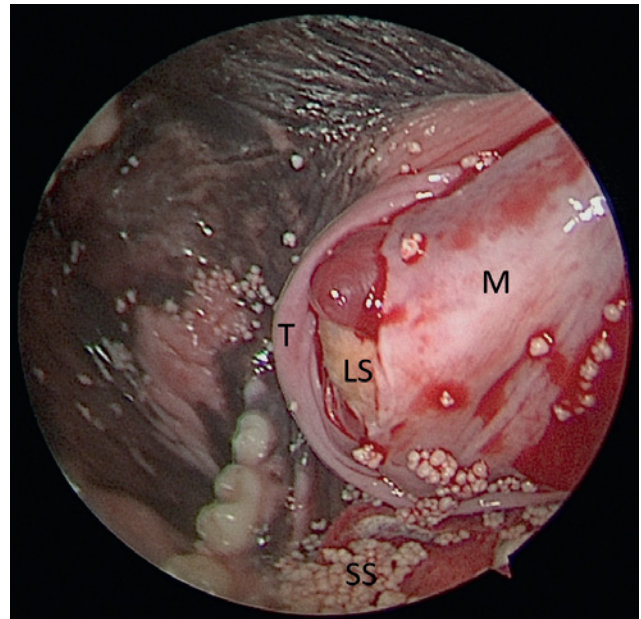
Figure 2. Endoscopic close-up view of the mass after drainage of 20 ml of mucohemorrhagic fluid revealed multiple small sialoliths exiting the puncture hole (T: tonsil, M: mucocoele, S: sialolith).

overlying the mass was incised with a nr 15-scalpel blade revealing a bilobed, fibrous capsule containing one large sialolith (6 mm diameter) surrounded by thickened mucus in one pocket, and numerous small sialoliths (1-2 mm diameter) in the second pocket (Figure 3). All sialoliths were evacuated, and the fibrous capsule was removed en-bloc with the adjacent right tonsil (Figure 4). The resulting palatal defect was closed in two continuous appositional layers with a 4/0 slow-resorbable monofilament suture (Maxon, Covidien, France).

The dog could be extubated without complications. He was discharged the same day with a five-day-oral course of 15 mg/kg cephalosporin (Cefaseptin, Vetoquinol, Belgium) twice daily and a five-day-oral course of 2 mg/kg cimicoxib (Cimalgex, Vetoquinol, Belgium) once daily.

Bacteriological culture of the stagnant saliva was negative. Histologic analysis of the tissue identified a pseudocystic wall of granulation tissue and neovascularization with mixed inflammation oriented around accumulations of fibrin, necrotic cellular debris, mineralized debris, and mucoid material. Some of the surrounding salivary ducts were dilated and contained inspissated mucus. There were foci of lymphonodular hyperplasia in the right tonsil. Quantitative analysis showed that the sialoliths were composed of 80% protein and 20% carbonate apatite (Figure 5).

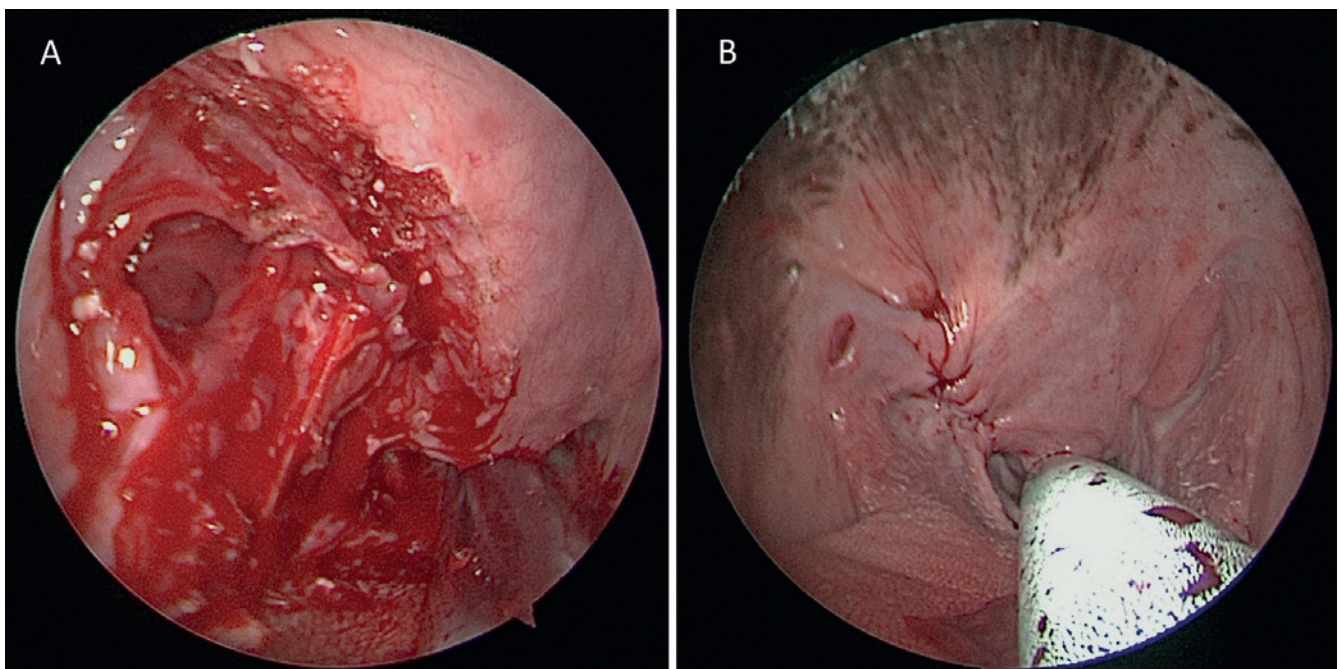
Telephone check-ups were made at one day, ten days and finally six months post-operative. No complications occurred during this period and the owner reported the dog to be active again, without any respiratory signs.



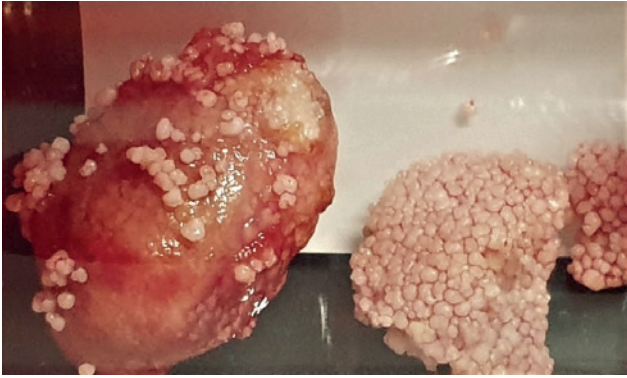
**Figure 3.** Intraoperative view after incision of the palatal mucosa to open the sialocele demonstrating the presence of a large sialolith inside (T: tonsil, M: mucocoele, LS: large sialolith, SS: small sialolith).

## DISCUSSION

Causes for pharyngeal/laryngeal stridor in the dog include brachycephalic obstructive airway syndrome, laryngeal paralysis, pharyngeal stick injury, neoplasia (lingual, tonsillar, laryngeal), the presence of a foreign body, and hyoid trauma. Respiratory obstruction and distress due to salivary gland disease is most often caused by the presence of a pharyngeal mucocoele af-



**Figure 4.** Intraoperative view of the palatal defect. A. After resection of the sialocele and right tonsil and B. after reconstruction and two-layer closure.



**Figure 5.** Close-up view of the carbonate apatite sialolith (picture taken with sialoliths in a plastic recipient).

ter trauma to the sublingual and/or mandibular glands or ducts (Furtado et al., 2017). Clinical signs of salivary gland disease, in case of obstruction of ducts by sialoliths, include painful or non-painful (subcutaneous) swelling surrounding the affected glands (Suh et al., 2015; Yoon et al., 2017). In a case report by Han et al. (2016), a thirteen-year-old, mixed-breed dog with a pharyngeal sialoceles containing sialoliths that were responsible for respiratory signs such as intermittent coughing, and choking was described. But also swelling of the soft palate due to minor salivary gland disease will cause upper airway obstruction and dyspnea. This has been described by Watanabe et al. (2012), when a sialoceles was identified originating from a minor salivary gland in the soft palate of a four-year-old Welsh corgi (Watanabe et al., 2012). Wainberg et al. (2020) reported upper airway obstruction due to a mucus retention cyst in the soft palate of a ten-year-old Chihuahua. The authors referred to the pathology as a mucus retention cyst rather than a mucocele, since its outer layer consisted of an uninterrupted epithelial layer instead of mostly consisting of granulation tissue.

If sialoliths are located in the excretory duct of major salivary glands, the sialoliths can sometimes be removed using duct incision via a transcutaneous or intraoral approach (Han et al., 2016). For the surgical treatment of a sialoceles, there are several options. Major salivary gland duct rupture can be solved by transposition of the duct to a new location, when this is anatomically feasible (Yoon et al., 2017). Repair by end-to-end anastomosis over a stent is another option, but often not possible because of duct fibrosis (Trumpatori et al., 2007). Ligating a traumatized duct proximal to its severed ends leads to glandular secretory cell atrophy because of back pressure (Yoon et al., 2017). Finally, the major salivary gland can be removed together with its draining duct (Suh et al., 2015; Proot et al., 2016; Han et al., 2016).

The only described dog with a palatal sialoceles was treated for almost two years by repeated puncture and drainage, before marsupialization was performed, and finally marginal resection led to resolution of the

sialoceles (Watanabe et al., 2012). In this case, conservative treatment (drainage and marsupialization) could only partially resolve the space-occupying effect and would likely have resulted in recurrence of potentially dangerous respiratory obstruction. Immediate surgical resection of the sialoceles was therefore performed. In major salivary gland disease, both sialolith removal and sialoadenectomy lead to good outcomes and low recurrence rate, based on a small number of cases (Proot et al., 2016; Han et al., 2016). The dog with the mucus retention cyst also underwent immediate surgical resection after diagnosis, without any attempt at conservative treatment, and had no recurrence after a seven-month follow-up (Wainberg et al., 2020).

Salivary gland diseases are more likely to occur in middle-to-old aged dogs (Spangler and Culbertson, 1991; Han et al., 2016). In young dogs, salivary gland disease has been attributed to the presence of a migrating foreign body in the parotid duct of a fourteen-month-old boxer (Marques et al., 2008), oral trauma with rupture of the excretory ducts of a zygomatic salivary gland in a two-year-old Australian shepherd (List and Goldhammer, 2012), and a bite wound to the neck of a three-year-old French bulldog (Yoon et al., 2017). Given the history of playing with wooden sticks, the authors assume that a traumatic origin is also likely in this case. Trauma to the oropharyngeal palatal mucosa and the ensuing healing may lead to fibrosis of excretory ducts resulting in the accumulation of saliva in the soft palate.

A diagnosis of sialolithiasis can be made by palpation, radiography, ultrasonography, or sialography (Lee et al., 2014; Suh et al., 2015; Proot et al., 2016). Diagnosis of major salivary gland mucoceles is routinely performed by ultrasonographic examination (Torad and Hassan, 2013). For the palatal sialoceles, in this case, ultrasonography was not an option. Plain radiographs on the other hand, could have been helpful. They have been used to differentiate sialoceles from bony lesions, aggressive neoplasms of the mandibular region, or diagnose sialolithiasis (Torad and Hassan, 2013). Even non-mineral sialoliths can be radiopaque and visible on plain radiographs (Suh et al., 2015). Advanced medical imaging (computed tomography and magnetic resonance imaging) has also been described for the major salivary glands in dogs (Weidner et al., 2012; Lee et al., 2014; Durand et al., 2016; Gil et al., 2018). In human medicine, magnetic resonance imaging (MRI) of the salivary glands is typically used to assess the extension and infiltration of tumors, particularly into the parapharyngeal space (Weidner et al., 2012). CT sialography has been successfully described for the parotid, zygomatic and mandibular salivary gland in dog cadavers (Kneissl et al., 2011).

Analysis of sialoliths in veterinary medicine has demonstrated calcium carbonate, calcium phosphate, magnesium carbonate, and magnesium ammonium phosphate (Trumpatori et al., 2007; Han et al., 2016).

In the current case, only a 20% mineral content was found and 80% of the sialoliths consisted of a non-mineral proteinaceous material. Non-mineral sialoliths have also been found by Suh et al. (2015) who described a ten-year-old Maltese dog with bilateral radiopaque sialoliths in the mandibular gland that consisted completely of proteinaceous material. They hypothesized that the highly condensed nature of the sialoliths accounted for their radiopaque nature. This could also explain the scratching sensation that was felt when performing fine-needle aspiration of the mucocele in the current case. The mineralization in this case most likely consisted of secondary mineralization around condensed proteinaceous material, but also ectopic ossification presenting as osteoid metaplasia in a sialocele has been described in a four-year-old Shih Tzu (Fernandes et al., 2012).

## CONCLUSION

Accumulation of saliva in a palatal mucocele with the concurrent development of palatal sialoliths is a rare differential diagnosis for respiratory obstruction. Surgical removal of the sialoliths and the accompanying sialocele is curative.

## REFERENCES

- Durand A., Finck M., Sullivan M., Hammond G. (2016). Computed tomography and magnetic resonance diagnosis of variations in the anatomical location of the major salivary glands in 1680 dogs and 187 cats. *Veterinary Journal* 209, 156-162.
- Fernandes T.R., Grandi F., Monteiro L.N., Salgado B.S., Rocha R.M., Rocha N.S. (2012). Ectopic ossification presenting as osteoid metaplasia in a salivary mucocele in a Shih Tzu dog. *BMC Veterinary Research* 8, 1-5.
- Findji L., Dupré G. (2008). Folded flap palatoplasty for treatment of elongated soft palates in 55 dogs. *Wiener Tierärztliche Monatsschrift* 95, 56-63.
- Furtado M.C.D., Alves R.D.A., Vasconcelos R.H., Bezerra W.G.A., Costa P.P.C. (2017). Pharyngeal mucocele in dogs - literature review. *Brazilian Journal of Hygiene and Animal Sanitary* 11, 448-455.
- Gil F., Arencibia A., Garcia V., Ramirez G., Vazquez J.M. (2018). Anatomic and magnetic resonance imaging features of the salivary glands in the dog. *Anatomia Histologia Embryologia* 47, 551-559.
- Han H., Mann F.A., Park J.Y., Joo Y.S. (2016). Canine sialolithiasis: two case reports with breed, gender, and age distribution of 29 cases (1964-2010). *Journal of the American Animal Hospital Association* 52, 22-26.
- Jeffreys D.A., Stasiw A., Dennis R. (1996). Parotid sialolithiasis in a dog. *Journal of Small Animal Practice* 37, 296-297.
- Kneissl S., Weidner S., Probst A. (2011). CT sialography in the dog - a cadaver study. *Anatomia Histologia Embryologia* 40, 397-401.
- Lee N., Choi M., Keh S., Kim T., Kim H., Yoon J. (2014). Zygomatic sialolithiasis diagnosed with computed tomography in a dog. *Journal of Veterinary Medical Science* 76, 1389-1391.
- Lieske D.E., Rissi D.R. (2020). A retrospective study of salivary gland diseases in 179 dogs (2010-2018). *Journal of Veterinary Diagnostic Investigation* 32, 604-610.
- List A.K., Goldhammer M. (2012). Diagnosis and therapy of a posttraumatic unilateral purulent sialoadenitis of the zygomatic gland in a dog. *Kleintierpraxis* 57, 478-483.
- Marques A.I.C., Munro E., Welsh E.M. (2008). Migrating foreign body in the parotid duct of a boxer dog. *Veterinary Record* 163, 691-692.
- Pignone V.N., Faraco C.S., de Albuquerque P.B., Recla G., Gianotti G., Contesini E.A. (2009). Sialolith inside mandibular gland duct in dog. *Acta Scientiae Veterinariae* 37, 277-280.
- Proot J.L.J., Nelissen P., Ladlow J.F., Blacklock K.B., Kulendra N., de la Puerta B., Sheahan D.E. (2016). Parotidectomy for the treatment of parotid sialocele in 14 dogs. *Journal of Small Animal Practice* 57, 79-83.
- Ryan T., Welsh E., McGorum I., Yool D. (2008). Sublingual salivary gland sialolithiasis in a dog. *Journal of Small Animal Practice* 49, 254-256.
- Trumpatori B.J., Geissler K., Mathews K.G. (2007). Parotid duct sialolithiasis in a dog. *Journal of the American Animal Hospital Association* 43, 45-51.
- Schröder S.A., Homøe P., Wagner N., Bardow A. (2017). Does saliva composition affect the formation of sialolithiasis? *Journal of Laryngology and Otology* 131, 162-167.
- Spangler W.L., Culbertson M.R. (1991). Salivary gland disease in dogs and cats - 245 cases (1985-1988). *Journal of the American Veterinary Medical Association* 198, 465-469.
- Suh H.J., Chung D.J., Lee A.J., Chung H.J., Kim D.H., Eom K.D., Do S.H., Kim H.Y. (2015). Abnormal changes in both mandibular salivary glands in a dog: Non-mineral radiopaque sialoliths. *Canadian Veterinary Journal-Revue Vétérinaire Canadienne* 56, 1025-1028.
- Torad F.A., Hassan E.A. (2013). Clinical and ultrasonographic characteristics of salivary mucoceles in 13 dogs. *Veterinary Radiology & Ultrasound* 54, 293-298.
- Wainberg S., Powers B., Liptak J. (2020). Mucus Retention Cyst of the Soft Palate in a Dog. *Journal of the American Animal Hospital Association* 56(1), 34-36.
- Watanabe K., Miyawaki S., Kanayama M., Takagi M., Murakami M., Sugikata Y., Yamazoe K. (2012). First case of salivary mucocele originating from the minor salivary gland of the soft palate in a dog. *Journal of Veterinary Medical Science* 74, 71-74.
- Weidner S., Probst A., Kneissl S. (2012). MR anatomy of salivary glands in the dog. *Anatomia Histologia Embryologia* 41, 149-153.
- Yoon H.Y., Min B.S., Kim S.Y., Lee D.E., Kim J.H. (2017). Surgical management of parotid salivary duct rupture secondary to non-iatrogenic trauma in a dog. *Journal of Veterinary Medical Science* 79, 82-85.



**Joost van de Vondel (1587 – 1679)  
waarschuwt onverschrokken paardenartsen**

**De leeuw en 't peerd**

De leeuw, 't ontzaglijk dier, 't peerd ziende 't gras aflezen,  
Zeer listig tot hem trad, en veinsde zich te wezen  
Een wel - ervaren arts, die door kunstrijke list  
Tot allerlei gebrek en krankheid, hulpe wist,

Maar 't peerd niet minder loos, riep "O ter goeder uren  
Heeft u Apollo tot mijwaarts willen sturen!  
O Aesculapi komt, uitnemendste doctoer!  
Treedt herwaarts met uw kunst en komt mijn kwale voor:

Want mijnen achtervoet mij bang maakt en verlegen,  
Vermits een groot gezwel, daar onlangs aan gekregen;  
Ontzegt uw hulpe niet, is 't anders in uw macht;  
Besmeer 't met uw zalve, opdat het wat verzacht."

De leeuw veinst zich gereed 's peerds achtervoet te helen,  
Schikt zich achteraan: dan 't ros slecht niet den schelen,  
Het slaat den lozen arts 't hoefijzer voor den kop,  
Dat hij ter aarden ligt, één - slags, met énen klop.

't Gaat zo gemeenlijk dat die anderen meent te plagen,  
Die wordt eerst zelf geplaagd en moet zijn straffe dragen;  
Die anderen 't net voor - spant, oft enen kuil bereidt,  
Eerlang zelf in den strik of in den afgrond leit.

Uit: *Vorstelijke Warande der Dieren* (1617)

## Anesthetic management of a pregnant broodmare with gastrointestinal colic

### *Anesthesie van een drachtige fokmerrie met gastro-intestinale koliek*

L. Miller, M. Gozalo-Marcilla, P.J. Pollock, A. Pantì

Royal Dick School of Veterinary Studies and the Roslin Institute, the University of Edinburgh, midlothian, EH25 9RG, UK

s1008987@ed.ac.uk

## ABSTRACT

Gastrointestinal colic in mares during early pregnancy may require general anesthesia for surgical correction. There is a scarcity of literature identifying anesthetic risk factors associated with negative outcome in the pregnant mare. In this case report, a seven-year-old Thoroughbred broodmare, presenting for the investigation and treatment of colic in the fifth month of pregnancy, underwent surgery for the correction of right dorsal displacement of the large colon. Intraoperatively, interventions for maternal hypoxemia and hypotension were necessary. The mare recovered well from general anesthesia and was discharged from the hospital eleven days postoperatively. In this case report, the successful anesthetic management of a pregnant broodmare is described, and all aspects that may improve the outcome for both mare and fetus are considered, with emphasis on the prevention of cardiovascular and respiratory disturbances.

## SAMENVATTING

Voor gastro-intestinale koliek bij merries vroeg in de dracht kan algemene anesthesie voor chirurgische correctie vereist zijn. Er is weinig literatuur beschikbaar waarin de risicofactoren van anesthesie met negatieve gevolgen voor de drachtige merrie beschreven worden. In de voorliggende casuïstiek worden het onderzoek en de behandeling van koliek beschreven bij een zevenjarige volbloed fokmerrie in de vijfde maand van haar draagtijd. De merrie onderging een chirurgische ingreep voor de correctie van een rechter dorsale verplaatsing van de dikke darm. Intraoperatief waren er interventies noodzakelijk voor maternale hypoxemie en hypotensie. De merrie herstelde goed van de algemene anesthesie en werd elf dagen postoperatief ontslagen uit de dierenkliniek. In deze gevalstudie wordt het succesvolle anesthesiebeheer bij een drachtige fokmerrie beschreven. Verder worden alle aspecten overwogen die de prognose voor zowel de merrie als de foetus kunnen verbeteren, met nadruk op de preventie van cardiovasculaire- en ademhalingsstoornissen.

## INTRODUCTION

Causes of colic in mares during early stage pregnancy are typically related to the gastrointestinal system, whereas uterine tears or torsions more commonly occur in late gestation (Southwood, 2013). Broodmares suffering from gastrointestinal related colic in early pregnancy are frequently diagnosed with impaction, displacement or torsion of the large colon (Boening and Leendertse, 1993; Steel and Gibson, 2001), and may require surgical treatment. In a retrospective analysis by Chenier and Whitehead (2001) of

pregnant mares with colic, it has been shown that the incidence of a negative pregnancy outcome was 3.5 times greater for horses undergoing surgery compared to medical management alone. Although surgery is sometimes unavoidable, it is necessary to consider the potential risks of general anesthesia (GA) to both the mare and developing fetus.

In a retrospective study by Drumm et al. (2013) with 228 Thoroughbred pregnant mares undergoing colic surgery, it has been identified that a young age (mares  $\leq 15$  years old) and a later stage of gestation ( $\geq 40$  days long) were factors that resulted in an improved

prognosis for a live foal. In other studies, additional risk factors during GA have been demonstrated. Firstly, hypoxic mares under GA during the last sixty days of gestation all aborted or birthed non-viable foals (Santschi et al., 1991); prior to this period, intraoperative hypoxia did not affect pregnancy outcome. In addition, intraoperative hypotension and duration of GA (> 3 hours) are considered to be significant risk factors for negative pregnancy outcome (Chenier and Whitehead, 2001).

The potential for GA to induce and exacerbate pre-existing cardiovascular and respiratory disturbances may be particularly relevant in pregnancy when the mare's physiological status has already been altered to support foetal development. The existing evidence suggests that the fetus may be particularly sensitive to compromised perfusion secondary to maternal hypotension (Chenier and Whitehead, 2001), in addition to incidences of maternal hypoxia occurring during late gestation (Santschi et al., 1991). When GA of the pregnant broodmare is unavoidable, consideration should be given to the potential impact of altered maternal hemodynamics and blood gas variables on the fetus. Anesthetics and analgesics undergoing placental transfer can additionally result in direct physiological effects on the fetus (Luukkanen et al., 1997).

In this case report, the successful anesthetic management of a pregnant broodmare requiring surgery for large colon displacement is described. Additionally, the potential peri-anesthetic risks that the mare and fetus may be exposed to and the appropriate interventions that may be made in the event of their occurrence are considered.

## CASE

A seven-year-old Thoroughbred broodmare weighing 555 kg was referred to The Royal (Dick) Equine Hospital, The University of Edinburgh, following acute onset of colic signs of approximately one-and-a-half-hours' duration, including brief periods of recumbency. The mare presented out of hours and was five months in foal, while also accompanied by its healthy four-month-old Thoroughbred filly at foot. Despite receiving 1.1 mg kg<sup>-1</sup> flunixin meglumine (Flunixin Injection 50 mg mL<sup>-1</sup>, Norbrook, Newry, UK) intravenously by the referring veterinary surgeon, on arrival, the mare continued to exhibit clinical signs of colic. Clinical examination revealed a heart rate of 44 beats minute<sup>-1</sup> (bpm) with matching pulses of moderate strength and a respiratory rate (RR) of 20 respirations minute<sup>-1</sup> (rpm). Mucus membranes were pink and tacky, with a capillary refill time of < 2 seconds. Cardiopulmonary auscultation revealed no abnormalities, although abdominal auscultation identified absence of gastrointestinal borborygmi in all four quadrants. Rectal temperature was 37.3°C. The results from venous blood sample collection revealed a

packed cell volume (PCV) of 46%, total protein (TP) of 78 g L<sup>-1</sup> and systemic lactate of 1.1 mmol L<sup>-1</sup>.

Following the placement of an intravenous catheter in the left jugular vein, the mare was administered 0.3 mg kg<sup>-1</sup> hyoscine N-butylbromide (Buscopan Compositum 20 mg mL<sup>-1</sup>, Boehringer Ingelheim, Berkshire, UK). Consecutive administration of 0.6 mg kg<sup>-1</sup> xylazine (Chanazine 100 mg mL<sup>-1</sup>, Chanelle Pharma, Berkshire, UK) intravenously facilitated diagnostic procedures. Findings made on abdominal ultrasound and per rectal palpation resulted in a diagnosis of right dorsal displacement of the large colon with tympanic distension and impaction. Initial lunging of the mare resulted in moderate improvement of gastrointestinal sounds and the mare was placed in the intensive care unit (ICU) for close monitoring, with administration of a 30 ml kg<sup>-1</sup> lactated Ringer's (Aquapharm No.11, Animalcare, York, UK) bolus. Despite an initial attempt to manage the case medically, the mare continued to display clinical signs of severe colic, including ongoing periods of recumbency, and the decision to perform an exploratory abdominal celiotomy was made. Procaine penicillin (Depocillin 300 mg mL<sup>-1</sup>, MSD Animal Health, Milton Keynes, UK) was administered intramuscularly at a dose of 22,000 IU kg<sup>-1</sup> and 6.6 mg kg<sup>-1</sup> gentamicin (Genta-Equine 100 mg mL<sup>-1</sup>, Dechra Veterinary Products, Shropshire, UK) was administered intravenously via the jugular catheter.

On arrival to the induction box with the accompanying foal, sedation of the mare was achieved with 0.01 mg kg<sup>-1</sup> detomidine (Medesedan 10 mg mL<sup>-1</sup>, Virbac, Suffolk, UK) and 0.11 mg kg<sup>-1</sup> morphine (Morphine sulphate 30 mg mL<sup>-1</sup>, Martindale Pharma, Buckinghamshire, UK) intravenously, resulting in mild ataxia. The accompanying foal was administered 0.01 mg kg<sup>-1</sup> detomidine (Medesedan 10 mg mL<sup>-1</sup>, Virbac, Suffolk, UK) intravenously prior to being returned to the ICU box. Following the onset of adequate sedation, the mare was positioned against one wall of a padded induction box and restrained with a swing gate. Ten minutes following sedation, GA was induced with the combined intravenous administration of 2.4 mg kg<sup>-1</sup> ketamine (Ketamidol 100 mg mL<sup>-1</sup>, Chanelle Pharma, Berkshire, UK) and 0.06 mg kg<sup>-1</sup> diazepam (Diazepam injection 5 mg mL<sup>-1</sup>, Hameln Pharmaceuticals, Gloucester, UK). Once in right lateral recumbency, the trachea was intubated with a cuffed 26 mm endotracheal tube and the mare was subsequently hoisted into theatre, being positioned in dorsal recumbency onto a padded surgical table. General anesthesia was maintained with sevoflurane vaporized in oxygen, delivered via a circle breathing system (Tafonius, Vetronic Services, Devon, UK), with end tidal sevoflurane concentration between 2.2% and 2.5% throughout anesthesia.

Intermittent positive pressure ventilation (IPPV) was started immediately and GA maintained for 140 minutes, with an initial RR set at 8 rpm and tidal vol-



ume (VT) of five litres and peak inspiratory pressures ranging between 18 - 25 cmH<sub>2</sub>O. Lactated Ringer's solution (Aquapharm No.11, Animalcare, York, UK) was administered intravenously at a rate of 15 ml kg<sup>-1</sup> hour<sup>-1</sup> and an indwelling urinary catheter was placed, with a total volume of ten litres urine collected during GA. Anesthetic monitoring consisted of end tidal inhalational agent, fraction of inspired oxygen (F<sub>I</sub>O<sub>2</sub>), capnography, pulse oximetry, electrocardiogram and invasive arterial blood pressure measurements from the transverse facial artery.

Immediately following the positioning of the mare into dorsal recumbency, blood gas analysis revealed a moderately low partial pressure of arterial oxygen (PaO<sub>2</sub>) of 86 mmHg (11.5 kPa) (Table 1, Sample A). As part of the ventilation strategy, RR was increased to 12 rpm and VT to six litres, resulting in an increase of PaO<sub>2</sub> to 155 mmHg (20.7 kPa) over a thirty-minute period and prior to commencing surgery (Table 1, Sample B). Hemoglobin oxygen saturation (SaO<sub>2</sub>), which had previously been 94% at the start of GA, increased and was subsequently maintained at 97-98% (Table 1, Samples B and C). Over the initial thirty minutes of GA, during surgical preparation time, mean arterial pressure (MAP) reduced from 90 mmHg to 65mmHg. Intravenous administration of dobutamine (Dobutamine concentrate 12.5 mg, Hameln Pharmaceuticals, UK) as a continuous rate infusion (CRI) was commenced at rates of between 0.3 - 0.4 mcg kg minute<sup>-1</sup> and this was administered for the duration of GA, maintaining MAP values between 60 - 80 mmHg (Table 1).

Exploratory abdominal celiotomy confirmed right dorsal displacement of the large colon, which was observed to be edematous and immotile. Following careful exteriorization of the caudal portion of the large colon, enterotomy was performed at the pelvic flexure to allow evacuation of impacted content within the large colon. Following the closure of the abdominal incision, a stent was placed to protect the incision wound. At the end of surgery, the mare was observed to have developed significant edema of the ocular and nasal mucous membranes. Ten minutes prior to moving the mare to recovery, a total volume of 10 ml phenylephrine 1 mg mL<sup>-1</sup> (Minims phenyl-

ephrine hydrochloride, Bausch & Lomb, Surrey, UK) was administered intranasally bilaterally using an atomizer device. At this timepoint, an additional bolus of 0.11 mg kg<sup>-1</sup> morphine was also administered intravenously.

After weaning off the ventilator, achieved by a reduction in RR, and confirming resumption of spontaneous ventilation, the mare was hoisted to a padded recovery box and positioned into left lateral recumbency. Oxygen was supplied at 15 L minute<sup>-1</sup>, initially via the endotracheal tube and continued after ten minutes via the ventral meatus, following tracheal extubation. Recovery was assisted using head and tail ropes, with the mare making an initial attempt to stand after 45 minutes, although becoming recumbent again due to moderate ataxia. The mare was successful on the second attempt to stand, at which point the mare was reintroduced to the foal within the recovery box before returning to the ICU unit for postoperative monitoring.

One day postoperatively, tachycardia (HR 52 bpm) with a concurrent mild hemoconcentration (PCV 44 %) and a significant hypoproteinemia (TP 46 g L<sup>-1</sup>) on a venous blood sample was identified and abdominal ultrasonography showed marked edema of the large colon. Commencement of fluid therapy, consisting of 4 ml kg<sup>-1</sup> 6% hydroxyethyl starch (Voluven, Fresenius Kabi, Cheshire, UK) BID and 4 ml kg<sup>-1</sup> hour<sup>-1</sup> lactated Ringer's solution (Aquapharm No.11, Animalcare, York, UK), in combination with 1.1 mg kg<sup>-1</sup> flunixin (Flunixin Injection 50 mg mL<sup>-1</sup>, Norbrook, Newry, UK) intravenously resulted in resolution of the observed clinical signs and reduction in large colon edema. During ultrasonographic assessment, the fetus was identified to have an elevated heart rate of approximately 200 bpm, suggestive of fetal stress, although this reduced to within normal limits over the following four days. During hospitalization, the mare received 0.05 mg kg<sup>-1</sup> altrenogest (Regumate Equine 2.2 mg mL<sup>-1</sup>, MSD Animal Health, Buckinghamshire, UK) per os SID, a continuation of a course of medication started prior to presentation. Procaine penicillin 22,000 IU kg<sup>-1</sup> intramuscularly BID and 6.6 mg kg<sup>-1</sup> gentamicin SID were continued for four days postoperatively, with a subsequent change to a ten-day oral

**Table 1. Arterial blood gas results displaying an improvement in partial pressure of arterial oxygen (PaO<sub>2</sub>) values following an increase in minute volume settings during intermittent positive pressure ventilation (IPPV). Abbreviations: pH, arterial; PaCO<sub>2</sub>, partial pressure of arterial carbon dioxide; PaO<sub>2</sub>, partial pressure of arterial oxygen; BE, base excess; SaO<sub>2</sub>, hemoglobin oxygen saturation; HCO<sub>3</sub><sup>-</sup>, bicarbonate.**

Sample	Time sample taken from anesthetic induction (minutes)	Arterial/Venous	pH	PaCO <sub>2</sub> (mmHg)	PaO <sub>2</sub> (mmHg)	BE (mmol L <sup>-1</sup> )	SaO <sub>2</sub> (%)	HCO <sub>3</sub> <sup>-</sup> (mmol L <sup>-1</sup> )
A	10	Arterial	7.29	66	86	2.8	94	31.3
B	32	Arterial	7.33	61	155	4.3	98	31.8
C	75	Arterial	7.29	64	114	2.3	97	30.5

course of 50g trimethoprim potentiated sulfadiazine (Trimediazine Plain, Vetoquinol, UK) BID on day 5. Slow reintroduction of feeding was started from 24 hours postoperatively, increasing from quarter to full forage rations over a five-day period. Throughout hospitalization, the mare continued to successfully nurse the foal and both were discharged eleven days postoperatively. Two weeks following discharge, the mare was euthanized due to recurrence of severe colic signs unresponsive to analgesia, with the owner declining further diagnostic investigation.

## DISCUSSION

In the present case report, the importance of considering the pharmacological effects of sedative and anesthetic agents on the pregnant mare and their potential consequences for the fetus is highlighted. In addition, the occurrence of common anesthetic complications, such as hypoxemia and hypotension, have the potential to negatively impact the fetus. The predominant aim of peri-anesthetic management in this case was to try and prevent exposure of both mare and fetus to pathophysiological disturbances.

The tolerance of the equine fetus, at the varying stages of development, to both maternal cardiovascular and respiratory disturbances has not been ascertained. Only the existing veterinary evidence on risk factors for negative pregnancy outcome in the pregnant mare may provide some guidance to manage anesthesia in the broodmare (Santschi et al., 1991; Chenier and Whitehead, 2001; Drumm et al., 2013). Additional considerations in this case were the stressors associated with recent transportation, an unfamiliar environment and separation from companions (Schulman et al., 2014), including the mare's foal in this case, as well as the side effects of an effective sedation (alpha-2 agonist-based) as an essential component of anesthetic management.

Detomidine was the selected alpha-2 agonist. Apart from their cardiopulmonary effects, this group of drugs might have an effect in the reproductive system, specifically altering uterine tone. Intravenous administration of both xylazine and detomidine have been demonstrated to increase myometrial activity in the non-pregnant mare (Gibbs and Troedsson, 1995). Contractions of the myometrium during pregnancy are a concern as they increase intrauterine pressure and reduce uterine perfusion, potentially compromising fetal viability (LeBlanc et al., 1984). In non-pregnant mares, intravenous administration of 1.1 mg kg<sup>-1</sup> xylazine, 40 mcg kg<sup>-1</sup> detomidine and 80 mcg kg<sup>-1</sup> romifidine demonstrated increases in intrauterine pressure of 74.1%, 48.1% and 39.8%, respectively (Schatzmann et al., 1994). While no evidence exists to support the safety of alpha-2 agonist administration during pregnancy, detomidine was selected in this reported case. In a study by Luukkanen et al. (1997), intravenous administration of 15 mcg kg<sup>-1</sup> detomidine

at three-week intervals to mares in their final trimester of pregnancy induced both maternal and fetal bradycardia, although this did not result in detrimental effects on pregnancy outcome. Furthermore, in a study by Jedruch et al. (1989), intravenous doses of detomidine ranging from 20 - 40 mcg kg<sup>-1</sup> had no association with abortion in mares during the final trimester of pregnancy.

In order to provide analgesia through a multimodal approach, morphine was administered in combination with detomidine in the present case. Although the low molecular weight and lipid solubility of opioids permit their passage across the placenta, fetotoxic effects in domestic animals have not been reported (Taylor, 1997) and their short-term use is unlikely to be detrimental (Mathews, 2008). The developing fetus has a reduced and immature hepatic metabolism, meaning opioid elimination is reliant on diffusion of the drug back into maternal circulation (Taylor, 1997). In human medicine, the use of lower but more frequently administered doses of opioids during pregnancy has been suggested to limit placental transfer of drug through a reduction in the maternal fetal opioid concentration gradient (Phillips et al., 2017), a concept that may be implemented in veterinary medicine through administration of the lowest effective dose of any given agent.

Although its use was initially considered, lidocaine was not included as part of the multimodal analgesic plan in the present case. Reported benefits of administration of this local anesthetic in colic surgery include anti-inflammatory, prokinetic and anesthetic sparing effects (Dzikiti et al., 2003; Torfs et al., 2009; Peiro et al., 2010). Lidocaine is only moderately protein bound and while increases in free systemic drug have been detected during pregnancy in humans, hepatic clearance is high and hence elimination should be unaffected (Fragneto et al., 1994; Lin, 1995). Currently however, no veterinary evidence to determine the safety of fetal exposure to lidocaine is available and care should be taken to avoid fetal hypoxia, as consequential reductions in pH may cause accumulation of this weak base within the fetus through the process of ion trapping (Griffiths and Campbell, 2015). In this case, lidocaine was not used mainly due to the potential detrimental effects of lidocaine constant rate infusions on equine recoveries. Although discontinuing its administration thirty minutes prior to recovery can avoid poor quality, ataxic recoveries (Valverde et al., 2005), this side effect of lidocaine might be exacerbated in pregnant mares (Maney and Quandt, 2012; Nannarone et al., 2015).

In this reported case, 1.1 mg kg<sup>-1</sup> flunixin meglumine was administered five hours prior to GA, which was continued once daily for five days postoperatively. While administered for its anti-inflammatory effects, a previously suggested advantage of flunixin meglumine is the inhibition of endotoxin induced production of endometrial prostaglandin F<sub>2</sub> alpha, preventing the lysis of progesterone secreting corpus lu-

**Table 2. Equation for calculation of oxygen delivery (adapted from Hubbell and Muir, 2015). Abbreviations: DO<sub>2</sub>, oxygen delivery (ml minute<sup>-1</sup>); CO, Cardiac output (L minute<sup>-1</sup>); 1.36, oxygen carrying capacity of hemoglobin (ml O<sub>2</sub> g<sup>-1</sup> Hb); [Hb], hemoglobin concentration (g 100 ml<sup>-1</sup> blood); SaO<sub>2</sub>, hemoglobin oxygen saturation (%); PaO<sub>2</sub>, arterial partial pressure of oxygen (mmHg); 0.003, ml of O<sub>2</sub> dissolved per 100 ml plasma).**

$$DO_2 = CO + ((1.36 \times [Hb] \times SaO_2) + (PaO_2 \times 0.003))$$

teum (Santschi et al., 1991; Boening and Leendertse, 1993). Although Santschi et al. (1991) identified endotoxemia as being a risk factor for negative pregnancy outcome, Chenier and Whitehead (2001) did not find any association between mares treated with flunixin meglumine and pregnancy outcome. Other drugs suggested to aid in the maintenance of pregnancy include exogenous progesterone (altrenogest in this report), although similarly to flunixin meglumine, supplementation does not alter foaling rate (Chenier and Whitehead, 2001). While some evidence exists to support altrenogest administration in cases of suspected progesterone deficiency secondary to endotoxemia and placentitis (Daels et al., 1991; Bailey et al., 2010), prescription of altrenogest in this reported case was on a prophylactic basis following the mare's initial exhibition of colic signs prior to referral.

Hypotension is a predominant concern during colic surgery, with the presence of distended gastrointestinal tract risking aortocaval compression following positioning into dorsal recumbency, a clinical scenario, which is worsened in the pregnant mare with a gravid uterus. Pressure of abdominal contents on the vena cava limits venous return with a consequent reduction in stroke volume and cardiac output (CO), resulting in hypotension. Slow decompression of any distended bowel as soon as feasibly possible may improve blood pressure (Santschi, 2017). Advice to slightly tilt the dorsally recumbent pregnant patient to the left in order to relieve some pressure off the vena cava should not be performed in Equidae (Doherty and Valverde, 2006; Duke et al., 2006; Santschi, 2017). The predominant aim during positioning should be to ensure equal distribution of weight over a well-padded surface, as otherwise compromises in microcirculation within the most dependent muscles risks ischemia and consequent myopathy (Young, 2005; Schauvliege and Gasthuys, 2013).

Moderate hypotension was also present in this case, with a MAP of 65 mmHg prompting treatment with a CRI of dobutamine. The use of positive inotropic drugs to treat hypotension has previously been recommended in horses over the use of those with vasoconstrictive effects in order to maintain peripheral perfusion (Schauvliege and Gasthuys, 2013). Dobutamine increases gastrointestinal microperfusion in anesthetized horses, while both dopamine and phenylephrine administration conversely results in reductions in perfusion (Dancker et al., 2018). In a study by Dugdale, et al. (2007), no differences in intra- or postoperative survival were found in horses undergo-

ing colic surgery and receiving either dobutamine or phenylephrine for treatment of hypotension. Currently, there is no consensus on the most appropriate pharmaceutical agent to treat hypotension during equine pregnancy. In pregnant sheep with epidural induced hypotension, ephedrine better maintains uterine and placental perfusion than phenylephrine (Erkinaro et al., 2004).

In addition to hypotension, maternal hypoxemia under GA is another possible concern, with the gravid uterus further exacerbating any compression atelectasis resulting from gastrointestinal distension and dorsal recumbency (Nyman and Hedenstierna, 1989; Santschi, 2017). Oxygen delivery to the tissues (DO<sub>2</sub>) is dependent on CO and arterial oxygen content of the blood (CaO<sub>2</sub>), the latter factor determined predominantly by the SaO<sub>2</sub> (Table 2). In this case, the initial PaO<sub>2</sub> reading of 86 mmHg indicated a moderately low PaO<sub>2</sub>. An improvement was achieved by increasing the minute ventilation (VE), although an alveolar recruitment maneuver or application of positive end expiratory pressure are additional methods that may be utilized (Hubbell and Muir, 2015). In horses, an SaO<sub>2</sub> of > 90% should occur at PaO<sub>2</sub> values of approximately 53.1 mmHg under conditions of normal pH and temperature; slight declinations in PaO<sub>2</sub> below this value can result in rapid reductions in SaO<sub>2</sub>, as represented by the equine oxyhemoglobin dissociation curve (Clerbaux et al., 1993; Wagner, 1993). Hypoxemia in recovery is common, a timepoint when the transition from supplemental oxygen provision to room air results in reduced FIO<sub>2</sub> (Bardell et al., 2020). Intranasal phenylephrine was administered prior to recovery in this case to lessen the mucosal edema, as upper airway obstruction may additionally contribute to the development of hypoxemia (Lukasik et al., 1997). In recovery, oxygen was supplemented at 15 L minute<sup>-1</sup>, a flow rate that increases PaO<sub>2</sub> values when compared to horses breathing only room air (McMurphy and Cribb, 1989) (Table 2).

The degree of tolerance of the equine fetus to maternal hypoxemia is unknown (Boening and Leendertse, 1993), although PaO<sub>2</sub> values of < 80 mmHg during the last sixty days of pregnancy is a risk factor for negative pregnancy outcome (Santschi et al., 1991). As equine pregnancy progresses, the oxygen demand of uteroplacental tissue increases in order to enable placental transfer and synthesis of substances necessary for fetal survival (Hay, 1997; Fowden et al., 2000). In humans, increases in VE of up to 48% from baseline from the first trimester have been reported

to account for rises in basal metabolic rate and fetal oxygen consumption (LoMauro and Aliverti, 2015), encouraging methods to prevent or reduce maternal hypoxemia during all stages of gestation.

The advance planning for a calm, uneventful recovery from GA is essential. First, keeping MAP values > 70 mmHg during the maintenance phase of GA is a practice suggested to reduce myopathy incidence, the third most common cause of equine peri-anesthetic death (Johnston et al., 2004). In this case, dobutamine was administered intraoperatively to maintain normotension, and therefore adequate tissue and muscle perfusion (Duke et al., 2006). Second, efforts should be made to alleviate pain, avoiding premature attempts to stand and worse recoveries (Young and Taylor, 1993; Love et al., 2006; Clarke et al., 2008). In this reported case, 0.11 mg kg<sup>-1</sup> morphine was administered intravenously prior to recovery. Third, urinary catheter placement during surgery aimed to relieve any postoperative discomfort induced by a full bladder, therefore preventing premature efforts to stand, and reducing the risk of urination and subsequent loss of grip in the recovery box. Finally, recovery was assisted with the use of head and tail ropes, although the temperament of the individual broodmare must be considered as this approach may be unsuitable for infrequently handled animals of a nervous disposition (Niimura del Barrio et al., 2018; Arndt et al., 2020).

There are no studies in which recovery outcomes in broodmares have been specifically looked at, although complications have been reported (Rioja et al., 2012; Nannarone et al., 2015). Broodmares may represent a specific subset of the equine population more prone to fractures during recovery as a result of underlying osteoporosis in combination with colic induced fatigue (Dugdale et al., 2016). Interestingly, Glade (1993) identified that in lactating mares, full restoration of mechanical bone strength is not achieved until 24 weeks post parturition. Alternatively, in a retrospective study by Rioja, et al. (2012), post anesthetic myopathy as a result of skeletal muscle hypoperfusion was hypothesized to be a possible contributing factor to three pregnant mares undergoing caesarean section and sustaining fractures during recovery.

## CONCLUSION

Anesthesia of the pregnant broodmare demands careful planning. In this reported case, the risk factors for negative pregnancy outcomes and those associated with GA were identified. In the reported anesthetic protocol, the potential adverse effects in both the mare and the foal were considered and adequate analgesia, aiming to provide a quiet, uneventful recovery was provided. Ventilatory and pharmaceutical interventions were required to treat the hypoxemia and hypotension, which are sometimes unavoidable occurrences.

## REFERENCES

- Arndt S., Hopster K., Sill V., Rohn K., Kästner S.B.R. (2020). Comparison between head-tail-rope assisted and unassisted recoveries in healthy horses undergoing general anesthesia for elective surgeries. *Veterinary Surgery* 49, 329-338.
- Bailey C.S., Macpherson M.L., Pozor M.A., Troedsson M.H.T., Benson S., Giguere S., Sanchez L.C., LeBlanc M.M., Vickroy T.W. (2010). Treatment efficacy of trimethoprim sulfamethoxazole, pentoxifylline and altrenogest in experimentally induced equine placentitis. *Theoriology* 74, 402-412.
- Bardell D., Mosing M., Cripps P.J. (2020). Restoration of arterial oxygen tension in horses recovering from general anaesthesia. *Equine Veterinary Journal* 52, 187-193.
- Boening K.J., Leendertse I.P. (1993). Review of 115 cases of colic in the pregnant mare. *Equine Veterinary Journal* 25, 518-521.
- Chenier T.S., Whitehead A.E. (2001). Foaling rates and risk factors for abortion in pregnant mares presented for medical or surgical treatment of colic: 153 cases (1993–2005). *Canadian Veterinary Journal* 50, 481-485.
- Clarke L., Clutton E.R., Blissitt K.J., Chase-Topping M.E. (2008). The effects of morphine on the recovery of horses from halothane anaesthesia. *Veterinary Anaesthesia and Analgesia* 35, 22-29.
- Clerbaux T.H., Gustin P., Detry B., Cao M.L., Frans A. (1993). Comparative study of the oxyhaemoglobin dissociation curve of four mammals: Man, dog, horse and cattle. *Comparative Biochemistry and Physiology Part A* 106A, 687-694.
- Daels P.F., Stabenfeldt G.H., Hughes J.P., Odensvik K., Kindahl H. (1991). Evaluation of progesterone deficiency as a cause of fetal death in mares with experimentally induced endotoxemia. *American Journal of Veterinary Research* 52, 282-288.
- Dancker C., Hopster K., Rohn K., Kästner S.B. (2018). Effects of dobutamine, dopamine, phenylephrine and noradrenaline on systemic haemodynamics and intestinal perfusion in isoflurane anaesthetised horses. *Equine Veterinary Journal* 50, 104-110.
- Doherty T., Valverde A. (2006). Management of sedation and anesthesia. In: Doherty T., Valverde A. (editors). *Manual of Equine Anaesthesia and Analgesia*. Blackwell Publishing, Oxford, p. 2006.
- Drumm N.J., Embertson R.M., Woodie J.B., Ruggles A.J., Hopper S.A., Fimmer R., Handler J. (2013). Factors influencing foaling rate following colic surgery in pregnant Thoroughbred mares in Central Kentucky. *Equine Veterinary Journal* 45, 346-349.
- Dugdale A.H.A., Langford J., Senior M.J., Proudman C.J. (2007). The effect of inotropic and/or vasopressor support on postoperative survival following equine colic surgery. *Veterinary Anaesthesia and Analgesia* 34, 82-88.
- Dugdale A.H.A., Obhrai J., Cripps P.J. (2016). Twenty years later: a single-centre, repeat retrospective analysis of equine perioperative mortality and investigation of recovery quality. *Veterinary Anaesthesia and Analgesia* 43, 171-178.
- Duke T., Filzek U., Read M.R., Read E.K., Ferguson J.G. (2006). Clinical observations surrounding an increased incidence of postanesthetic myopathy in halothane-anesthetized horses. *Veterinary Anaesthesia and Analgesia* 33, 122-127.

- Dzikiti T.B., Hellebrekers L.J., van Dijk P. (2003). Effects of intravenous lidocaine on isoflurane concentration, physiological parameters, metabolic parameters and stress-related hormones in horses undergoing surgery. *Journal of Veterinary Medicine, Series A* 50, 190-193.
- Erkinaro T., Makikallio K., Kavasmaa T., Alahuhta S., Rasanen J. (2004). Effects of ephedrine and phenylephrine on uterine and placental circulations and fetal outcome following fetal hypoxaemia and epidural-induced hypotension in a sheep model. *British Journal of Anaesthesia* 93, 825-832.
- Fowden A.L., Forehead A.J., White K.L., Taylor P.M. (2000). Equine uteroplacental metabolism at mid and late gestation. *Experimental Physiology* 85, 539-545.
- Fragneto R., Bader A.M., Rosinia F., Arthur R., Datta S. (1994). Measurements of protein binding throughout pregnancy. *Anaesthesia and Analgesia* 79, 295-297.
- Gibbs H.M., Troedsson M.H.T. (1995). Effect of acepromazine, detomidine and xylazine on myometrial activity in the mare. *Biology of Reproduction* 52, 489-493.
- Glade M.J. (1993). Effects of gestation, lactation and maternal calcium intake on mechanical strength of equine bone. *Journal of the American College of Nutrition* 12, 372-377.
- Griffiths S.K., Campbell J.P. (2015). Placental structure, function and transfer. *Continuing Education in Anaesthesia, Critical Care and Pain* 15, 84-89.
- Hay W.W. (1997). Regulation of placental metabolism by glucose supply. *Reproduction, Fertility and Development* 7, 365-375.
- Hubbell J.A.E., Muir W.W. (2015). Oxygenation, oxygen delivery and anaesthesia in the horse. *Equine Veterinary Journal* 47, 25-35.
- Jedruch J., Gajewski Z., Kuussaari J. (1989). The effect of detomidine hydrochloride on the electrical activity of uterus in pregnant mares. *Acta Veterinaria Scandinavia* 30, 307-311.
- Johnston G.M., Eastment J.K., Taylor P.M. (2004). Is isoflurane safer than halothane in equine anaesthesia? Results from a prospective multicentre randomised controlled trial. *Equine Veterinary Journal* 36, 64-71.
- LeBlanc M.M., Hubbell J.A.E., Smith H.C. (1984). The effects of xylazine hydrochloride on intrauterine pressure in the cow. *Theriogenology* 21, 681-690.
- Lin S.K. (1995). The effect of pregnancy on the plasma protein binding of lidocaine: does it matter? [letter]. *Anaesthesia and Analgesia* 80, 1063-1064.
- LoMauro A., Aliverti A. (2015). Respiratory physiology of pregnancy. *Breathe* 11, 297-301.
- Love E.J., Lane J.G., Murison P.J. (2006). Morphine administration in horses anaesthetized for upper respiratory tract surgery. *Veterinary Anaesthesia and Analgesia* 33, 179-188.
- Lukasik V.M., Gleed R.D., Scarlett J.M., Ludders J.W., Moon P.F., Ballenstedt J.L., Sturmer A.T. (1997). Intranasal phenylephrine reduces post anaesthetic upper airway obstruction in horses. *Equine Veterinary Journal* 29, 236-238.
- Luukkanen L., Katila T., Koskinen E. (1997). Some effects of multiple administrations of detomidine during the last trimester of equine pregnancy. *Equine Veterinary Journal* 29, 400-402.
- Maney J.K., Quandt J.E. (2012). Anaesthesia case of the month. *Journal of the American Veterinary Medical Association* 241, 562-565.
- Mathews K.A. (2008). Pain management for the pregnant, lactating, and neonatal to pediatric cat and dog. *The Veterinary Clinics of North America. Small Animal Practice* 38, 1291-1308.
- McMurphy R.M., Cribb P.H. (1989). Alleviation of post-anesthetic hypoxemia in the horse. *Canadian Veterinary Journal* 30, 37-41.
- Nannarone S., Cenani A., Gialletti R., Pepe M. (2015). Clinical comparison of two regimens of lidocaine infusion in horses undergoing laparotomy for colic. *Veterinary Anaesthesia and Analgesia* 42, 150-156.
- Niimura del Barrio M.C., Hughes D.F., Hughes J.M.L., Clifford D., Wilderjans H., Bennett R. (2018). A retrospective report (2003–2013) of the complications associated with the use of a one-man (head and tail) rope recovery system in horses following general anaesthesia. *Irish Veterinary Journal* 71, 6-14.
- Nyman G., Hedenstierna G. (1989). Ventilation-perfusion relationships in the anaesthetised horse. *Equine Veterinary Journal* 21, 274-81.
- Peiro J.R., Barnabe P.A., Cadioli F.A., Cunha F.Q., Lima V.M.F., Mendonca V.H., Santana A.E., Malheiros E.B., Perri S.H.V., Valadão C.A.A. (2010). Effects of lidocaine infusion during experimental endotoxemia in horses. *Journal of Veterinary Internal Medicine* 24, 940-948.
- Phillips S.N., Fernando R., Girard T. (2017). Parenteral opioid analgesia: Does it still have a role? *Best Practice and Research. Clinical Anaesthesiology* 31, 3-14.
- Rioja E., Cernicchiaro N., Costa M.C., Valverde A. (2012). Perioperative risk factors for mortality and length of hospitalization in mares with dystocia undergoing general anesthesia: A retrospective study. *Canadian Veterinary Journal* 53, 502-510.
- Santschi E.M., Slone D.E., Gronwall R., Juzwiak J.S., Moll H.D. (1991). Types of colic and incidence of post-colic abortion in pregnant mares: 105 cases (1984-1988). *Journal of the American Veterinary Medical Association* 199, 374-377.
- Santschi E. (2017). Colic and Pregnant Mares. In: Blikslager A.T., White N.A., Moore J.N., Mair T.S. (editors). *The Equine Acute Abdomen*. Third edition, Wiley, New Jersey, p. 819-830.
- Schauvlieghe S., Gasthuys F. (2013). Drugs for cardiovascular support in anesthetized horses. *The Veterinary Clinics of North America. Equine Practice* 29, 19-49.
- Schatzmann U., Josseck H., Stauffer J.L., Goossens L. (1994) Effects of  $\alpha$ 2-agonists on intrauterine pressure and sedation in horses: Comparison between detomidine, romifidine and xylazine. *Journal of Veterinary Medicine Series A* 41, 523-529.
- Schulman M., Becker A., Ganswindt S., Guthrie A., Stout T., Ganswindt A. (2014). The effect of consignment to broodmare sales on physiological stress measured by faecal glucocorticoid metabolites in pregnant Thoroughbred mares. *Veterinary Research* 10, 25.
- Southwood L.L., Fehr J. (2013). Special considerations. In: Southwood L.L. (editor). *Practical Guide to Equine Colic*. Wiley Blackwell, Chichester, p. 278-289.
- Steel C.M., Gibson K.T. (2001). Colic in the pregnant and periparturient mare. *Equine Veterinary Education* 13, 94-104.
- Taylor P.M. (1997). Anaesthesia for pregnant animals. *Equine Veterinary Journal* 29(S24), 1-6.
- Torfs S., Delesalle C., Dewulf J., Deprez P. (2009). Risk factors for equine postoperative ileus and effectiveness

of prophylactic lidocaine. *Journal of Veterinary Internal Medicine* 23, 606-611.

Valverde A., Gunkel C., Doherty T.J., Giguere S., Pollak A.S. (2005). Effect of a constant rate infusion of lidocaine on the quality of recovery from sevoflurane or isoflurane general anaesthesia in horses. *Equine Veterinary Journal* 37, 559-564.

Wagner A.E. (1993). The importance of hypoxaemia and hypercapnia in anaesthetised horses. *Equine Veterinary Education* 5, 207-211.

Young S.S., Taylor P.M. (1993). Factors influencing the outcome of equine anaesthesia: a review of 1,314 cases. *Equine Veterinary Journal* 25, 147-151.

Young S.S. (2005). Post anaesthetic myopathy. *Equine Veterinary Education* 15, 60-63.



© 2021 by the authors. Licensee Vlaams Diergeneeskundig Tijdschrift, Ghent University, Belgium. This article is an open access article distributed under the terms and conditions of

the Creative Commons Attribution (CC BY) license (<http://creativecommons.org/licenses/by/4.0/>).

## Vind de juiste werker voor je bedrijf

[www.mediaservice.be](http://www.mediaservice.be)

Plaats je  
personeelsadvertentie in  
*Vlaams Diergeneeskundig Tijdschrift*  
en krijg 15% korting.



1294/BM/00133 © SHUTTERSTOCK

**Mediaservice**    
gericht adverteren

## Successful surgical repair of a temporal and parietal bone fracture with associated traumatic brain injury in a fourteen-day-old foal

*Succesvolle chirurgische behandeling van een os temporale en parietale fractuur met bijhorende hersenschade bij een twee weken oud veulen*

<sup>1</sup>H. Haardt, <sup>2</sup>K. Vanderperren, <sup>3</sup>C. Bauwens, <sup>3</sup>L. Lefère, <sup>2</sup>E. Raes, <sup>1</sup>E. Pollaris, <sup>1</sup>A. Martens

<sup>1</sup>Department of Surgery and Anesthesiology of Large Animals, Faculty of Veterinary Medicine, Ghent University, Salisburylaan 133, 8920 Merelbeke, Belgium

<sup>2</sup>Department of Medical Imaging and Small Animal Orthopedics, Faculty of Veterinary Medicine, Salisburylaan 133, 9820 Merelbeke, Belgium

<sup>3</sup>Department of Large Animal Internal Medicine, Faculty of Veterinary Medicine, Ghent University, Salisburylaan 133, 8920 Merelbeke, Belgium

hanna.haardt@ugent.be

### ABSTRACT

A fourteen-day-old warmblood colt presented with severe neurological signs of unknown origin. The foal was recumbent and comatose, and showed spastic motion of the head. Computed tomography (CT) examination revealed multiple impression fractures to the left parietal and temporal bones, as well as traumatic brain injury. Three fragments of the temporal bone were dislocated into the cranial vault. The foal was surgically treated within 24 hours of presentation: the fragments were elevated and the largest fragment was fixated with an L-shaped titanium MatrixMidface 0.8 mm reconstruction plate. The brain injury resolved with medical treatment and supportive care. Apart from a localized wound abscess that was drained, postoperative healing was uneventful and the foal regained the ability to ambulate 18 days after surgery. Follow-up CT imaging documented good fracture healing and a favorable development of the soft tissue injuries. Seven months after surgery, the foal was fully recovered and showed no neurological signs.

### SAMENVATTING

Een veertien dagen oud hengstenveulen werd aangeboden met ernstige zenuwsymptomen van onbekende oorsprong. Het veulen kon niet recht staan, was comateus en vertoonde spastische bewegingen van het hoofd. Op CT-onderzoek werd een multipele indeukingsfractuur van het linker os temporale en parietale vastgesteld alsook tekenen van traumatische hersenschade. Drie fragmenten van het schedeldak waren verplaatst in de schedelholte. Binnen de 24 uur werd het veulen chirurgisch behandeld. Een elevatie van de fractuurfragmenten werd uitgevoerd en het grootste fragment werd gefixeerd met een L-vormige titanium MatrixMidface 0,8 mm reconstructieplaat. Bijkomend werd voor de hersenschade een medicamenteuze en ondersteunende therapie opgestart. Op de ontwikkeling van een gelokaliseerd wondabces na verliep de heling gunstig en kon het veulen 18 dagen na de chirurgie opnieuw zelfstandig stappen. Op de CT-controleonderzoeken konden een goede fractuurheling en een geleidelijke normalisatie van de hersenschade worden vastgesteld. Zeven maanden na de behandeling was het veulen volledig genezen en waren er geen neurologische afwijkingen.

### BACKGROUND

Head trauma is common, especially in young horses. Fractures of the skull are caused by horses falling backwards, collision with solid objects, and kicks

(Ramirez et al., 1998; Lim et al., 2013). The majority of fractures of the head involve the maxilla, mandibles, and frontal bones including the facial sinuses (Schaaf et al., 2008). Fractures involving the cranial cavity are less frequent and usually carry a poor prog-

nosis. Neurological symptoms of various nature can occur when fragments become displaced and pressure is exerted on the brain (Ramirez et al., 1998; Tremaine, 2004).

Skull fractures are often underestimated on visual examination (Fürst, 2010) and impression fractures are especially hard to detect on palpation, because of the associated soft tissue swelling (Auer, 2019). To confirm the presence or absence of skull fractures, radiographs can be taken, but the extent of the fracture is nearly always underestimated (Crijns et al., 2019). Therefore, CT imaging is the diagnostic modality of choice offering valuable information for prognosis and for planning a surgical intervention (Ramirez et al., 1998; Beccati et al., 2011; Crijns et al., 2019).

Treatment options include stabilization of the patient with corticosteroids, diuretics, and mannitol, followed by either conservative treatment or surgery (Feary et al., 2007; Auer, 2019). Surgical treatment is warranted when the fracture is unstable or when fragments are displaced (Feary et al., 2007). Fracture stabilization with wires, sutures or plates has been described for equine facial and skull fractures (Downing et al., 2001; McMaster et al., 2016; Derham et al., 2019).

To the authors' knowledge, this is the first case report describing the successful surgical treatment of a parietal and temporal bone fracture with associated traumatic brain injury.

## CASE HISTORY AND CLINICAL PRESENTATION

A fourteen-day-old Belgian Warmblood colt was presented for the assessment and treatment of acute onset of severe neurological symptoms, as well as fever and mild respiratory symptoms. Two days before presentation, the foal showed an increased respiratory rate and was consequently treated with ceftiofur (dose unknown) by the owner, who is a veterinarian. In the evening prior to presentation, the owner found the deteriorating foal in the stable: it had suddenly become recumbent and stuporous and showed labored breathing. Flunixin Meglumine (Emdoka, Belgium) (1.1 mg/kg BDW), Dexamethasone (Dechra, UK) (0.18 mg/kg BDW) and Enrofloxacin (Bayer, Germany) (3.6 mg/kg BDW) were administered by the owner and the foal was immediately transported to the clinic.

On presentation, the foal was recumbent, comatose, showed little movement of the extremities and spastic motion of the head. The muscle tone of the tongue was absent, and the pupillary reflex was decreased on both sides. All other clinical parameters were within normal limits. No abnormalities were appreciated upon visual examination and palpation of the head. Thoracic ultrasound revealed mild comet tailing in the right cranioventral lung field. Abdominal ultrasound was within normal limits.

On clinical pathology, the foal showed mild hypoproteinemia at 45 g/l (reference range: 56-79 g/l), and decreased urea at 1.4 mmol/l (reference range: 3.6-8.9 mmol/l). All other values were within the reference range.

The foal was subsequently stabilized with fluid therapy (Ringer Lactate at 2.8 ml/kg/hr, 30% Glucose at 1 ml/kg/hr), and mannitol (Baxter, UK) (1L 15% mannitol solution QID), before further assessment the next morning.

Overnight, the patient regained the ability to stand, but conscious awareness remained completely absent. Analysis of the cerebrospinal fluid was within normal limits (WBC  $0.37 \times 10^9/L$ , reference range  $0-6 \times 10^9/L$ ). Due to the persistence of the neurological symptoms without obvious cause, a CT scan of the head was performed.

## MEDICAL IMAGING

The foal underwent a CT examination under general anesthesia in dorsal recumbency. The CT examination was performed using a 320-row scanner (Aquilion One, Canon Medical Systems, Tokyo, Japan). The following parameters were used for the CT image acquisition: slice thickness 0.5 mm, rotation time 0.5 s, pitch 0.638, exposure settings 250 mA and 135 kV, 512x512 matrix. A systemic bolus of 2mL/kg of contrast medium (Iomeron 300, 300 mg iodine/mL; Bracco Imaging SpA, Milan, Italy) was injected intravenously through the jugular vein using a power injector at a rate of 15mL/s. The same CT protocol was repeated with an interval of 1 minute between administration and imaging. Bone and soft-tissue reconstructions were performed.

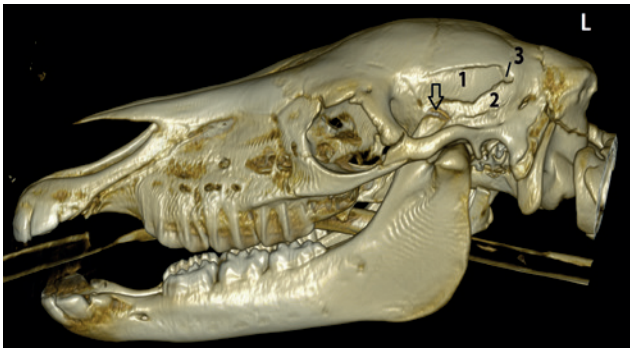The CT scan revealed multiple sharply outlined transverse-oblique hypoattenuating fracture lines through the left lateral aspect of the cranial vault with involvement of the left parietal and temporal bones, creating two large elongated oval shaped fracture fragments and a smaller third fragment, at the ventral half of the temporal bone. All fracture fragments were mildly to moderately displaced medially into the cranial vault (Figures 1 and 2).

The dorsal fragment (5 x 2.3 cm) was still attached rostrally at its base at the level of the frontoparietal suture. Towards caudally, the fragment was increasingly displaced intracranially creating a 10-mm step at that level (Figure 2). Caudal to this step, a small fragment (0.7 x 1.2 cm) was present at the ventral aspect of the temporal bone.

Ventral to this, a second large elongated fragment (4 cm x 1 cm) was present with a partial interruption of the cortex at its ventral margin at the transition of the parietal to the left squamous part of the temporal bone. This fragment was mildly displaced intracranially.

In the parietal and temporal lobes of the left ce-





**Figure 1.** Preoperative computed tomographic images of the horse's head in 3D reconstruction. There is an impression fracture of the left temporal and parietal bone with a dorsal (1) and ventral (2) large elongated fragment. The small fragment (3) is located at the caudal edge of fragment 1. The arrow indicates the coronoid fracture.

rebrum, bordering the fracture fragments, a large broad based semilunar shaped (6 cm x 3 cm x 4 cm) mixed hypo- and hyperattenuating lesion, consistent with edema and hemorrhage was present. The latter caused a moderate mass effect recognized as a rightwards shift of the falx cerebri (midline shift) and compression of the caudal half of the left lateral ventricle (Figure 2). There was a concurrent swelling of the left temporal muscle with hyperattenuating lesion (hematoma) and the subcutaneous tissues.

Additionally, a zigzag-shaped, broad, hypoattenuating line was separating a small avulsion fragment (5 mm x 1.8 cm) at the dorsal aspect of the left coronoid process.

The final diagnosis was an acute traumatic injury with multiple depressed fractures of the left parietal

and temporal bone with concurring intracranial hemorrhage and edema, and a hematoma in the left temporal muscle. In addition, there was a small avulsion fracture of the dorsal aspect of the left coronoid process.

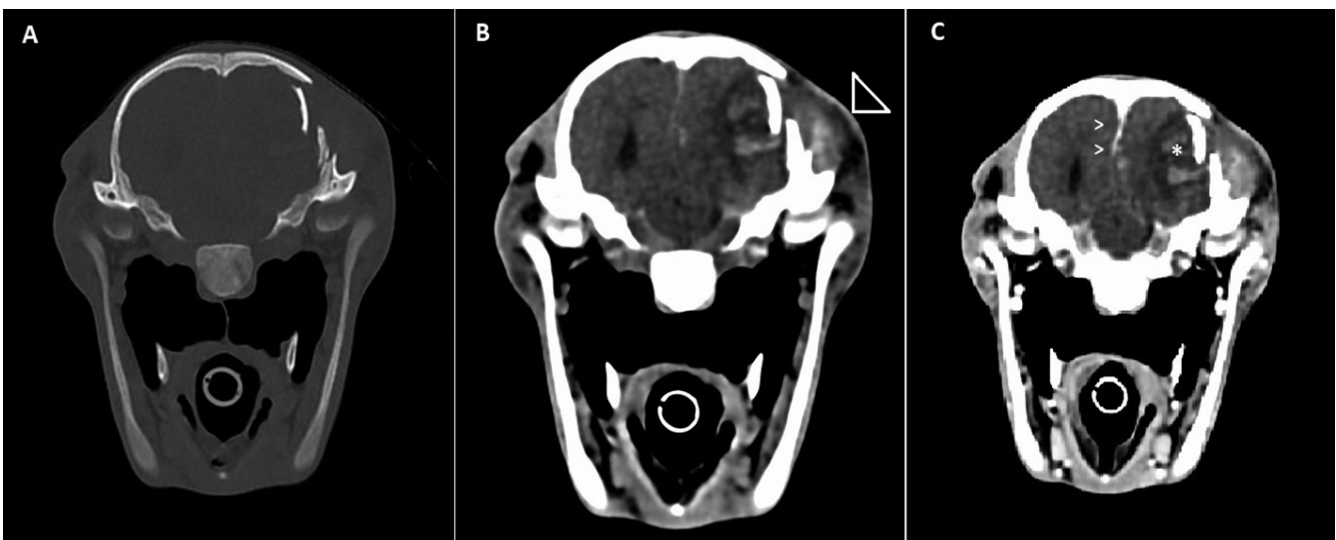
**SURGERY**

Based on the CT images, it was decided to take the foal to surgery in order to reduce the displaced fracture and to stabilize the fragments.

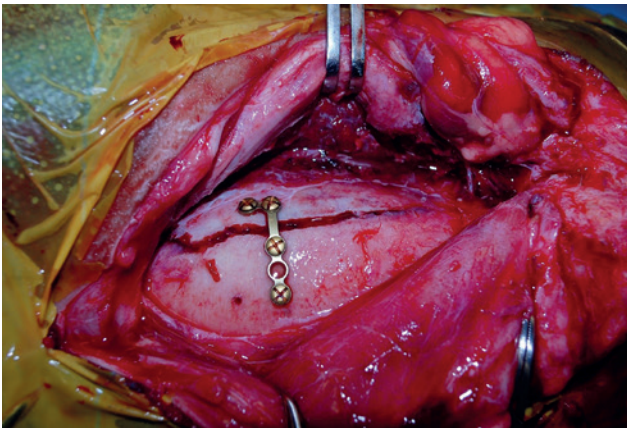
The foal was anesthetized using a preanesthetic combination of fentanyl (Dechra, UK) (9 mg/kg BDW i.v.) and midazolam (Le Vet Beheer, the Netherlands) (0.11 mg/kg BDW i.v.), and induced with propofol (AST Farma, the Netherlands) (8 mg/kg BDW i.v.). The foal was placed in right lateral recumbency, and anesthesia was maintained with sevoflurane in oxygen.

The surgical field was prepared in a routine manner. A 15-cm medially based U-shaped skin incision was made starting at the rostral extent of the occipital bone to the supraorbital margin. The fracture was exposed by sharp dissection of the soft tissue and retraction of the temporalis muscle.

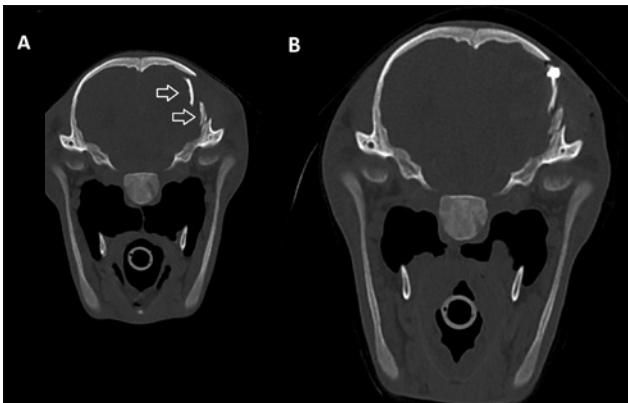
The dorsal fragment was reduced using a Hohman retractor and fixated to the parent bone using a titanium 2 + 3 hole 0.8 mm thickness left L-plate designed for human craniomaxillofacial reconstruction (MatrixMIDFACE plate and screw system, Depuy Synthes, USA). The plate was fixated with two 1.5 mm diameter x 5 mm length screws on either side of the fracture line (Figure 3). The thickness of the bone, in which the screws were anchored, ranged from 2.89 to 3.96 mm. The ventral fragment was then elevated



**Figure 2.** Transverse computed tomographic images of the foal's head showing the displacement of the fracture fragments in the cranial vault. Left side of the horse is on the right side of the images. A. Left and B. middle are native, C. the right image is acquired after intravenous contrast administration. A. is processed with bone filters, B. and C. with soft tissue filters. B. The arrowhead indicates the swelling of the subcutaneous soft tissues and the left temporal muscle with subcutaneous and intramuscular hematoma C. Arrowheads indicate the rightwards midline shift. Asterisk indicates the hemorrhage (hyperattenuating) surrounded by edema (hypoattenuating) of the brain.



**Figure 3.** Intraoperative image after fixation of the dorsal temporal fragment with a L-shaped MatrixMIDFACE reconstruction plate and four screws.



**Figure 4.** Transverse computed tomographic images of the foal's head at the level of fracture presented in a bone window. A. Preoperative image with two displaced fracture fragments (arrows) with the dorsal fragment most displaced intracranially. B. Immediate postoperative image after reduction and fixation of the dorsal large fragment with a reconstruction plate and screws. The tip of the screw slightly protrudes in the cranial vault.

above the dorsal fragment to create space and relief pressure on the brain, and did not require further stabilization.

The muscles, fascia, and subcutis were sutured in a simple continuous pattern with polyfilament absorbable suture (vicryl USP 2-0). The skin was closed in a simple continuous pattern with monofilament absorbable suture (monosyn USP 3-0). A sterile stent and an adhesive bandage were placed for recovery during the postoperative period.

The correct placement of the implants was confirmed with CT immediately postoperatively showing a much better, though not perfect, apposition of the dorsal elongated fragment (Figure 4). The four screws were slightly protruding on the medial side of the bony fragments.

The foal recovered from anesthesia uneventfully.

## POSTOPERATIVE PERIOD

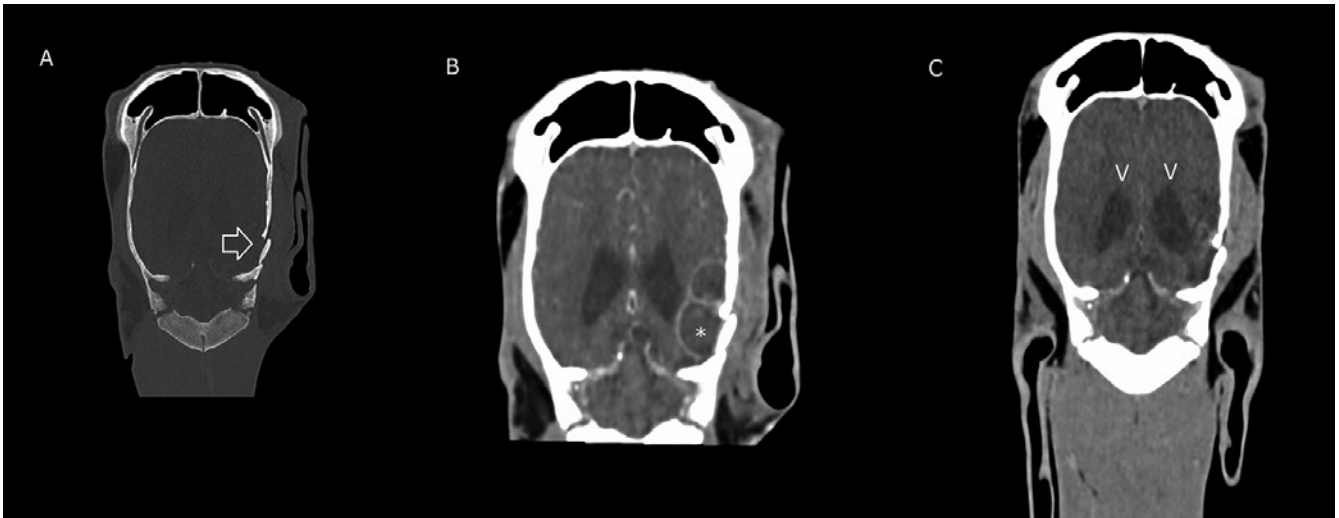
During the first 48 hours post-surgery, the foal was treated with midazolam (CRI, adjusted according to effect) to avoid excitement and promote calm behavior, as well as a tapering dose of dexamethasone and butorphanol for pain relief and to reduce inflammation. In addition, the foal was administered broad spectrum antibiotics for five days (Sodium-Penicillin, Kela, Belgium, 22000 IU/kg BDW TID, amikacin, Merial, France, 30 mg/kg BDW SID) and NSAIDs for 9 days (Ketofen, Ceva, France, 1.1 mg/kg BDW BID). Mannitol was discontinued five days after surgery. The fluid therapy was tapered and then discontinued ten days after surgery.

For the first three days post-surgery, the foal was kept in a recumbent position to avoid further head trauma and excitation. It received parenteral nutrition, and was turned every two hours. It slowly regained the ability to swallow two days post-surgery. At this point, refeeding with the mare's milk and administration of Gaviscon (Reckitt Benckiser Healthcare, Belgium) (260 mg sodium alginate QID) was initiated. The foal remained unable to nurse, and was fed with a bottle. The colt was then transitioned to feeding from a bucket, which he tolerated well.

Eight days after surgery, a localized abscess developed at the rostral end of the incision. A bacteriologic sample was taken and submitted for culture and sensitivity testing. The abscess was drained at its most distal point, and the cavity was flushed daily with a 0.05%-chlorhexidine solution. While awaiting the results, treatment was initiated with oral antibiotics (Trimethoprim-Sulfadiazine, TMPS, Emdoka, Belgium, 30 mg/kg BDW). *Enterococcus faecalis* was isolated, which showed intermediate sensitivity to TMPS. Due to the positive response to the antibiotic treatment prior to receiving the results, the antibiotic treatment regime was left unchanged. The abscess responded well to treatment, and resolved within seven days. The antibiotic treatment was discontinued after ten days.

Eighteen days after surgery, the foal had stabilized to a degree that allowed hand-walking and subsequent turnout in a small paddock.

CT examination was repeated at 26 and 54 days post-surgery and showed favorable development of the lesions (Figures 5A, B, C): on the post-operative CT scan at 26 days post-surgery, the area of the mixed hematoma and edema seen in the pre-operative scan, had developed into two oval shaped hypodense regions adjacent to the skull fracture fragments surrounded by a thin, well-defined, hyperattenuating rim post-contrast administration (Figure 5B). The center of these regions was very mildly hypoattenuating in relation to the surrounding white matter. No mass effect was present. Radiologically, these areas were suspected to be a resolving previously infected hematoma, or less likely a brain abscess. In the absence of clinical signs of infection, this could not be confir-



**Figure 5.** Dorsal reconstructed computed tomographic images of the foal's head. The fracture is indicated with arrows. A. 26 days post-surgery, native, bone window. B. 26 days post-surgery, with contrast, soft tissue window, bilobular appearance of a resolving hematoma and rim enhancement (asterisk) C. 54 days post-surgery, with contrast. The hematoma is resolved. The ventricles (arrowheads) are mildly enlarged (left more pronounced than right).


med. At 54 days post-surgery, the lesion was no longer present (Figure 5C). The left parietal/temporal lobe adjacent to the fracture remained hypodense in relation to the normal brain parenchyma. The last CT examination confirmed good position of the implants without signs of implant failure or loosening. Mild callus formation of the left parietal/temporal bone fractures was visible. There was a mild increased ventriculomegaly (left>right). The coronoid process fracture was healed.

Two days after the last CT scan, the foal was discharged to the owner.

Follow-up was conducted seven months after surgery via phone and the evaluation of videos of the foal provided by the owner. The cosmetic outcome was excellent with the scar no longer being visible (Figure 6). The foal was fully functional, developing well and did not show any neurological signs.

## DISCUSSION

Fractures of the equine skull are relatively common in horses and most frequently involve the mandibula, maxilla, as well the orbital rim, frontal, nasal, and lacrimal bones (Fürst, 2010). Fractures of the occipital, parietal and temporal bones resulting in damage to the central nervous tissue are much less frequent and to the authors' knowledge, successful surgical treatment has not been described yet. Depending on the location of the skull fracture, horses can show bleeding or leakage of cerebrospinal fluid out of various orifices or into the sinuses and guttural pouches (Fürst, 2010; Beccati et al., 2011). When the cranium is affected, the fractures can be complicated by severe damage to the underlying structures (Ramirez et al., 1998). Nevertheless, damage to the central nervous system is uncommon (Beccati et al., 2011).



**Figure 6.** Seven months post-surgery. The cosmetic outcome is excellent (Picture taken by the owner).

In the present case, there was no known history of trauma, and clinical examination revealed neither wounds on the head nor bleeding. Nevertheless, the foal's symptoms were consistent with traumatic brain injury. Intracranial hemorrhage or other space occupying lesions can cause alterations in mentation (Fürst, 2010). Stupor and coma, as well as changes in breathing pattern, which the colt displayed, are symptoms of forebrain injury. Trauma to the pons and medulla and hindbrain trauma can cause tongue paralysis when the XII cranial nerve (hypoglossal nerve) is damaged (Feary et al., 2007). To further evaluate the nature of the disease, a cerebral spinal fluid tap was conducted and was found to be negative for signs of infection.

Even though radiography is more readily available as a diagnostic tool in practice, it is not very sensitive to detect skull fractures, because of the overlap of many structures (Beccati et al., 2011; Lim et al., 2013; Crijns et al., 2019). The different imaging modalities for fractures of the skull are well described, and there is a consensus that CT imaging is the most sensitive (Ramirez et al., 1998; Beccati et al., 2011; Crijns et al., 2019). In this case, CT allowed a complete and accurate evaluation of the extent of the fractures, the degree of displacement and the impact of the fracture fragments on the brain. Additionally, it allowed the recognition of traumatic fragmentation of the coronoid process, even though specific treatment was not considered necessary for this lesion.

For assessment of traumatic brain injury in humans, CT examinations are the first line diagnostic modality in a trauma setting. Its availability, ability to detect hemorrhagic injury, such as strokes and bleeding, and fast results make it more suitable than MRI for immediate imaging post-injury (Mutch et al., 2016; Schweitzer et al., 2019). Similarly to humans, the longer duration of MRI examination compared to a CT limits the use of MRI immediately after suspected traumatic brain injury (Holmes, 2014; Carmalt et al., 2015). Nevertheless, MRI is more sensitive for certain intracranial injuries such as axonal injuries (Schweitzer et al., 2019). This difference can be attributed to the different principle of image acquisition. In contrast to CT, which can only detect morphological changes, MRI displays pathology based on changes in tissue signal intensity, thus making more lesions detectable (Holme, 2014). To overcome this, contrast medium is used in CT imaging. With contrast enhanced CT (CECT), the principle of increased attenuation is used to show differences in vascularization and vascular permeability. This makes CECT less dependent on morphological changes (Crijns et al., 2016). However, Lacombe (2010) reported that CECT could only find lesions that were not evident on CT in one out of eight cases.

In general, head fractures not involving the cranium have a good prognosis, even when they are severely displaced. This is due to good vascularization and little force working on the bones (Fürst, 2010).

However, the prognosis for patients showing neurological signs is typically considered poor (Ramirez et al., 1998). Tremaine (2004) suggested euthanasia for cases that show significant neurological signs. In a study by Feary et al. (2007), horses that remained recumbent for more than four hours after initiation of treatment, were found to have a worse prognosis, although this may be related to the complications posed by an adult horse remaining in recumbency. The onset of neurologic symptoms can either be peracute or delayed, depending on the mechanism of injury. Delayed symptoms can be caused by dislocation of fragments or callus formation (Ramirez et al., 1998). In this case, CT revealed multiple traumatic depressed fractures of the left parietal and temporal bone with displacement into the cranial vault. These and the intracranial hemorrhage and edema have likely caused the central nervous symptoms of the colt.

In cases of severe neurologic symptoms, stabilization of the patient should be prioritized (Ramirez et al., 1998; Feary et al., 2007; Fürst, 2010; Auer, 2019). Initial treatment should include fluid therapy, corticosteroids and mannitol to decrease the intracranial pressure, reduce inflammation, and to reverse symptoms caused by shock (Feary et al., 2007; Fürst, 2010). Immediate surgical intervention is discouraged, as severe soft tissue swelling can hinder the fracture repair (Auer, 2019). Fürst (2010) discourages surgical intervention for fractures of the cranium, unless the case is likely to benefit from an intracranial decompression or reduction of the fracture. It has been mentioned that careful surgery is indicated when fragments are dislocated and impinging on the cerebral cortex (Feary et al., 2007).

The foal responded well to initial therapy, to a degree at which general anesthesia and surgery were deemed safe. There is little information in the literature on how to address fractures of the calvarium. In humans, elevation of depressed skull fractures is indicated when there is bone displaced more than the full thickness of the skull (Gruen, 2002). Although extrapolation of surgical techniques and guidelines have to be done carefully, due to the severe displacement (10 mm) of a fracture fragment in this case, it was deemed to be necessary to surgically intervene. Nevertheless, there is plenty of information about fracture fixation in the facial skull and the jaw. Fragments of impression fractures must be elevated before fixation. Small fragments that are not covered by periosteum should be removed. In some cases, the serrated surfaces of the bone fragments make fracture fixation with implants redundant (Fürst, 2010). This was the case for the smaller, ventral fragment of the foal's fracture in the present case. If further fixation is required, the surgeon has several options. When the adjacent bone is stable, a USP 2-polydioxanon suture can be used to avoid implants and the complications associated with them (Schaaf et al., 2008; Fürst, 2010). When a more rigid fixation method is needed, e.g. in comminuted

fractures, different plates can be used (Dowling et al., 2001; McMaster et al., 2016; Derham et al., 2019).

In the field of human craniomaxillofacial, reconstructive surgery titanium implants are the gold standard. Titanium is highly stable, yet pliable and lightweight (Schumann et al., 2013). It has a lower modulus of elasticity than stainless steel and has unique biocompatibility properties (Meslemani and Kellman, 2012). The use of titanium implants in equine surgery is however very limited due to their higher price and lower stress resistance. In contrast to facial fracture repair, osteosynthesis of the calvarium is restricted to screw sizes that do not exceed the bone width in order to avoid compression of the underlying nervous tissues. Thus, a 'miniplate' and screw commonly used in human midface fracture repair was used in the present case (Wiltfang, 2002). The length of the available screws used in the colt slightly exceeded the width of the bone. Although this is not optimal, no negative effects were noted in this case. To the authors' knowledge, this is the first case report of a successful fracture repair of a temporal bone fracture with concurrent traumatic brain injury. Despite the poor prognosis reported in the literature for head trauma evoking neurological symptoms, the colt could be treated with surgical fracture repair and supportive care. Due to the close proximity to the underlying neural tissues, a thin (0.8 mm) titanium plate with accompanying short 1.5 mm diameter screws, designed for human craniomaxillofacial reconstructive surgery, was used to avoid impingement on the brain.

CT imaging provided sufficient detail of osseous and soft tissue trauma for surgical planning, as well as for monitoring of the healing process.

The foal made a full recovery, and no longer showed any signs of neurological disease at seven month post-surgery.

## REFERENCES

- Auer, J. A., Stick, J. A., Kümmerle, J. M., Prange, T. (2019). *Equine Surgery*. Fifth edition, W.B. Saunders, Philadelphia, p. 1794-1829.
- Beccati, F., et al. (2011). Comminuted basilar skull fracture in a colt: Use of computed tomography to aid the diagnosis. *Equine Veterinary Education* 23(7), 327-332.
- Carmalt, J. L., Montgomery J. (2015) Intraarterial injection of iodinated contrast medium for contrast enhanced computed tomography of the equine head. *Veterinary Radiology & Ultrasound* 56(4), 384-390.
- Crijns, C. P., et al. (2016). Intra-arterial versus intra venous contrast-enhanced computed tomography of the equine head. *Bmc Veterinary Research* 12, 6.
- Crijns, C. P., et al. (2019). Comparison between radiography and computed tomography for diagnosis of equine skull fractures. *Equine Veterinary Education* 31(10), 543-550.
- Derham, A. M., et al. (2019). Surgical repair of a depressed, comminuted fracture of the zygomatic process of the frontal bone using a locking compression plate in a Thoroughbred colt foal. *Clinical Case Reports* 7(1), 110-114.
- Dowling, B. A., Dart A. J., Trope G. (2001). Surgical repair of skull fractures in four horses using cuttable bone plates. *Australian Veterinary Journal* 79(5), 324-327.
- Feary, D. J., et al. (2007). Traumatic brain injury in horses: 34 cases (1994-2004). *Javma-Journal of the American Veterinary Medical Association* 231(2), 259-266.
- Fürst, A., Jackson, M., Kümmerle, J., Bettschart-Wolfensberger, R., Kummer, M. (2010). Übersicht über die aktuellen Therapiemöglichkeiten der Frakturen am Kopf des Pferdes. *Pferdeheilkunde* 26(4), 503-514.
- Gruen, P. (2002). Surgical management of head trauma. *Neuroimaging clinics of North America* 12, 339-343.
- Holmes, S. P. (2014). Equine skull magnetic resonance imaging: The where, when and why? *Equine Veterinary Education* 26(11), 605-609.
- Lim, C. K., et al. (2013). Basilar skull fracture in a Thoroughbred colt: radiography or computed tomography? *Journal of the South African Veterinary Association* 84(1), E1-5.
- McMaster, M., et al. (2016). Reconstruction of a complicated orbital depression fracture with medial wall and globe repositioning in a horse: a collaboration across disciplines and specialties. *Veterinary Surgery* 45(4), 529-535.
- Meslemani, D., Kellman R. M. (2012). Recent advances in fixation of the craniomaxillofacial skeleton. *Current Opinion in Otolaryngology & Head and Neck Surgery* 20(4), 304-309.
- Mutch, C. A., Talbott J. F., Gean A. (2016). Imaging evaluation of acute traumatic brain injury. *Neurosurgery Clinics of North America* 27(4), 409-439.
- Ramirez, O., Jorgensen J. S., Thrall D. E. (1998). Imaging basilar skull fractures in the horse: a review. *Veterinary Radiology & Ultrasound* 39(5), 391-395.
- Schaaf, K. L., Kannegieter N. J., Lovell D. K. (2008). Management of equine skull fractures using fixation with polydioxanone sutures. *Australian Veterinary Journal* 86(12), 481-485.
- Schumann, P., et al. (2013). Perspectives on resorbable osteosynthesis materials in craniomaxillofacial surgery. *Pathobiology: Journal of Immunopathology, Molecular and Cellular Biology* 80(4), 211-217.
- Schweitzer, A. D., et al. (2019). Traumatic brain injury: imaging patterns and complications. radiographics: a review publication, *Radiological Society of North America, Inc* 39(6), 1571-1595.
- Tremaine, H. (2004). Management of skull fractures in the horse. *In Practice* 26(4), 214.
- Wiltfang, J. (2002). Osteosynthesis in craniomaxillofacial surgery. *Hno* 50(9), 800-811.



## Effect van immunocastratietijdstip op groeiprestaties, karkas- en vleeskwaliteit van varkens

<sup>1,2</sup>E. Kowalski, <sup>1</sup>M. Aluwé, <sup>2</sup>S. De Smet, <sup>3</sup>S. De Smet

<sup>1</sup>ILVO, Scheldeweg 68, B-9090 Melle

<sup>2</sup>Laboratorium voor Diervoeding en Kwaliteit van Dierlijke Producten (LANUPRO),  
Vakgroep Dierwetenschappen en Aquatische Ecologie, Universiteit Gent,  
Coupure Links 653, B-9000 Gent

<sup>3</sup>Varkensloket, Scheldeweg 68, B-9090 Melle

Eline.kowalski@ilvo.vlaanderen.be

### SAMENVATTING

Immunocastraten worden minstens vier weken vóór de slacht gevaccineerd om berengeur effectief te reduceren en de vleeskwaliteit te verbeteren ten opzichte van intacte beren. Uit een onderzoek van ILVO en UGent (LANUPRO) blijkt dat het toepassen van de tweede injectie (op acht of zes weken vóór de slacht) echter niet helpt om de vleeskwaliteit verder te verbeteren. Het blijkt zelfs economisch minder voordelig te zijn voor de varkenshouder aangezien de vroeg-gevaccineerde immunocastraten een hogere voederconversie en lagere slachtkwaliteit hebben.

### INLEIDING

Bij de selectie van vleesvarkens wordt de laatste decennia voornamelijk op het behalen van een lage voederconversie en een hoge karkaskwaliteit gefocust. Een neveneffect van deze intense selectie is een verlaagde technologische en sensorische vleeskwaliteit. Het stoppen met chirurgisch castreren, meer bepaald het houden van intacte beren, zorgt voor een extra uitdaging voor wat betreft de vleeskwaliteit, aangezien beren een nog hoger magervleesaandeel hebben. Immunocastratie is daarom een goed alternatief om toch een betere vleeskwaliteit te garanderen; dit door het vermijden van berengeur en het verbeteren van vleeskwaliteitsparameters zoals intramusculair vetgehalte.

#### Tijdstip van het tweede vaccin: acht, zes of vier weken vóór de slacht?

Bij immunocastratie worden de beerbiggen op de leeftijd van tien à twaalf weken voor de eerste keer gevaccineerd. Een tweede injectie wordt in de praktijk acht tot vier weken vóór de slacht toegediend. Na de tweede vaccinatie eten de varkens meer en wordt meer vet aangezet. ILVO en UGent (LANUPRO)

brachten in kaart wat de mogelijkheden zijn om de vleeskwaliteit te verbeteren door het verlengen van de tijdspanne tussen de tweede vaccinatie en de slacht, rekening houdend met de zoötechnische prestaties en de karkaskwaliteit.

In de studie van ILVO en LANUPRO werd het (standaard) vaccineren op vier weken vóór de slacht vergeleken met het vaccineren op zes en acht weken vóór de slacht. Twee types eindbeerlijnen, namelijk Belgische stresspositieve en -negatieve piétrains, werden in de proef gebruikt. De groeiprestaties en de karkas- en vleeskwaliteit werden opgevolgd. Het verschil tussen de twee eindbeerlijnen is te vinden op <https://www.varkensloket.be/slacht-en-vleeskwaliteit/stressgentype-eindbeerlijn>.

#### Acht weken vóór de slacht vaccineren geeft een ongunstiger voederconversie

In de proef beïnvloedde het immunocastratietijdstip de groeisnelheid niet aantoonbaar. De gemiddelde dagelijkse voederopname was 100 en 50 g/d lager voor varkens die respectievelijk vier weken en acht/zes weken vóór de slacht werden gevaccineerd. Dit resulteerde in een hogere voederconversie voor de varkens gevaccineerd op acht (2,36 g/g) en zes weken

(2,30 g/g) vóór de slacht dan voor de later gevaccineerde varkens (2,25 g/g).

### **Hogere karkaskwaliteit en uitbetaling bij laat vaccineren**

In de proef hadden vroeg-gevaccineerde (acht weken) dieren een beter slachtrendement dan later-gevaccineerde varkens. Niettemin was het magervleespercentage van varkens gevaccineerd vier weken vóór de slacht hoger dan bij de varkens gevaccineerd op zes en acht weken vóór de slacht. De “Meat Building Index” (MBI) - als maat voor karkasconformatie in combinatie met het magervleesaandeel, en dus de uitbetaling per karkas, was ook het meest gunstig bij varkens die standaard vier weken vóór de slacht werden gevaccineerd en het minst gunstig voor deze die vroeg (acht weken) werden gevaccineerd.

### **Het vaccinatietijdstip beïnvloedt de sensorische en technologische vleeskwaliteit niet**

De technologische vleeskwaliteit werd objectief beoordeeld door de pH aan de slachtlijn en het drip-

verlies te meten. Een te snelle pH-daling kort na de slacht (pH <5,8 na 35-45 minuten) kan immers aanleiding geven tot PSE- (bleek, zacht en water verliezend) vlees. Een hoger dripverlies wordt zowel door de consument als door de vleesverwerkers als negatief beschouwd. In deze proef was er geen aantoonbaar verschil voor de pH aan de slachtlijn en het dripverlies (IC4 weken: pH=6,6 - drip=8,9%; IC6 weken: pH=6,6 - drip=7,6%; IC8 weken: pH=6,7 - drip=8,4%). Bovendien kwam PSE-vlees niet voor aangezien er geen pH's onder de 5,8 werden gemeten.

Naast de technologische kwaliteit werd ook de sensorische vleeskwaliteit geëvalueerd. Enerzijds aan de hand van het intramusculair vetgehalte (IMF) en anderzijds via een sensorisch panel dat de sappigheid en de taatheid van het vlees beoordeelde. Een minimaal IMF van 2% is aangewezen om een goede smakelijkheid te bekomen. In de lijn van de technologische kwaliteit verschilden het IMF (IC4 weken: 1,9%; IC6 weken: 2,0%; IC8 weken: 2,0%), de sappigheid en malsheid niet aantoonbaar bij de verschillende vaccinatietijdstippen.

Deze proeven werden gefinancierd door Agentschap Innoveren & Ondernemen (IWT: 150909).

---

 AMPUTATIE VAN DE UTERUS BIJ HERKAUWERS
 

---

## VRAAG

*Er zijn situaties, zowel bij grote als kleine herkauwers, waarbij een amputatie van de uterus overblijft als enige levensreddende optie. Ik denk hierbij bijvoorbeeld aan prolapsus uteri, sectio van een uterus die slecht of niet succesvol gehecht kan worden, een uterus met afwijkende en geïnfecteerde inhoud, etc.*

*Ondanks jaren ervaring, moet ik toegeven dat het me zelden lukt dit uit te voeren met gunstige afloop, zowel bij intra-abdominale amputatie als bij een gewone prolapsus uteri. De meest voorkomende complicatie hierbij is uiteraard acute verbloeding, ondanks grondig afhechten. Zijn er eventueel enkele “tips and tricks” waarop ik kan letten en is er een specifiek protocol beschikbaar om deze ingreep succesvol aan te vatten?*

## ANTWOORD

De vraagsteller stelt een moeilijk probleem aan de orde. De moeilijkheid zit hem vooral hierin dat de dieren waarbij een amputatie van de uterus wordt overwogen bijna altijd in een dermate slechte algemene conditie verkeren dat de prognose “sowieso” al erg slecht is. Een amputatie van de uterus moet immers beschouwd worden als een laatste redmiddel en valt daardoor in de categorie “uiterst risicovol”. De in de vraag genoemde indicaties om tot amputatie over te gaan, geven dat al duidelijk aan.

Omdat de prognose van een amputatio uteri slecht is, mag zeker niet te snel tot een dergelijke ingreep worden overgegaan. Pas als er echt geen andere mogelijkheid meer is om het dier te redden, kan een amputatie worden overwogen. Maar ook in dat geval moet eerst worden nagegaan of het überhaupt wel zinvol is om een amputatie te verrichten. Met andere woorden wegen de moeite en de kosten op tegen het te verwachten resultaat? Of is het voor zowel het dier als de veehouder (als de dierenarts) beter om over te gaan tot euthanasie?

Wordt besloten om toch een amputatie te verrichten, dan is het eerste wat dient te gebeuren het stabiliseren of verbeteren van de algemene conditie van het dier: het aanleggen van een infuus of beter nog het geven van een bloedtransfusie. Wordt dit nagelaten dan is de overlevingskans gering.

Verder dient men zich goed te realiseren dat, wil

een intra-abdominale amputatie succesvol verlopen, er twee operateurs nodig zijn (zie verder).

Zowel het intra-abdominaal afbinden van de uterus als het afbinden van een prolapsus uteri moet zeer nauwgezet gebeuren. Hierbij kan men het beste gebruik maken van een steriele gummiligatuur die zeer strak aangespannen moet worden. Intra-abdominaal moet deze in één keer om beide ligamenten en de cervix worden aangelegd, en wel twee maal 360 graden. Eén operateur houdt de gummiligatuur op spanning terwijl de andere operateur op de plaats waar de beide uiteinden van de ligatuur elkaar kruisen met een perlon- of nyldraad een zeer strakke knoop legt; eerst op de kruisingsplaats, vervolgens om elk uiteinde van de ligatuur vlak bij de kruisingsplaats en dan nog een keer op de kruisingsplaats zelf. Daarna kan de ligatuur worden losgelaten. Na tien minuten wordt dezelfde procedure met dezelfde gummiligatuur en draad herhaald: ligatuur opnieuw zo strak mogelijk aanbrengen om de ligamenten en de cervix en opnieuw vastzetten met dezelfde draad. Na weer tien minuten dient de gehele procedure opnieuw herhaald te worden. Drie keer aanleggen en vastzetten is beslist noodzakelijk, aangezien elke keer dat de ligatuur wordt aangespannen het aanwezige vocht ter plekke wordt weggedrukt en de ligatuur los komt zitten, waardoor het dier kan verbloeden. Met drie keer aanleggen is de kans op het afglijden of los gaan zitten van de ligatuur te verwaarlozen. Bovendien is door deze langdurige ingreep (het afbinden) de pijn die optreedt bij de amputatie minder ernstig.

Na vervolgens te hebben gecontroleerd of de ligatuur strak genoeg zit, kan de uterus worden geamputeerd, waarbij de stompen betrekkelijk lang (ongeveer 8 cm) gelaten moeten worden teneinde het afglijden van de ligatuur te voorkomen.

Na afloop van de amputatie dient de buikholte gereinigd te worden, zeker in die gevallen waarbij er veel emfysemateus vocht in het abdomen is terechtgekomen.

Het aanbrengen van de ligatuur bij een prolapsus uteri verloopt op dezelfde manier. Bij het amputeren moet altijd gecontroleerd worden of er zich geen darmen in de prolaps bevinden.

Na de operatie moet ervoor gezorgd worden dat het dier zoveel mogelijk drinkt (eventueel sonde of infuus) en een warme comfortabele ligplaats heeft. Uiteraard moeten langdurig antibiotica, pijnstillers en eventueel corticosteroïden worden toegediend.



De herstelperiode is lang en arbeidsintensief, het risico op peritonitis is groot en de uiteindelijke slachtwaarde van het dier valt meestal tegen.

Gezien het bovenstaande zal het duidelijk zijn dat het niet alleen bijzonder moeilijk is om een dergelijke operatie tot een goed einde te brengen, maar dat het ook niet meevalt om er een tevreden veehouder aan over te houden. De kosten zijn hoog terwijl de opbrengsten er of niet zijn, of erg mager uitvallen.

Mijn advies is, bespreek voordat overgegaan wordt

tot een dergelijke ingreep, eerst alles grondig met de veehouder teneinde teleurstelling en onenigheid achteraf te voorkomen!

Prof. Em. dr. A. de Kruif  
Vakgroep Voorplanting, Verloskunde  
en Bedrijfsdiergeneeskunde, Faculteit  
Diergeneeskunde, UGent, Salisburylaan 133,  
B-9820 Merelbeke

## Mededeling

### **Academy Belgium organiseert een workshop wekedelenchirurgie met hoofdspreker Bart Van Goethem (vakgroep Kleine Huisdieren, Faculteit Diergeneeskunde, UGent)**

Professor Van Goethem zal geassisteerd worden tijdens de workshops door dierenarts Sabine Schoofs en andere gastsprekers. Alle belangrijke onderwerpen gerelateerd aan de wekedelenchirurgie zullen aan bod komen. Basisprincipes, huidchirurgie, hemostase onder alle vormen (onder andere elektrochirurgie), abdominale, GI, endocriene en urogenitale chirurgie, amputaties, KNO, thorax en luchtwegen. Theorie, demo's, hands-on-practica wisselen elkaar af. Tweedaagse cursussen worden voorzien.

Er wordt maximaal rekening gehouden met de COVID-pandemie en alle richtlijnen worden gerespecteerd. Hierdoor worden de groepen heel beperkt gehouden.

#### **Wanneer**

Donderdag 29 en Vrijdag 30 april 2021  
Donderdag 10 en Vrijdag 11 juni 2021  
Donderdag 9 en Vrijdag 10 september 2021  
Donderdag 21 en Vrijdag 22 oktober 2021  
Donderdag 9 en Vrijdag 10 december 2021

#### **Waar**

Academy Belgium, Strandlaan 208, 8670 Sint Idesbald

#### **Prijs**

4.400 euro (excl BTW) voor alle lessen, workshops, extra's. 10 % korting voor SAVAB- en VEDA-leden, 20 % korting voor Evidensia

## Spoorwegen aanleggen om runderpest te bestrijden

Medio negentiende eeuw, lang nadat runderpest in West-Europese landen uitgeroeid was, bleef het grote Rusland kampen met deze verwoestende ziekte, waarvan men de virale oorzaak niet kende, maar terdege wist dat ze besmettelijk was. Vandaar uit verspreidde de ziekte zich regelmatig naar de Oostenrijkse en Pruisische gebieden. Oorlogen verhevigden dit sterk. In 1845 werd de Deen H.C. With, samen met twee Duitsers en een lokale arts ingehuurd om uit te vissen hoe dat kon. With stelde een uitvoerig rapport op waarin hij, naast de runderpest onder meer de uiterst penibele reisomstandigheden beschrijft van het gezelschap, samen met allerlei wetenswaardigheden over de Russische rurale economie en samenleving.

De onderzoekers kwamen tot de bevinding dat de ziekte endemisch was in Oekraïne en in andere zuidelijke gebieden gedomineerd door Rusland, in de steppen rond de Kaspische Zee, etc. Niettemin konden in het goede seizoen van daaruit jaarlijks overschotten onder de vorm van levende dieren naar westelijk en noordelijk Rusland gedreven worden. With beschrijft de afgrijselijke omstandigheden waarin het veedrijven gebeurde, de verzwakking van de dieren en de wrede slachtgewoonten. Bij de grote steden aangekomen, konden de dieren - de overlevenden! - gevoed worden met spoeling van de talrijke wodkaokerijen om te sterken en zelfs vet aan te zetten. Dat laatste was belangrijk, want de in stukken gesneden kwartieren werden afgekookt om het in die streken kostbare vet te gebruiken.

Het spreekt vanzelf dat die jaarlijkse trek de verspreiding van de runderpest bevorderde. Belangrijker nog voor het in standhouden van de ziekte waren de vele ossenkarren die voortdurend allerlei goederen (en mensen!) over soms lange afstanden vervoerden. Vooral de talloze besmette trekossen droegen er toe bij het virus voortdurend 'uit te voeren'. Het onderzoeksploegje kwam dan ook tot het besluit dat de aanleg van de toen nog niet zo lang geïntroduceerde spoorwegen voor goederenvervoer een oplossing zou bieden. De ossenkarren zouden verdwijnen. Daar kwam nog bij dat de per spoor vervoerde slachtdieren niet zo erg uitgeput werden en beter weerstand zouden bieden tegen de ziekte.

Naar de Deense uitgave in het Nederlands samengevat door Jons Straatman. In: *Argos* (2019) nr. 60, 415-421.

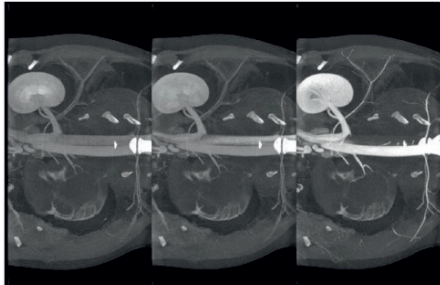
Luc Devriese

# X-Ray VERACHTERT Digital nv

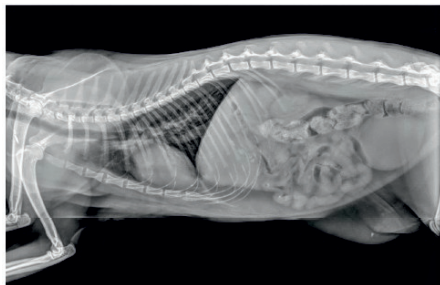Specialist medische beeldvorming sinds 1979 - RX - CR - DR - CT



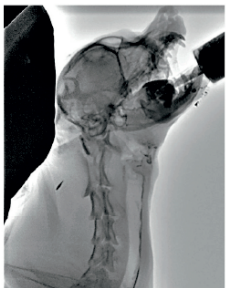
  
**ANIMAGE**



Cine-CT contrast scan



Lateral DR | overview filter



FL | swallow study



Watch video

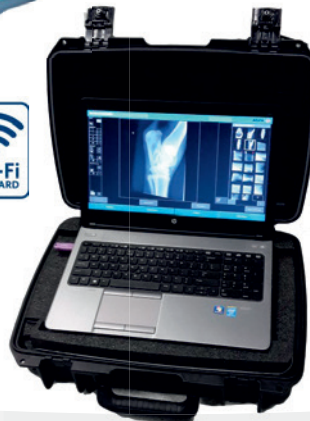**MUSICA**  
**AGFA**   
HealthCare



**Koop bewust  
Belgisch!**  
Wij zijn 100%  
Belgisch en  
zijn daar fier  
op.



**new**



**X-Ray Verachttert Digital nv**  
Bisschoppenhoflaan 662  
2100 Deurne - Belgium

phone : **+32 (0)3 239 05 79**  
fax : **+32 (0)3 218 50 61**

mail : [info@xrayverachttert.be](mailto:info@xrayverachttert.be)  
web : [www.xrayverachttert.be](http://www.xrayverachttert.be)

De aanbiedingen in onze eindejaars-  
brochure gelden nog tot eind februari!

Scan snel de QR code hiernaast:



# Het EICKEMEYER<sup>®</sup> steunpakket



Geldig tot 28.02.2021



Volg ons op Instagram en Facebook voor meer  
#Inspiratie #Eickemeyer #Succes

