

Geschiedenis van het Museum Morfologie van de Faculteit Diergeneeskunde van de Universiteit Gent - Deel II: Verbrede focus en toekomstvisie van de anatomische collectie

History of the Museum of Morphology of the Faculty of Veterinary Medicine of Ghent University - Part II: Enlarged scope and further perspectives of the anatomical collection

¹P. Cornillie, ²P. Simoens

¹Vakgroep Morfologie, Beeldvorming, Orthopedie, Revalidatie en Voeding, Faculteit Diergeneeskunde, Universiteit Gent, Salisburylaan 133, B-9820 Merelbeke

²Voormalige Vakgroep Morfologie, Faculteit Diergeneeskunde, Universiteit Gent, Salisburylaan 133, B-9820 Merelbeke

Pieter.Cornillie@Ugent.be

SAMENVATTING

De anatomische collectie van het Morfologisch Museum van de Faculteit Diergeneeskunde, waarvan het ontstaan en de uitbouw beschreven werden in het eerste deel van deze studie (Vlaams Diergeneeskundig Tijdschrift nr 4, 2025), heeft in het voorbije anderhalve decennium een grote expansie gekend. In dit vervolgartikel wordt dieper ingegaan op de verbrede focus, het geprofessionaliseerde acquisitiebeleid en het steeds verder toenemende gebruik van het museum voor een brede waaier aan onderwijsactiviteiten en onderzoeksprojecten.

ABSTRACT

After describing the origin and initial expansion of the anatomical collection of the Museum of Morphology of the Faculty of Veterinary Medicine of Ghent University in the first part of this study (Vlaams Diergeneeskundig Tijdschrift nr 4, 2025), this sequel paper delineates the enlarged scope, the professionalized acquisition policy and the increasing use of the museum for a wide range of didactic activities and research projects in recent years.

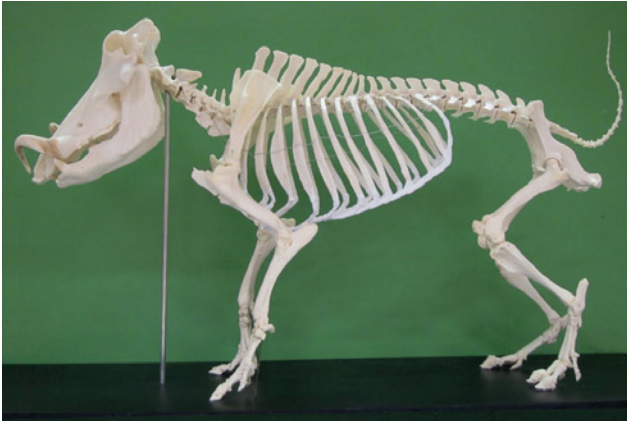INLEIDING

Het Museum Morfologie van de Faculteit Diergeneeskunde, dat in 1937 werd opgestart, is sindsdien onafgebroken uitgebreid door de inzet van het academisch en technisch personeel van het Anatomisch Instituut, die allen intensief hebben meegewerkt aan het vergroten van de anatomische collectie. Aanvankelijk werden de preparaten specifiek vervaardigd om gebruikt te worden in het aanschouwelijk anatomisch onderwijs, maar allengs werden ook talrijke preparaten toegevoegd die afkomstig waren van het wetenschappelijk onderzoek dat aan de vakgroep werd uitgevoerd. Dit leidde tot een unieke verzameling, die thans steeds meer wordt gebruikt als referentiemateriaal voor onderzoekers en klinici die verbonden

zijn aan de Faculteit Diergeneeskunde en aan talrijke andere faculteiten en universitaire instellingen.

Het intensief gebruik van de museumcollectie kwam in een stroomversnelling vanaf het academiejaar 2010-2011, toen de supervisie van het museum toevertrouwd werd aan Prof. Pieter Cornillie, die naast het anatomisch en embryologisch onderwijs ook verantwoordelijk was geworden voor de cursus dierkunde die in het eerste jaar van de opleiding diergeneeskunde geprogrammeerd staat en voortaan binnen de faculteit zelf ingericht werd.


In het kader van dit evolutionair en functioneel vergelijkend onderwijs werd actief geïnvesteerd in het uitbreiden van de verzameling museumpreparaten van diersoorten die niet tot de klassieke huisdieren behoren (Figuur 1).



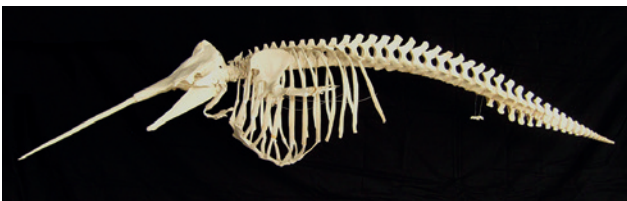Figuur 1. Skelet van een vrouwelijk wrattenzwijn (*Phacochoerus africanus*) (2013).



Figuur 2. Onderkaken van een gewone vinvis (*Balaenoptera physalus*), dood aangevoerd in de Antwerpse haven op 22 september 2009 en na maceratie en ontvetting opgehangen in de traphal voor het Museum Morfologie.



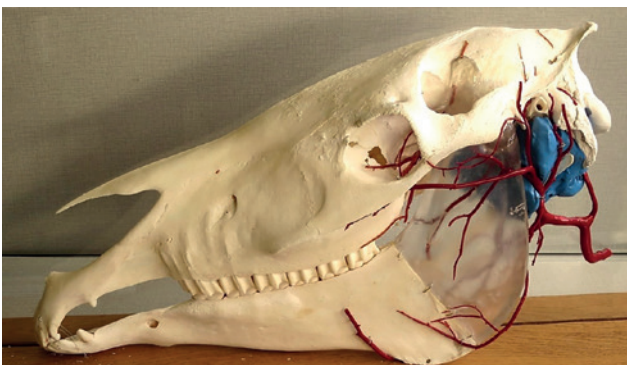
Figuur 3. Skelet van een gewone vinvis (*Balaenoptera physalus*) aangetroffen in de Gentse zeehaven op 10 november 2015 en na maceratie, ontvetting en montage opgesteld in de Gentse Sint-Baafskathedraal (2017-2018) (A) en nadien in het facultair restaurant (campus Merelbeke) (B).



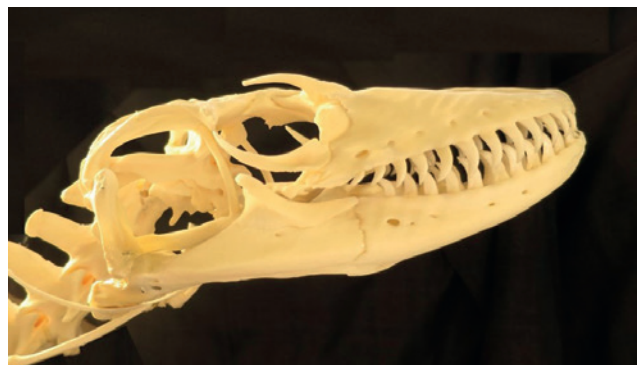Figuur 4. Skelet van een narwal (*Monodon monoceros*), dood aangetroffen in de Schelde bij de sluis van Wintam (28 april 2016) en na een tijdelijke tentoonstelling in het Museum Morfologie (2017-2020) overgebracht naar het Gents Universiteitsmuseum (GUM).



Figuur 5. Skelet van een vijftig jaar oud mannelijk nijlpaard (*Hippopotamus amphibius*) gestorven in de Antwerpse zoo (2016) en opgesteld in het facultair restaurant.



Figuur 6. Afgietselpreparaat van de linker luchtzak (blauw) en omliggende slagaders (rood) van een paard.



Figuur 7. Schedel van een circa drie meter lange en veertien jaar oude komodovaraan (*Varanus komodoensis*) uit de Zoo van Antwerpen.

Bovendien werd het Museum Morfologie steeds vaker benaderd met de vraag of het referentiemateriaal bezat ter voorbereiding van diergeneeskundige ingrepen bij exotische dieren, zoals bijvoorbeeld kaaken tandchirurgie bij dolfinen, krokodillen en wilde katachtigen. Ook groeide de interesse voor vissen, reptielen, proefdieren en inheemse wildsoorten, terwijl deze nog relatief ondervertegenwoordigd waren in de collectie.


VERBREDE FOCUS

Daarom werd een grote inhaalbeweging ingezet door verwerving van privécollecties en door uitwisseling met particuliere verzamelingen, en werden talrijke kadaverstukken van bijzondere diersoorten door de vakgroepmedewerkers verzameld en eigenhandig verwerkt. Ook werd samenwerking gezocht met dierenentuinen en werden overeenkomsten gesloten met andere wetenschappelijke instellingen zoals het Koninklijk Belgisch Instituut voor Natuurwetenschappen. Dit leidde tot de opstart van de verwerking van walvissen en andere grote zeezoogdieren, die een aanvang nam in 2009 met het bergen van een gewone vinvis (*Balaenoptera physalus*) die op de bulbsteven van een schip in de haven van Antwerpen was binnengebracht en waarvan de onderkaken gerecupereerd konden worden (Figuur 2). Onder impuls van Patrick Vervaeke en Jurgen De Craene werd een geschikte preparatietechniek jaar na jaar verfijnd, en beschikt het museum thans over een ruime collectie representatieve preparaten van balein- en tandwalvissen, dolfinen, zeehonden, zeeleeuwen en zelfs een walrus (*Odobenus rosmarus*) en een narwal (*Monodon monoceros*) (Figuur 3 en 4). De techniek leent zich ook perfect tot het verwerken van de grootste landzoogdieren zoals nijlpaarden, olifanten en neushoorns, waarvan exemplaren aan de collectie werden toegevoegd (Figuur 5).

Toch blijft het museum trouw aan zijn primaire functie, namelijk ten dienste staan van de studenten diergeneeskunde in hun anatomische opleiding. Vele recente didactische preparaten werden vervaardigd in het kader van de begeleiding van masterproefonderzoek. Voorbeelden daarvan zijn de afgietsels van de gewrichtsruimten en slijmbeurzen in de ledematen en van de luchtzak van het paard, die werden gemaakt door Prof. Christophe Casteleyn en waarvoor in het vakgroeplabo een aangepast kunsthars werd ontwikkeld door beeldend kunstenaar Alexi Williams (Figuur 6). De collectie werd verder uitgebreid met talrijke skeletpreparaten van kleinere bijzondere diersoorten, vogels, reptielen en primaten, waarover onderzoeksprojecten aan de vakgroep werden opgestart (Figuur 7 en 8).

GEPROFESSIONALISEERD ACQUISITIEBELEID

Met het oog op de ontsluiting en een meer performant beheer van de collectie werd geïnvesteerd in een



Figuur 8. Museumkast met een collectie schedels en skeletten van primaten: 1. Withandgibbon; 2. Rode vari; 3. Chimpansee; 4. Resusaap; 5. Mandril; 6. Doodshoofdaapje; 7. Withandgibbon; 8. Beermakaak; 9. Penseelaap; 10. Doodshoofdaapje; 11. Java-aap; 12. Mantelbaviaan.

secundum artem registratie van de collectiestukken in een professionele database. Dit gebeurde in samenwerking met de andere Gentse universitaire musea, die in 2013 finaal resulteerde in de oprichting van het Gents Universiteitsmuseum (GUM), met het Museum Morfologie als één van de deelcollecties.

Bij de overstap van Dr. Marjan Doom als conservator van de collectie Morfologie naar haar nieuwe aanstelling als directeur van het GUM, was de zoektocht naar een geschikt registratieplatform nog niet afgerond, maar met ondersteuning van het GUM wordt de registratie binnen de dienst Morfologie thans verdergezet door Prof. P. Cornillie die het dagelijks beheer van de collectie heeft overgenomen.

Het aanvullen van de database bovenop de reeds 1659 digitaal geregistreerde stukken is niet de enige uitdaging waarmee het museum vandaag geconfronteerd wordt. Door de recente exponentiële toename van de collectie dreigt er plaatsgebrek voor nieuwe preparaten, temeer omdat er voldoende open ruimte moet overblijven om de steeds vaker bevroegde multifunctionele inzetbaarheid van het lokaal te kunnen garanderen.

Het museum is immers veel meer geworden dan



Figuur 9. Workshop osteologie in het museum voor studenten van de richting Dierenzorg (VABI Roeselare) (2012).



Figuur 10. Receptie in het museum na een workshop over zeezoogdieren (2017).



Figuur 11. Schedel van een dertien jaar oude Aziatische olifant (*Elephas maximus*) uit het dierenpark Bellewaerde, opgesteld bij de ingang van het decanaatsgebouw.



Figuur 12. Skelet van een mannelijke, zestien jaar oude Bengaalse tijger (*Panthera tigris*) opgesteld in de inkomhal van het decanaatsgebouw.



Figuur 13. Skelet van een Belgisch trekpaard (vijf jaar oude hengst) opgesteld bij de ingang van het restaurant van de faculteit.



Figuur 14. Voorstudie door K. De Bondt van één van de fresco's uit de snijzaal van de Veertse school aan het Casinoplein.

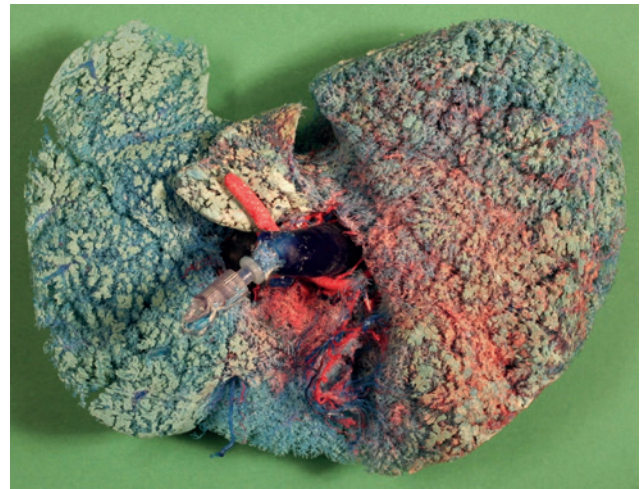
een te bezichtigen depot van collectiestukken, want het is ook ingericht als een rustige omgeving waar studenten elkaar kunnen treffen om te studeren. Bovendien kan de ruimte ook zeer actief ingezet worden in het praktisch onderwijs en voor het organiseren van workshops met inzet van de collectiestukken (Figuur 9), en als een uniek kader voor (doctoraats)recepties en andere evenementen (Figuur 10).

Het plaatsgebrek werd wat minder toen een reeks topstukken, zoals het skelet van de indrukwekkende os *Brutus* (die jarenlang op de campus had geleefd), de okapi en de narwal, samen met talrijke afgietsels en plastinatiepreparaten een prominente plaats kregen in het nieuwe Gents Universiteitsmuseum (GUM) dat in 2020 de deuren opende. Al snel werd de vrijgekomen ruimte echter weer ingenomen door nieuwe preparaten, zodat voor andere stukken plaats gezocht werd buiten de perimeter van de museumzaal, zoals het restaurant en het decanaat van de faculteit (Figuur 3B, 5, 11, 12, 13).

Het huidige acquisitiebeleid is dan ook gebaseerd op een zeer strenge selectie met een aantal vaste criteria. Zo dient de herkomst van ieder nieuw collectiestuk steeds nauwkeurig gedocumenteerd te zijn en moet elk preparaat nuttig zijn voor het onderwijs dat gegeven wordt. Bovendien moet het een zekere leemte in de collectie kunnen aanvullen, om aldus nieuwe inzichten aan te reiken in de functionele toepassing van basismorfologie in een diergeneeskundige context. Ook voor stukken met een bepaalde historiek aan de faculteit, met als voorbeelden de skeletten van de majestueuze ossen *Brutus* en *Peterke*, worden de nodige inspanningen geleverd om dit gemeenschappelijk erfgoed niet verloren te laten gaan. Zo bewaart het museum in zijn collectie ook nog steeds talrijke schilderijen en voorstudies van de fresco's waarmee kunstschilder en anatomisch tekenaar Karel De Bondt (1888-1973) de muren van het anatomiegebouw van de oude veeartsenijschool aan het Casinoplein in Gent opluisterde (Figuur 9 en 14). Ten slotte worden in de collectie ook talrijke nieuwe stukken opgenomen die het resultaat zijn van het wetenschappelijk onderzoek dat in het labo Morfologie wordt uitgevoerd. Veelal betreft dit vaatafgietsels die ofwel in eigen doctoraats- of masterproefstudies ofwel als onderdeel van dienstverlenend onderzoek vervaardigd werden, zoals onder meer de vaatafgietsels van humane levers (Figuur 15).

GEÏNTENSIFIEERD COLLECTIEGEBRUIK

De voortdurende zorg voor de collectie, met regelmatige aanvullingen aan een reeds uitgebreid maar zeer relevant aanbod dat steeds gericht is op een maximale inzetbaarheid ten dienste van de studenten, heeft geleid tot een summum van appreciatie waarvoor vele collega-collectiebeheerders ons benijden. Het museum is dagelijks vrij toegankelijk voor studenten, zonder enige vorm van permanent toezicht,



Figuur 15. Afgietsel van de leverbloedvaten van een mens.

los van sociale controle. Desalniettemin, op enkele kleine incidentjes na, blijft de collectie in stand en wordt zij door de vele gebruikers zorgzaam en respectvol behandeld. Deze vorm van waardering is een grote stimulans om het museumproject verder uit te bouwen en een mooie toekomst voor het museum te garanderen.

DANKBETUIGING

Naast de vele vakgroepsmedewerkers waarvan de namen in de tekst werden vermeld, hebben in de loop der jaren ook alle overige leden van de Vakgroep Morfologie op één of andere manier meegewerkt aan het tot stand komen van de museumcollectie. Hun waardevolle bijdrage mag hier niet onvermeld blijven.

Een bijzonder woord van dank is ook verschuldigd aan de medewerkers van de voormalige Vakgroep Pathologie, die van bij het oprichten van de Veeartsenijschool steeds bereid werden gevonden om preparaten ter beschikking te stellen voor de uitbouw van het anatomisch museum. Deze medewerking van de opeenvolgende diensthoofden Prof. Jozef Hoorens, Prof. Rik Thoonen, Prof. Rik Ducatelle en Prof. Koen Chiers, kliniekhofd Dr. Leen Van Brantegem en de snijzaalbedienden Jozef Kindt en Johan Van Quickelberghe wordt daarom hier met dank vermeld.

REFERENTIES

De hieronder vermelde publicaties bevatten beschrijvingen en/of afbeeldingen van preparaten die in het museum opgesteld staan.

- Casteleyn C., François D., Simoens P., Van den Broeck W. (2010). The avian air sacs: Visualization in the chicken by means of the corrosion casting technique. *Vlaams Diergeneeskundig Tijdschrift* 79, 429-435.
- Danniau, F. (2012). Museum Morfologie. *UGentMemo-*

- rie www.ugentmemorie.be/artikel/museum-morfologie (Laatst gewijzigd 18.04.2012)
- Debbaut C., Monbaliu D., Casteleyn C., Cornillie P., Van Loo D., Masschaele B., Pirenne J., Simoens P., Hoorebeke L., Segers P. (2011). From vascular corrosion cast to electrical analog model for the study of human liver hemodynamics and perfusion. *IEEE Transactions on Biomedical Engineering* 58 (1), 25-35.
- De Regt J. (1938). Aangeboren afwijkingen der extremiteten bij de huisdieren. *Vlaamsch Diergeneeskundig Tijdschrift VII-7*, 8.
- De Moor A., Simoens P. (1990). Trepanatie van de sinus frontales bij het rund. *Vlaams Diergeneeskundig Tijdschrift* 59, 62-63.
- De Schaepdrijver L., Simoens P., Spincemaille J. (1988). De glans penis en glans clitoridis bij het paard: enkele morfologische aspecten met klinisch belang. *Vlaams Diergeneeskundig Tijdschrift* 57, 72-81.
- De Vos N., Morcos M.B. (1960). De arteries van de achtervoet bij het rund. *Vlaams Diergeneeskundig Tijdschrift* 29, 9-10.
- De Vos N., Morcos M.B. (1962). De arteries van de voorvoet bij het rund. *Vlaams Diergeneeskundig Tijdschrift* 31, 161-170.
- Janssens L. (2015). Morfometrische en genetische aspecten van de domesticatie van de wolf, met nadruk op het belang van de orbitale hoek. *Thesis Universiteit Gent*, 263 pp.
- Lauwers H. (1963). Studie over de tweeling bij de grote huisdieren. *Vlaams Diergeneeskundig Tijdschrift* 32, 143-146.
- Muyllé S., Simoens P., Lauwers H. (1996). Ontwikkeling en homologie van de snijtanden bij het konijn. *Vlaams Diergeneeskundig Tijdschrift* 65, 204-208.
- Muyllé S., Simoens P., Lauwers H. (1998). Leeftijdsschatting bij paarden aan de hand van de snijtanden. *Vlaams Diergeneeskundig Tijdschrift* 67, 2-4.
- Nicaise M. (1990): Orgaanplastinatie: een unieke preparatietechniek voor aanschouwelijk demonstratiemateriaal, *Vlaams Diergeneeskundig Tijdschrift* 59, 141-146.
- Poels P., Simoens P., Putcuyps I. (1994). Ruimtelijke organisatie van het hondenhart: anatomische en echocardiografische aspecten. *Vlaams Diergeneeskundig Tijdschrift* 63, 7-18.
- Simoens P., De Moor A., Lauwers H. (1988): Bloedvatpatronen van het netvlies bij de huisdieren. *Vlaams Diergeneeskundig Tijdschrift* 57, 174-191.
- Simoens P., De Rycke L., Verschooten F. (1992): Leeftijdsbepaling van hazen (*Lepus europaeus*) door middel van het skelet en het gebit. *Vlaams Diergeneeskundig Tijdschrift* 61, 73-84.
- Simoens P., De Vos N.R., Lauwers H., Nicaise M. (1979). Overgangswervels bij de geit. Een beschrijvend anatomisch onderzoek. *Vlaams Diergeneeskundig Tijdschrift* 48, 115-130.
- Simoens P., Lauwers H. (1987). Wondernetten. *Natuur en Techniek* 55, 406-413.
- Simoens P., Poels P., Vyt Ph., Lauwers H. (1994). Variabiliteit van het foramen magnum en occipitale dysplasie bij de hond. *Vlaams Diergeneeskundig Tijdschrift* 63, 49-58.
- Vanderwegen M., Simoens P. (2002). Anatomical study of the notches in the nasal process of the equine incisive bone. *Equine Veterinary Journal* 34(2), 199-202.
- Van Lancker S., Van Den Broeck W., Simoens P. (2007). Incidence and morphology of bone irregularities of the equine interdental spaces (bars of the mouth). *Equine Veterinary Education* 19(2), 103-106.
- Witdouch A., Moreno Arciniegas S., Constantinou M., Scheers E. (2022). Veeartsenijschool Gent. *Integrated Project Work 2021-2022*, KU Leuven/Raymond Lemaire International Centre for Conservation, 577 pp.



© 2025 by the authors. Licensee Vlaams Diergeneeskundig Tijdschrift, Ghent University, Belgium. This article is an open access article distributed under the terms and conditions of

the Creative Commons Attribution (CC BY) license (<http://creativecommons.org/licenses/by/4.0/>).