

VARIATIES VAN DE HAAKTANDEN BIJ SCHAPEN

Variations of the Canine Teeth in Sheep

G. Cocquyt¹, W. Van den Broeck¹, B. Driessen², P. Simoens¹

¹Vakgroep Morfologie

Faculteit Diergeneeskunde, Universiteit Gent, Salisburylaan 133, 9820 Merelbeke, België

²Zoötechnisch Centrum, K.U.Leuven, Bijzondere weg 12, 3360 Lovenjoel, België

Griet.Cocquyt@rug.ac.be

SAMENVATTING

De geïncisiveerde haaktanden van schapen vertonen meer morfologische afwijkingen dan de snijtanden. In deze studie wordt het voorkomen van deze afwijkingen bestudeerd bij 266 schapen van 6 verschillende rassen. Het uni- of bilateraal ontbreken van de haaktand werd bij 41 schapen (15,4 %) waargenomen. Het ontbreken van de haaktanden bij oudere dieren kan leiden tot fouten bij de leeftijdsbepaling. Rotatie van de haaktand werd bij 3 onderzochte schapen (1,1 %) opgemerkt. Vormveranderingen of aanwezigheid van haaktanden in de bovenkaak werden niet aangetroffen.

ABSTRACT

Most of the variations of the rostral teeth in sheep affect the canine teeth. The present study reports the occurrence of these variations observed in 266 sheep of six different breeds. Unilateral or bilateral absence of the canines was observed in 15,4 % of the cases. This might interfere with the correct determination of the age. Rotation of the canines was observed in 1,1 % of the sheep investigated. Changes of shape or presence of canine teeth in the upper jaw were not observed in the animals of this study.

INLEIDING

Een goede kennis van de anatomie van de tanden is belangrijk voor de leeftijdsbepaling bij het schaap (Habermehl, 1975). Dit staat recent opnieuw in de belangstelling in verband met de bestrijding van de TSE (Transmissible Spongiform Encephalopathy). Naar aanleiding van een verordening van de Europese Commissie dienen in België sinds 1 april 2002 jaarlijks 3750 geslachte schapen en geiten die minstens 18 maanden oud zijn of waarvan minstens twee permanente tanden doorheen het tandvlees gebroken zijn, onderzocht te worden op TSE. Volgens de verordening moet de leeftijd geschat worden aan de hand van het gebit, van duidelijke tekenen van maturiteit of aan de hand van andere betrouwbare informatie (European Commission, 2002).

De meest aangewezen manier voor de leeftijdsbepaling bij dieren is gebaseerd op het tijdstip van het wisselen van de tanden (Habermehl, 1975). Daarbij is vooral de inspectie van de onderste snijtanden van belang (Tabel 1). Een kenmerk van de gedomesticeerde herkauwers is dat de bovenste snij- en haaktanden ontbreken. Bovendien hebben de onderste haaktanden de vorm en functie van snijtanden aangenomen en sluiten ze bij deze laatste aan. Daarom worden ze door verschillende auteurs de 'vierde snijtand' of 'hoektand' genoemd (Ackerknecht, 1974; St. Clair, 1975; Barone, 1997; Soana *et al.*, 1997). Deze morfologische aanpassing wordt aangeduid als de *incisivisatie* van de haaktand (Witter en Misek, 1999). Bij andere herkauwende dieren, zoals sommige inheemse hertachtigen, de dromedaris en de lama, verschilt de positie van de snij- en haaktanden van deze van het rund, het schaap en de geit (Grzimek, 1975) (Figuur 1).

Tabel 1. Tijdstip van het wisselen van de snijtanden (I₁ tot I₃) en de haaktanden (C) van het schaap volgens verschillende auteurs (m = leeftijd in maanden).

| | Cornevin en Lesbre (1894) | May (1964) | Habermehl (1975) | Barone (1997) | Nickel <i>et al.</i> (1999) |
|----------------|------------------------------|------------|------------------|---------------|-----------------------------|
| I ₁ | 12-15 m | 10-12 m | 12-20 m | 12-18 m | 12-20 m |
| I ₂ | 18-21 m | 18-24 m | 18-27 m | 18-24 m | 18-27 m |
| I ₃ | 27-30 m | 24-30 m | 27-36 m | 25-31 m | 27-36 m |
| C | 36-42 m | 36-48 m | 36-46 m | >36 m | 36-48 m |

Bij schapen vertonen de haaktanden meer afwijkingen dan de snijtanden (Cornevin en Lesbre, 1894). Zij kunnen ontbreken (oligodontie), gedraaid zijn om hun lengteas (rotatie) of een kegelvormig uitzicht hebben (Becker, 1970). Uitzonderlijk kunnen er haaktanden voorkomen in de bovenkaak (Miles en Grigson, 1990). Bij oligodontie onderscheidt men verschillende vormen (Becker, 1970). Men spreekt van schijnbare (of pseudo-) oligodontie wanneer de tand aangelegd is, maar niet door het tandvlees breekt. Echte oligodontie wordt veroorzaakt door het ontbreken of een verstoring van de tandaanleg. Wanneer de tand verloren is door trauma, ziekte of ouderdom spreekt men van verworven oligodontie. Tot de aandoeningen die gepaard gaan met tandverlies behoren onder andere periodontitis en dentigere cysten (Morris *et al.*, 1985; Gardner en Orr, 1990).

Het doel van deze studie is het nagaan van de frequentie van de hierboven vermelde afwijkingen bij enkele schapenrassen die in België voorkomen. Daarbij wordt speciale aandacht besteed aan variaties die de leeftijdsbepaling aan de hand van het gebit kunnen bemoeilijken.

MATERIAAL EN METHODEN

Veldproef

De snijtanden van 166 schapen (8 rammen, 158 ooiën) met gekende leeftijd en van 6 verschillende rassen werden onderzocht (Tabel 2). Het betrof 22 Cambridges, 29 Lovenars, 21 Melkschapen, 39 Suffolks, 33 Texels en 22 Vlaamse schapen. De snijtanden van al deze dieren werden drie maal in een tijdsspanne van 4

tot 5 maanden geïnspecteerd en gefotografeerd. Afwijkingen van de haaktanden werden genoteerd.

Slachthuispreparaten

In een slachthuis werden in een groep van 100 Texels achttien koppen aangetroffen die een afwijking vertoonden van één of beide haaktanden. De onderzochte dieren waren voornamelijk ooiën en bij al deze dieren was minstens één paar permanente snijtanden doorgebroken. De leeftijd van de dieren werd geschat volgens de criteria van Habermehl (1975). Na het verwijderen van de bovenkaak werden de onderkaken grondig geïnspecteerd en bij oligodontie werden radiografieën gemaakt van het rostrale deel van de onderkaak.

RESULTATEN

Bilaterale afwezigheid van de haaktand

Bij 17 van de in totaal 266 onderzochte schapen (6,4 %) werd de afwezigheid van beide haaktanden vastgesteld.

Bij 5 schapen uit de veldproef ontbraken de haaktanden beiderzijds bij elk van de controleonderzochten. Het ging om een Cambridge van 27 tot 32 maanden oud, drie Melkschapen van respectievelijk 27 tot 32, 39 tot 44 en 54 tot 58 maanden oud en één Suffolk van 41 tot 46 maanden oud. Bij twee Melkschapen die op de leeftijd van 27 maanden beiderzijds drie permanente snijtanden en een melkhaaktand hadden, ontbraken beide melktanden op de leeftijd van 30 maanden, terwijl geen permanente haaktanden aanwezig waren (Figuur 2). Hetzelfde werd vastgesteld bij drie

Tabel 2. Aantal onderzochte levende schapen per leeftijdscategorie (m = leeftijd in maanden bij het begin van het onderzoek) en per ras.

| | CAMBRIDGE | LOVENAAR | MELKSCHAAP | SUFFOLK | TEXEL | VLAAMS SCHAAP |
|---------------|-----------|-----------|------------|-----------|-----------|---------------|
| 12-24 m | 6 | 5 | 3 | 3 | 10 | 9 |
| 25-36 m | 7 | 4 | 5 | 11 | 7 | 4 |
| 37-48 m | 4 | 8 | 2 | 8 | 5 | 3 |
| 49-60 m | 5 | 6 | 9 | 6 | 8 | 5 |
| 61-72 m | - | 6 | 1 | 5 | 3 | 1 |
| > 72 m | - | - | 1 | 6 | - | - |
| Totaal | 22 | 29 | 21 | 39 | 33 | 22 |

Suffolks van 29 maanden tijdens een terugbezoek op 32 maanden en bij een Vlaams schaap van 32 maanden tijdens een terugbezoek op 34 maanden. Bij een Lovenaar van 39 maanden ontbraken de haaktanden beiderzijds, maar drie maanden later werd vastgesteld dat de permanente haaktanden wel aanwezig waren (Figuur 3).

Van de 5 slachthuispreparaten waarbij de haaktanden beiderzijds ontbraken (Tabel 3), bleek na radiografie dat in twee van die gevallen het volledige gebit aangelegd was, maar dat de haaktanden niet doorgebroken waren (Figuur 4). Bij de drie andere koppen waren op radiografie geen haaktanden op te merken.

Unilaterale afwezigheid van de haaktand

In totaal werd bij 24 van de 266 schapen (9,0 %) een unilaterale afwezigheid van de haaktand vastgesteld.

Dit was het geval bij 13 van de schapen in de veldproef, waaronder een Cambridge van 51 tot 56 maanden, twee Melkschappen waarvan één van 19 tot 23 maanden en één van 54 tot 58 maanden, een Lovenaar van 51 tot 56 maanden, een Suffolk van 53 tot 58 maanden en een Vlaams schaap van 30 tot 34 maanden. Bij een Cambridge waren op de leeftijd van 15 maanden reeds de binnenste snijtanden gewisseld. De linker melkhaaktand was bij dit dier nog aanwezig maar de rechter haaktand ontbrak. Op de leeftijd van 20 maanden was bij dit schaap de linker melkhaaktand uitgevallen en hij werd niet vervangen. Een Lovenaar van 27 maanden met een intact gebit waarvan de binnenste en de middenste snijtanden beiderzijds reeds gewisseld waren, had drie maanden later de

linker melkhaaktand verloren. Een Melkschaap van 21 maanden met een normaal gebit waarvan de binnenste snijtanden gewisseld waren, was na twee maanden de rechter melkhaaktand kwijt. Een Melkschaap van 42 maanden met een normaal en volledig gewisseld gebit was na twee maanden de linker permanente haaktand kwijt. Ook een Suffolk van 44 maanden met een volledig gewisseld gebit had twee maanden later de rechter permanente haaktand verloren. Bij twee Texels die op een leeftijd van 29 respectievelijk 30 maanden beiderzijds 3 permanente snijtanden en één melkhaaktand hadden, werd twee maanden later vastgesteld dat de rechter respectievelijk linker haaktand ontbrak.

Bij 11 van de slachthuispreparaten werd eveneens een unilaterale afwezigheid van de haaktand waargenomen. In acht gevallen was aan de andere zijde een melkhaaktand en bij drie gevallen was een permanente haaktand aanwezig. Vier keer kon op radiografie wel de op inspectie ontbrekende tand aangeduid worden, bij de overige gevallen niet. Op één preparaat was een translucente zone te zien op de plaats waar men de haaktand kon verwachten (Figuur 5).

Rotatie van de haaktand

Bij 3 van de 266 onderzochte schapen (1,1 %) werd een rotatie van één of beide haaktanden vastgesteld. Bij één Melkschaap van 51 maanden en op één slachthuispreparaat was de linker haaktand geroteerd, waarbij de mesiale zijde naar linguaal was gekeerd (Figuur 6a). Bij een ander slachthuispreparaat waren beide haaktanden geroteerd met een verplaatsing van de distale zijde naar linguaal (Figuur 6b).

Tabel 3. Tandformule en bevindingen bij de slachthuisschappen met afwijkingen van de haaktanden. (C = haaktand, C_r = geroteerde haaktand, I = snijtand, d = melktand, B = bilaterale afwezigheid van de haaktand, U = unilaterale afwezigheid van de haaktand, R = rotatie).

| | Tandformule bij inspectie | Opmerkingen | Geschatte leeftijd | Bevindingen bij RX |
|----|-------------------------------------------------------------------------------------------------------------------------|-------------|--------------------|---------------------------------------------------|
| 1 | - Id ₃ I ₂ I ₁ I ₁ I ₂ - - | B | 2 - 3 jaar | I ₃ aanwezig, C niet zichtbaar |
| 2 | - Id ₃ I ₂ I ₁ I ₁ I ₂ Id ₃ - | B | 2 - 3 jaar | C niet zichtbaar |
| 3 | - Id ₃ I ₂ I ₁ I ₁ I ₂ Id ₃ - | B | 2 - 3 jaar | C niet zichtbaar |
| 4 | - I ₃ I ₂ I ₁ I ₁ I ₂ I ₃ - | B | 3 - 4 jaar | C subgingivaal aanwezig |
| 5 | - I ₃ I ₂ I ₁ I ₁ I ₂ I ₃ - | B | 3 - 4 jaar | C subgingivaal aanwezig |
| 6 | - Id ₃ Id ₂ I ₁ I ₁ Id ₂ Id ₃ Cd | U | 1 - 2 jaar | linker C niet zichtbaar |
| 7 | Cd I ₃ I ₂ I ₁ I ₁ I ₂ I ₃ - | U | 2 - 3 jaar | rechter C niet zichtbaar |
| 8 | - Id ₃ I ₂ I ₁ I ₁ I ₂ I ₃ Cd | U | 2 - 3 jaar | linker C niet zichtbaar |
| 9 | Cd - I ₂ I ₁ I ₁ I ₂ - - | U | 2 - 3 jaar | I ₃ aanwezig, rechter C niet zichtbaar |
| 10 | - I ₃ I ₂ I ₁ I ₁ I ₂ I ₃ Cd | U | 3 - 4 jaar | linker C subgingivaal aanwezig |
| 11 | C I ₃ I ₂ I ₁ I ₁ I ₂ I ₃ - | U | 3 - 4 jaar | rechter C subgingivaal aanwezig |
| 12 | - I ₃ I ₂ I ₁ I ₁ I ₂ I ₃ Cd | U | 3 - 4 jaar | linker C subgingivaal aanwezig |
| 13 | Cd I ₃ I ₂ I ₁ I ₁ I ₂ I ₃ - | U | 3 - 4 jaar | rechter C niet zichtbaar |
| 14 | - I ₃ I ₂ I ₁ I ₁ I ₂ I ₃ C | U | 3 - 4 jaar | linker C subgingivaal aanwezig |
| 15 | Cd I ₃ I ₂ I ₁ I ₁ I ₂ I ₃ - | U | 3 - 4 jaar | rechts subgingivale translucente zone |
| 16 | C I ₃ I ₂ I ₁ I ₁ I ₂ I ₃ - | U | 4 - 6 jaar | rechter C niet zichtbaar |
| 17 | C _r I ₃ I ₂ I ₁ I ₁ I ₂ I ₃ C | R | 4 - 6 jaar | |
| 18 | C _r I ₃ I ₂ I ₁ I ₁ I ₂ I ₃ C _r | R | 4 - 6 jaar | |

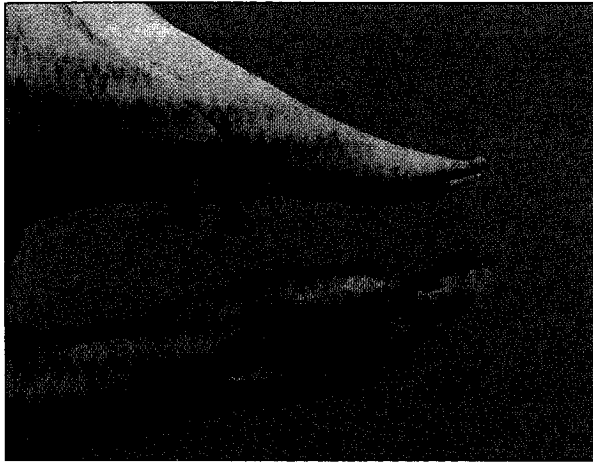DISCUSSIE

Variaties in de positie van tanden zijn zeldzaam bij wilde schapen, maar bij gedomesticeerde schapen komen opeengepakte snijtanden en rotatie van de premolaren meer voor (Miles en Grigson, 1990). Het ontbreken van de permanente onderste haaktand is beschreven bij schapen (Cornevin en Lesbre, 1894) en bij andere herkauwers, zoals hertachtigen en muskussen. Bij deze laatste wordt dit vaker waargenomen in geïsoleerde populaties en het wordt verondersteld een genetisch gecontroleerd kenmerk te zijn (Miles en Grigson, 1990). Ook bij de onderzochte schapen werd oligodontie vrij frequent vastgesteld. Minstens zes van de slachthuispreparaten waren gevallen van pseudo-oligodontie. Bij deze koppen waren de tanden die niet zichtbaar waren tijdens inspec-

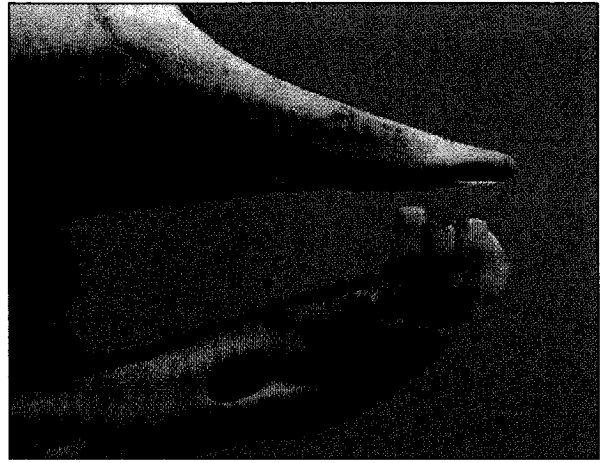
tie, duidelijk op de radiografie te zien. Bij één slachthuispreparaat met unilaterale oligodontie kon radiografisch een subgingivale, translucente zone worden opgemerkt, die de ongeminaliseerde aanleg van de haaktand kon zijn. In dit geval kan men eveneens spreken van pseudo-oligodontie. Bij de overige slachthuispreparaten was de ontbrekende tand niet aan te duiden met inspectie of radiografie. In die gevallen betrof het echte of verworven oligodontie. Een andere mogelijkheid is dat de haaktanden wel aangelegd maar nog niet geminaliseerd waren, zodat zij nog niet op radiografie zichtbaar waren.

Bij het opvolgen van de dieren in de veldproef, kon worden vastgesteld dat de melkhaaktanden bij enkele dieren op de leeftijd van 27 en 29 maanden nog aanwezig waren, maar twee tot drie maanden later uitge-

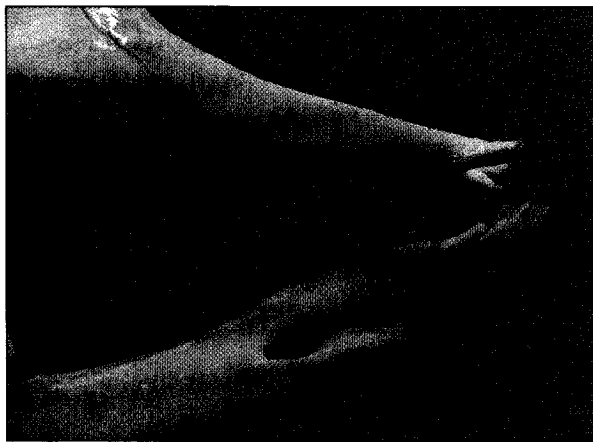
**KARAKTERISTIEKE KENMERKEN
VAN ENKELE HERKAUWERSGEBITTEN**



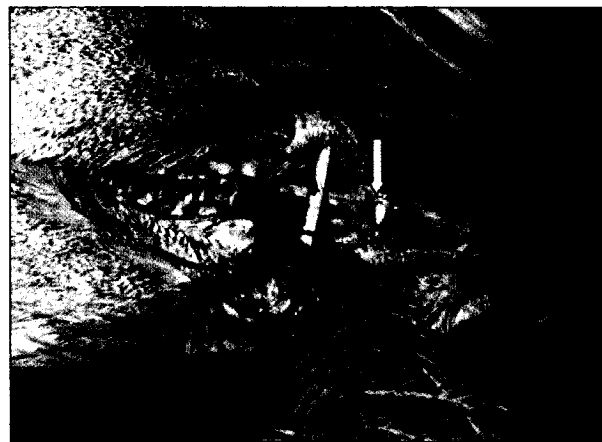1a. Het edelhert bezit een haaktand (pijlen) in elke bovenkaak.



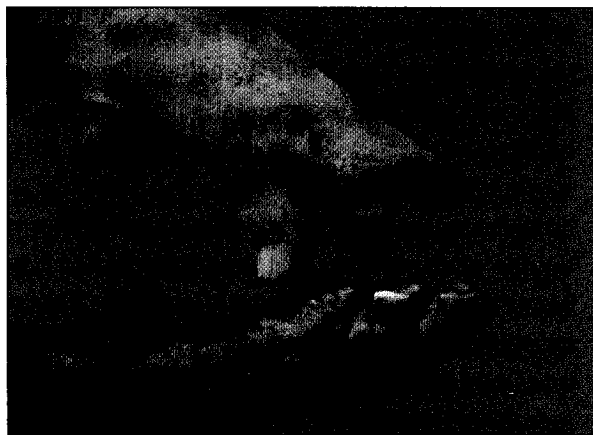
1b. Het damhart bezit een conventioneel herkauwersgebit zonder snij- en haaktanden in de bovenkaak.



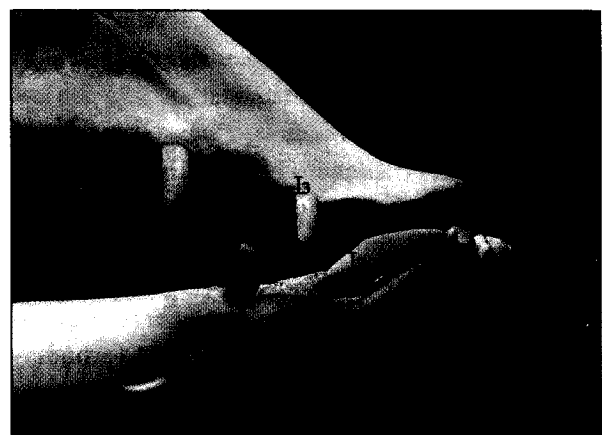1c. De ree bezit over het algemeen een conventioneel herkauwersgebit.



1d. Een zeldzaam geval van een haaktand (pijl) in de bovenkaak van de reegeit.



1e. Positie van de haaktanden (pijlen) bij de dromedaris. Noteer de topografie van de derde snijtand (I3) en de eerste premolaar (P1) in de bovenkaak.



1f. Bij de lama bevinden zich in de boven- en onderkaak scherpe haaktanden (pijlen) die door een diastema gescheiden zijn van de derde snijtand (I3).

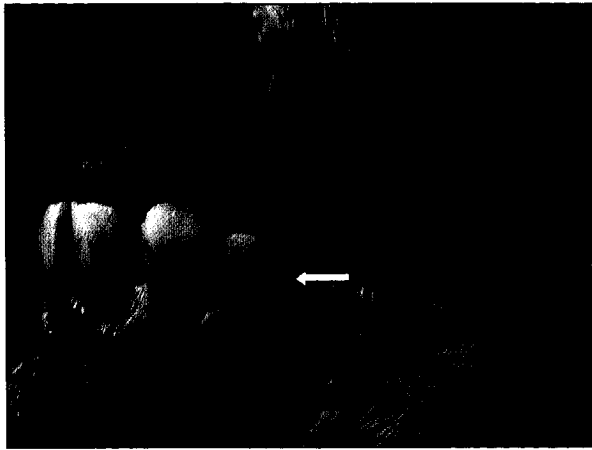


Fig. 2a. Melkschaap van 27 maanden met permanente snijtanden en een melkhaaktand (pijl).

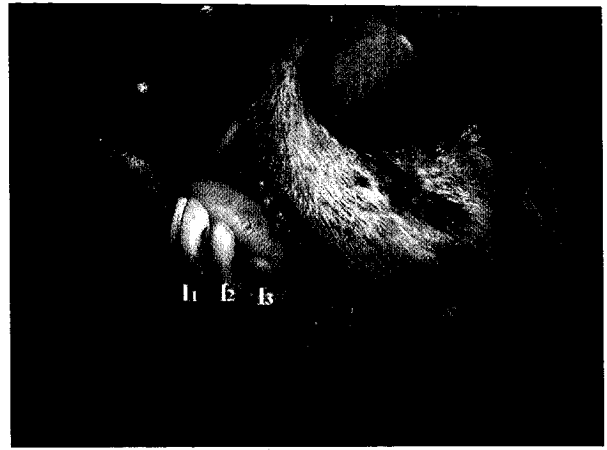

Fig. 2b. Zelfde Melkschaap op de leeftijd van 30 maanden. De melkhaaktand ontbreekt en is niet vervangen door een permanente haaktand.

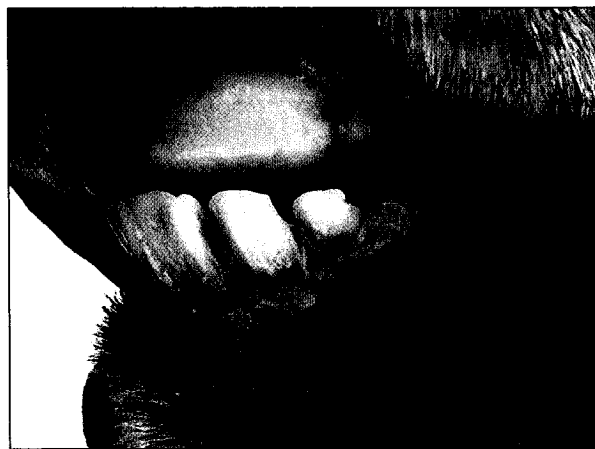

Fig. 3a. Lovenaar van 39 maanden met permanente snijtanden. De haaktand ontbreekt.

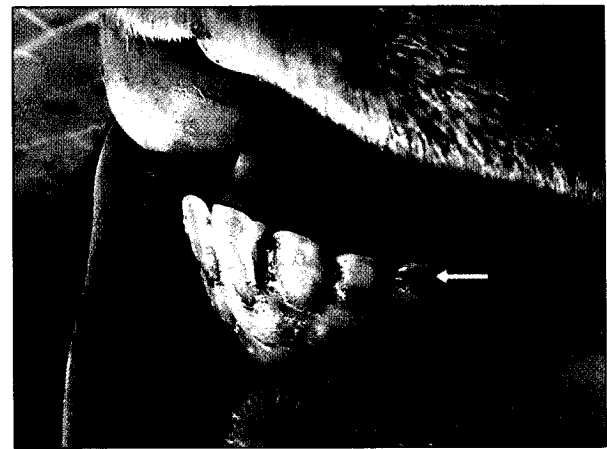


Fig. 3b. Zelfde Lovenaar op de leeftijd van 42 maanden. De haaktand is doorgebroken (pijl).

vallen waren zonder dat er permanente haaktanden in de plaats waren gekomen. Daarentegen werden er bij één dier van 39 maanden zonder haaktanden drie maanden later twee permanente haaktanden opgemerkt. Literatuurgegevens geven eenduidig aan dat de haaktand bij schapen wisselt tussen de leeftijd van 36 en 48 maanden (Cornevin en Lesbre, 1894; May, 1964; Habermehl, 1975; Barone, 1997; Nickel *et al.*, 1999). Volgens Cornevin en Lesbre (1894) is de permanente haaktand reeds zichtbaar op het moment dat de melkhaaktand uitvalt, aangezien aangenomen werd dat de permanente haaktanden de melktanden als het ware uit het tandvlees duwen. Bovendien heeft het tandvlees ter hoogte van de haaktand volgens deze auteurs op dit tijdstip een rode kleur. Als de permanente haaktanden niet doorbreken is het tandvlees niet geschonden, maar glad en bleek. Uit de gegevens van deze studie blijkt echter dat tussen het uitvallen van de melkhaaktand en het doorbreken van de permanente tand een periode van enkele maanden kan

verstrijken. Het uitvallen van de melkhaaktand kan bovendien vroeger optreden dan in de literatuur vermeld staat. In de periode tussen het uitvallen van de melkhaaktand en het doorbreken van de permanente tand, heeft het tandvlees een normaal uitzicht.

Het ontbreken van één of twee haaktanden kwam voor bij alle schapenrassen die in deze studie werden onderzocht. Het werd zowel aangetroffen bij dieren die zich in de leeftijdscategorie bevonden van het wisselen van de haaktand als bij dieren die veel jonger of ouder waren dan deze groep. Bij de oudere dieren betreft het waarschijnlijk dikwijls een verworven vorm van oligodontie. Het schatten van de leeftijd aan de hand van het gebit bij schapen waarvan twee haaktanden ontbreken, is een moeilijke opgave waarbij makkelijk fouten kunnen optreden. Indien de haaktand unilateraal ontbreekt en er zich aan de andere zijde een melkhaaktand of een permanente haaktand bevindt, kan de leeftijd relatief juist geschat worden. Indien er geen haaktanden aanwezig zijn, wordt het

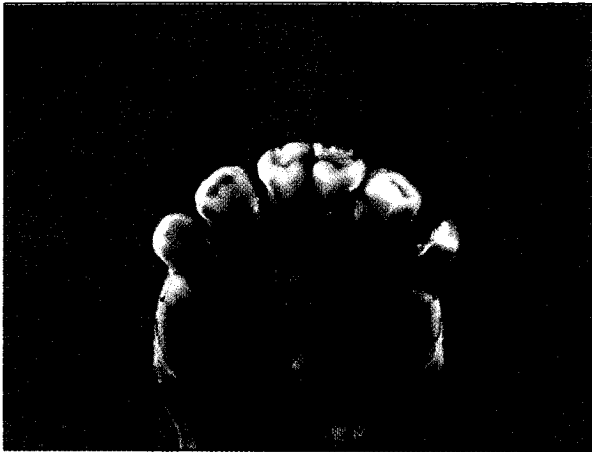


Fig. 4a. Bilaterale afwezigheid van de haaktand bij een slachthuispreparaat.

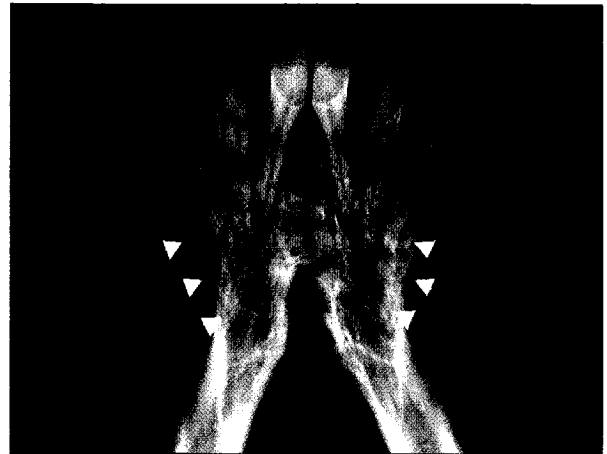


Fig. 4b. Radiografische opname van dit preparaat. Beide haaktanden (pijlen) bevinden zich subgingivaal.

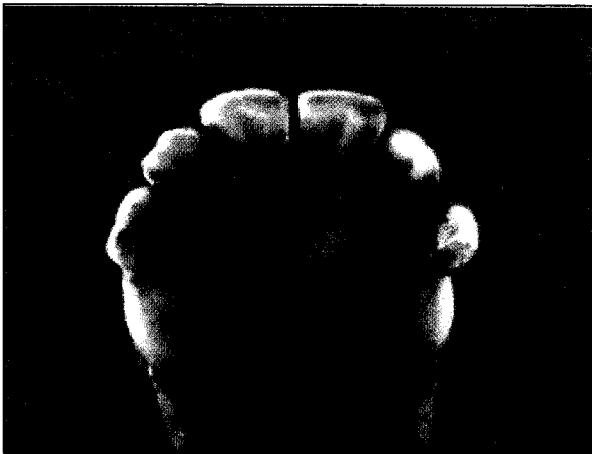


Fig. 5a. Slachthuispreparaat met ontbrekende haaktand aan de rechterzijde.

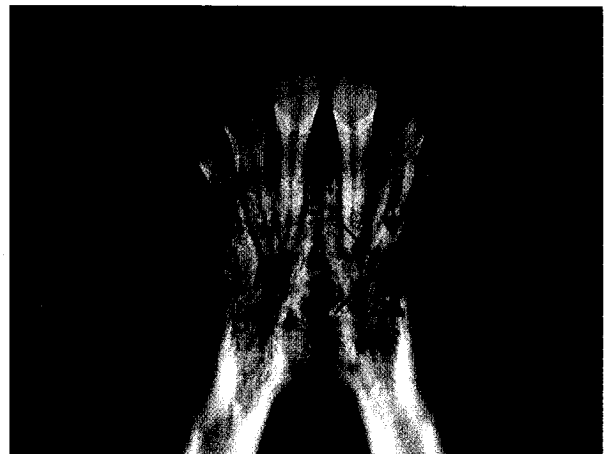

Fig. 5b. Radiografische opname van dit preparaat met een translucente zone ter hoogte van de ontbrekende haaktand (pijl).



Fig. 6a. Melkschaap van 51 maanden met rotatie van de linker haaktand (pijl).

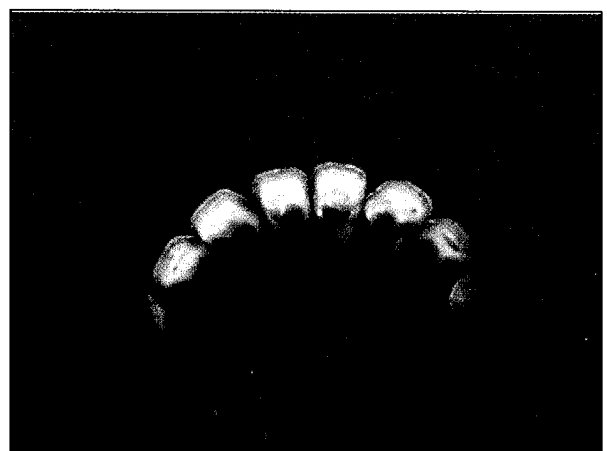

Fig. 6b. Slachthuispreparaat met rotatie van beide haaktanden (pijlen).

schatten bemoeilijkt. Het is mogelijk dat deze haaktanden betrokken zijn in het proces van wisselen, maar de mogelijkheid bestaat ook dat de haaktand niet aangelegd werd, niet doorgebroken is of verloren is gegaan. Zonder aanvullend radiografisch onderzoek en/of een latere klinische inspectie van het gebit is het onderscheid tussen een dier met oligodontie en een dier dat aan het wisselen is, niet mogelijk.

Rotatie van snij- en haaktanden wordt beschreven bij runderen en schapen en wordt toegeschreven aan plaatsgebrek in de mandibula of aan problemen tijdens de geboorte (Becker, 1970). Bij runderen komt een tandrotatie af en toe voor. Becker (1970) vond bij 3 % van de runderen een rotatie van snij- en/of haaktanden en Simmerstatter (1994) vermeldde dat 18 van de 942 door hem onderzochte rundergebitten een rotatie van één of meer snijtanden, haaktanden en/of kiezen vertoonden.

In deze studie werden geen vormveranderingen van de snij- en haaktanden van de onderzochte schapen opgemerkt. De vorm en de positie van de haaktanden kunnen bij de herkauwende dieren verschillen. De onderste haaktanden van hertachtigen en dromedarissen sluiten aan bij de snijtanden en zijn incisiform. Lama's hebben een diastema tussen de snijtanden en de haakvormige haaktand. Edelherten, zowel de bok als de hinde, dromedarissen, lama's en één procent van de reeën bezitten haaktanden in de bovenkaak (Figuur 1). Bij herten worden zij in jagersjargon grandeln, grenfels of haken genoemd (Wentein, 2002).

Als besluit kan gesteld worden dat afwijkingen van de haaktanden bij schapen vrij frequent voorkomen. Het ontbreken van beide haaktanden kan aanleiding geven tot het maken van fouten bij de leeftijdsbepaling. Een rotatie van de haaktand wordt zelden aangetroffen. Vormveranderingen van de haaktand, zoals een kegelvormige tandkroon, werden in deze beperkte studie niet aangetoond.

DANKBETUIGING

Graag danken wij Ir. L. Maertens van het Departement Diervoeding en Veehouderij te Merelbeke, A. Tylleman en H. Seys voor het ter beschikking stellen van de schapen en Dr. F. Dingenen en Dhr. G. Wentein voor de foto van de reeget. Prof. F. Verschooten wordt bedankt voor het nemen van de radiografieën. Onze appreciatie gaat eveneens uit naar B. De Pauw voor de technische bijstand.

LITERATUUR

- Ackerknecht E. (1974). Die Mundhöhle. In: Ellenberger/Baum (ed.) *Handbuch der vergleichenden Anatomie der Haustiere*, 18. Aufl., Springer-Verlag Berlin Heidelberg New York, 348-394.
- Barone R. (1997). Dents. In: *Anatomie Comparée des Mammifères Domestiques, Splanchnologie I*, 3^e éd., Editions Vigot, Paris, 91-207.
- Becker E. (1970). Zähne. In: Joest E. (Editor). *Handbuch der speziellen Pathologischen Anatomie der Haustiere*, 3. Aufl., Verlag Paul Parey, Berlin und Hamburg, 83-313.
- Cornevin C., Lesbre F. (1894). Des dents et de la connaissance de l'âge des moutons et des chèvres. In: *Traité de l'âge des animaux domestiques d'après les dents et les productions épidermiques*, Librairie J.-B. Ballière et Fils, Paris, 300-328.
- European Commission (2002). Extension of TSE tests in sheep and goats. Press release IP/02/255 of 14 February 2002.
- Gardner D. G., Orr M. B. (1990). Dentigerous cysts (ovine odontogenic cysts) in sheep. *New Zealand Veterinary Journal* 38, 148-150.
- Grzimek B. (1975). Het leven der dieren, Encyclopedie van het dierenrijk, deel XIII, Zoogdieren 4, Uitgeverij Het Spectrum bv, Utrecht/Antwerpen, 165-273.
- Habermehl K. H. (1975). Die Altersbestimmung beim Hauswiederkäuer. In: *Die Altersbestimmung bei Haus- und Labortieren*, 2. Aufl., Verlag Paul Parey, Berlin und Hamburg, 57-132.
- May N. (1964). The head and neck. In: *The Anatomy of the Sheep*, Second ed., University of Queensland Press, 197-199.
- Miles A. E. W., Grigson C. (1990). The ungulates. In: *Coyler's Variations and diseases of the teeth of animals*, Revised ed., Cambridge University Press, Cambridge, 106-129.
- Morris P. L., Whitley B. D., Orr M. B., Laws A. J. (1985). A clinical study of periodontal disease in sheep. *New Zealand Veterinary Journal* 33, 87-90.
- Nickel R., Schummer A., Seiferle E. (1999). Zähne und Gebiß von Rind, Schaf und Ziege. In: *Lehrbuch der Anatomie der Haustiere*, 8. Aufl., Parey Buchverlag, Berlin, 93-98.
- Simmerstatter C. (1994). Untersuchung über Art und Vorkommen von Zahn- und Gebißanomalien beim Rind. *Wiener Tierärztliche Monatsschrift* 81, 313.
- Soana S., Bertoni G., Gnudi G., Botti P. (1997). Anatomico-radiographic study of prenatal development of bovine fetal teeth. *Anatomia, Histologia, Embryologia* 18, 107-113.
- St. Clair (1975). Ruminant digestive system. In: Getty R. (editor). *The Anatomy of the Domestic Animals, Vol. 1*, 5th ed., W. B. Saunders Company, Philadelphia, London, Toronto, 866-871.
- Wentein G. (2002). Grandeln. *De Vlaamse Jager* 8, 6-10.
- Witter K., Misek I. (1999). Time programme of the early tooth development in the domestic sheep. *Acta Veterinaria Brno* 68, 3-8.