

## **Echografie van de ovaria bij het varken: een praktisch hulpmiddel bij het bepalen van het inseminatietijdstip**

*Ultrasonography of the ovaries in the sow:  
a helpful tool to determine the time of insemination*

**<sup>1</sup>E. de Jong, <sup>1</sup>C. Vanderhaeghe, <sup>1</sup>A. Lopèz-Rodríguez, <sup>2</sup>P. Simoens, <sup>1</sup>A. Van Soom,  
<sup>1</sup>A. de Kruif, <sup>1</sup>D. Maes**

<sup>1</sup>Vakgroep Voortplanting, Verloskunde en Bedrijfsdiergeneeskunde,

<sup>2</sup>Vakgroep Morfologie,

Faculteit Diergeneeskunde, Ugent,  
Salisburylaan 133, B-9820 Merelbeke

ellen.dejong@ugent.be

### **SAMENVATTING**

Echografie wordt sinds de jaren '90 frequent gebruikt in de varkenshouderij, vooral om drachtigheid of eventuele afwijkingen ter hoogte van de baarmoeder vast te stellen bij zeugen. Echografie kan echter ook zeer interessant zijn om de ovaria in beeld te brengen. Dit kan door de sonde rectaal in te brengen maar het is ook mogelijk via transabdominale weg. Door de eierstokken vóór de eerste inseminatie bij gelten of in de periode na het spenen bij zeugen regelmatig te onderzoeken, kan men het ovulatietijdstip schatten en aldus het meest geschikte inseminatietijdstip bepalen. Dit is vooral belangrijk op bedrijven met vruchtbaarheidsproblemen waarbij de bronstcontrole en het inseminatieschema niet optimaal verlopen. Het echografisch onderzoek van de ovaria laat eveneens toe om andere afwijkingen ter hoogte van de ovaria, zoals cysteuze ovariële follikels of inactieve ovaria aan te tonen. Een echografisch onderzoek kan een belangrijk bijkomend hulpmiddel zijn bij het optimaliseren van het inseminatieschema of bij het diagnosticeren van ovariële afwijkingen.

### **ABSTRACT**

During the last decades, the use of ultrasound as a fast and accurate tool for pregnancy diagnosis in sows has increased. Ultrasonography has also shown to be an appropriate method to visualize the ovaries of gilts and sows to either determine the time of ovulation or to diagnose ovarian dysfunctions. By monitoring the ovaries before the first insemination in gilts, or after weaning in sows, it is possible to estimate the time of ovulation and subsequently to determine the optimal time of insemination. Therefore ultrasound testing can be a helpful tool in herds suffering from reproductive failure due to insufficient estrous detection and subsequently an incorrect insemination time. Ultrasonography can also be used for diagnosing ovarian abnormalities, such as ovarian cysts and inactive ovaries. In this way, it can be helpful in the decision to cull sows that are not suitable for breeding purposes. Ultrasound testing of the ovaries may therefore be advised as a tool to solve and prevent fertility problems in specific pig herds.

### **INLEIDING**

#### **Belang van een goede bronstdetectie en een optimaal inseminatietijdstip**

Vruchtbaarheidsproblemen komen regelmatig voor. Eén derde van alle zeugen die vroegtijdig worden afgevoerd, wordt wegens deze reden naar het slachthuis gebracht (Karlberg, 1979 in: Kauffold *et al.*, 2004a). Op moderne varkensbedrijven zijn deze problemen vaak te wijten aan een gebrekkig management rond het spenen, waarbij het bepalen van het juiste inseminatiemoment soms een struikelblok vormt. Het correct detecteren van het begin van de oestrus, de totale oestrusduur en het bepalen van het precieze ovulatie-

moment zijn geen sinecure. De stareflex is niet altijd even duidelijk en vergt enige ervaring van de varkenshouder. Maar ook de totale periode waarin een zeug bronstig is, varieert van zeug tot zeug. Terwijl de bronst bij de ene zeug tot 96 uur kan duren, kan ze bij een andere zeug al na 24 uur afgelopen zijn. Daarenboven is het tijdstip van de ovulatie afhankelijk van de totale bronstduur (Soede *et al.*, 1995a). De ovulatie vindt doorgaans plaats bij de aanvang van het laatste derde deel van de bronst en het ideale inseminatiemoment is gelegen rond 12 uur vóór de ovulatie (Nissen *et al.*, 1997).

Om bovenstaande redenen wordt er nogal eens te vroeg of te laat geïnsemineerd. Door de beperkte levensduur van de eicellen na de ovulatie en de lange

weg die geïnsemineerde spermacellen moeten afleggen voor ze de eicellen bereiken (Soede *et al.*, 1995b), kan het drachtigheidpercentage tegenvallen en kan het aantal regelmatige terugkomers hoog oplopen. Zeugen die te laat worden geïnsemineerd, zijn daarenboven gevoeliger voor endometritis en hebben meer kans op witvuilen dan zeugen die op tijd worden geïnsemineerd (De Winter *et al.*, 1992; Kemp *et al.*, 1998). Doorgaans worden zeugen tweemaal geïnsemineerd, waarbij de tweede inseminatie plaatsvindt 18 tot 24 uur na de eerste. Hierdoor kunnen de gevolgen van een onvoldoende bronstdetectie en een onjuist inseminatietijdstip op sommige bedrijven beperkt blijven, wat uiteraard economisch voordeliger is.

Naast de gebruikelijke methoden om de oorzaak van het niet-berig en het niet-drachtig worden van zeugen op te sporen, zoals het nagaan van de bronststimulatie en -detectie, de spermacontrole, de inseminatietechniek en het onderzoek van reforme zeugen in het slachthuis, kan men ook het tijdstip van het insemineren nauwkeuriger trachten te bepalen. Aangezien het succes van het insemineren afhankelijk is van het interval inseminatie-ovulatie, is het belangrijk om het precieze ovulatie-tijdstip te kennen. In dit artikel worden de mogelijkheden van het echografisch onderzoek van de ovaria bij de zeug besproken. Daarbij wordt vooral de nadruk gelegd op de toepassing ervan in de praktijk.

## ECHOGRAFISCH ONDERZOEK BIJ DE ZEUG

Het gebruik van echografie is in de varkenshouderij al vele jaren een dankbaar diagnostisch hulpmiddel. Het drachtigheidsonderzoek bij de zeug werd vroeger gebaseerd op de afwezigheid van bronstsymptomen 18 tot 24 dagen na het spenen (Knox en Althouse, 1999). In de jaren zeventig en tachtig kon men via verschillende technieken, zoals de A-mode (amplitude depth mode) en de Dopplerechografie een drachtigheidsdiagnose uitvoeren bij de zeug vanaf 28 tot 30 dagen na de inseminatie (Almond en Dial, 1987). Vooral met de komst van de real time B-mode (Brightness Modality) echografie, heeft het echografisch onderzoek aan populariteit gewonnen (Waberski *et al.*, 1999). Met de B-mode-echografie kan men vanaf 23 dagen na de inseminatie een betrouwbare drachtigheidsdiagnose stellen (Maes *et al.*, 2006). Niet alleen kan er vroeg gecontroleerd worden of een zeug drachtig is, maar ook de anatomische structuren van het genitaal apparaat, zoals de uterus en de ovaria, kan men duidelijk in beeld brengen en onderzoeken op eventuele afwijkingen. Weitze *et al.* (1989) konden via transabdominale B-mode-echografie de normale ovariële structuren visualiseren en de ovulatie monitoren.

De B-mode zet elektrische energie om in geluidsgolven door middel van vibrerende kristallen die door het interne weefsel worden gereflecteerd. Deze reflecties veranderen opnieuw in elektrische energie en vormen een tweedimensionaal beeld op het scherm door

middel van puntjes van verschillende grijswaarden. Hoe donkerder (anechoogeen) het beeld, hoe minder dichter het weefsel is dat wordt gereflecteerd (bv. water) en omgekeerd, hoe lichter (echoogeen) het beeld, hoe dichter het weefsel (bijvoorbeeld bot) (Knox en Althouse, 1999).

Het type echografietoestel en vooral de frequentie van de golven en de vorm van de sonde zijn van belang voor de kwaliteit van het beeld. De frequentie is omgekeerd evenredig met de penetratiediepte in het weefsel, maar is positief gecorreleerd met de helderheid van het beeld (Maes *et al.*, 2006). Met andere woorden: hoe lager de frequentie van de golven, hoe dieper ze in het weefsel penetreren, maar hoe minder scherp het gevormde beeld is (Knox en Althouse, 1999). Een frequentie van 5MHz komt overeen met een diepte van 7 tot 10 centimeter in het weefsel (Flowers *et al.*, 1999) en heeft een superieure kwaliteit in vergelijking met een frequentie van 3,5 MHz (Maes *et al.*, 2006). Het gebruik van een sectorsonde wordt boven een lineaire sonde verkozen, daar de bolle top van de sectorsonde beter past op de convexe buikwand van het varken met een beter contactoppervlak en beeld tot gevolg (Waberski *et al.*, 1999).

Men kan zowel transabdominaal als transrectaal echografisch onderzoek uitvoeren. Volgens Knox en Althouse (1999) is de transrectale methode sneller en betrouwbaarder. Er is een mogelijkheid tot het tellen van het aantal follikels per ovarium (Waberski *et al.*, 1999) en men kan al dracht diagnosticeren op dag 16 na inseminatie. Er zijn echter een aantal belangrijke nadelen verbonden aan de toepassing van transrectale echografie in de praktijk: 1. de methode is arbeidsintensiever vermits onder andere de feces uit het rectum moet verwijderd worden alvorens men de sonde kan inbrengen, 2. de grootte van de hand van de onderzoeker kan een beperkende factor zijn (Waberski *et al.*, 1999), 3. er is een risico op verwonding van de zeug bij een onverwachte beweging, 4. er kunnen ziektekiemen binnengebracht worden in het darmkanaal van de zeug (Kauffold en Althouse, 2007) en tenslotte 5. voor de zeug zelf is het veel minder aangenaam. De transabdominale techniek krijgt dus de voorkeur, zeker voor het gebruik bij gelten. Ze is eenvoudiger, sneller en veiliger, hoewel men meer moeilijkheden kan verwachten om scherpe beelden te verkrijgen onder andere door de interferentie met de inwendige organen (Kauffold en Althouse, 2007).

In heel wat studies werd aangetoond dat het gebruik van het echografisch onderzoek bij zeugen economisch voordelig kan zijn. Het in beeld brengen van de ovaria als hulpmiddel bij het bepalen van het ovulatie-tijdstip en het verbeteren van de inseminatiestrategie zijn al in meerdere studies succesvol gebleken (Vigo *et al.*, 1996; Kemp *et al.*, 1998; Knox en Althouse, 1999; Waberski *et al.*, 1999; Bracken *et al.*, 2003; Kauffold *et al.*, 2004a). Nissen *et al.* (1997) ondervonden onder andere dat het worpgetal hoger werd naarmate men dichter bij het ovulatie-tijdstip insemi-

neerde, zolang dit gebeurde in de periode tussen 28 uur vóór en 4 uur na de ovulatie.

### FOLLICULAIRE ONTWIKKELING

De grootte van de follikels na het spenen is zeer belangrijk. In het begin van de oestrus varieert de diameter van de follikels van 4 tot 8 millimeter. Wanneer een ovulatie tot stand komt, bedraagt de diameter 8 tot 10 millimeter (Knox en Althouse, 1999; Waberski *et al.*, 1999). Follikels die 16 uur vóór de ovulatie groter zijn dan 7 millimeter, groeien niet meer en zullen ook niet ovuleren (Soede *et al.*, 1998). Ryan *et al.* (1994) toonden echter aan dat follikels die kleiner zijn dan 3 millimeter, atresie ondergaan en dat enkel de grotere follikels gerekruteerd worden om te ovuleren.

Zeugen met een kort spenen-bronstinterval hebben op dag 2 of 3 na het spenen follikels van 7 millimeter diameter. Kleinere follikels van 5 tot 6 millimeter op dag 2 of 3 na het spenen, zijn geassocieerd met een verlengd spenen-bronstinterval en dus ook met een verlengd spenen-ovulatie-interval (Bracken *et al.*, 2003). Dit verband is echter niet sterk genoeg om op basis van de grootte van de follikels na het spenen, het moment van de ovulatie en de oestrus te voorspellen (Soede *et al.*, 1998; Bracken *et al.*, 2003). Ook Knox en Rodriguez Zas (2001) ondervonden dat bij zeugen, die binnen de week na het spenen niet bronstig werden, de gemiddelde follikelgrootte 3 dagen na het spenen 1 tot 2 millimeter kleiner was. Volgens hen zou dit kunnen wijzen op een te geringe respons op endogene gonadotrofinen. Zeugen die wel de bronst vertoonden maar niet tot een ovulatie kwamen, hadden kleine tot middelgrote follikels. De oestrus was in die gevallen kort of soms intermitterend. Veelal werd er naast de follikels ook een ovariumcyste vastgesteld.

### BEPALEN VAN HET OVULATIETIJDSTIP

Ongeveer 95% van de zeugen vertoont oestrus-symptomen vanaf 3 tot 8 dagen na het spenen (Knox en Rodriguez Zas, 2001). De reden waarom sommige zeugen eerder bronstig worden dan andere, is niet volledig bekend, maar heeft wellicht te maken met de toestand van het ovarium en de folliculaire ontwikkeling op het moment van het spenen (Bracken *et al.*, 2003).

Tot het begin van de jaren negentig was men ervan overtuigd dat zeugen op een relatief vast tijdstip ovuleerden, namelijk 38 uur tot 40 uur na het begin van de oestrus. Echter, volgens de studie van Soede *et al.* (1995b) vindt de ovulatie op zeer verschillende tijdstippen plaats na het begin van de bronst en is ze erg zeugafhankelijk. Dit tijdstip kan variëren van 10 uur tot 85 uur na het begin van de oestrus.

Om het ovulatietijdstip te kunnen bepalen, is het van belang om de totale bronstduur (TB) per zeug te bekijken. De TB is afhankelijk van het moment van het optreden van de eerste bronstsymptomen na het spenen (ISB). Hoe eerder de zeug bronstig wordt na het spenen, hoe korter het ISB, hoe langer de TB zal

duren en hoe later de ovulatie zal plaatsvinden en omgekeerd (Knox en Rodriguez Zas, 2001). Kemp en Soede (1996) toonden aan dat indien het ISB 3 dagen langer duurde, de TB 24 uur korter was. Dit zorgde op zijn beurt voor een verkorting van het interval tussen het optreden van de eerste bronstsymptomen en de ovulatie (IBO). Ze toonden aan dat het percentage zeugen, waarbij de ovulatie plaatsvond binnen de 32 uur na de start van de oestrus, toenam, naarmate het ISB toenam (21%, 24%, 50% en 72% van de zeugen bij een ISB van respectievelijk 3, 4, 5 en 6 dagen). De correlaties tussen enerzijds het ISB en de TB en anderzijds de TB en het IBO kunnen helpen bij het bepalen van het ovulatietijdstip. Een zeug die 3 dagen na het spenen bronstig is, ovuleert niet vroeger dan 55 uur ( $\pm 18$  uur) na de eerste stareflex, terwijl men bij een zeug die pas 5 dagen na het spenen in oestrus komt, een ovulatie kan verwachten binnen de 35 uur ( $\pm 18$  uur) (Nissen *et al.*, 1997).

Soede *et al.* (1995a) bestudeerden de folliculaire ontwikkeling tijdens de oestrus. Ze bepaalden dat het exacte ovulatietijdstip na het begin van de oestrus variabel is, maar dat het gemiddelde relatieve tijdstip van de ovulatie ten opzichte van de TB min of meer constant is. Het ovulatietijdstip vindt ongeveer plaats in het begin van het laatste derde deel van de bronstduur (Soede *et al.*, 1995a; Nissen *et al.*, 1997; Kemp *et al.*, 1998). Het inseminatietijdstip baseren op het waarnemen van de eerste bronstsymptomen alleen is dus onvoldoende nauwkeurig, daar het begin van de oestrus geen voorspelbare waarde heeft voor het ovulatietijdstip.

Het bepalen van de TB door middel van de detectie van de stareflex met de zoekbeer lijkt de beste methode om het ovulatietijdstip te schatten. Helaas is de TB, net als het ISB, erg zeug- en bedrijfsafhankelijk (Kemp *et al.*, 1998; Waberski *et al.*, 1999). Eens de TB van een zeug gemeten is op een bedrijf, kan men echter gemakkelijk de volgende TB van die zeug voorspellen op datzelfde bedrijf, aangezien de duur van de oestrus, cyclus na cyclus, ongeveer gelijk blijft (Steverink *et al.*, 1999). De genetische achtergrond, stress, het seizoen en verschillen qua beerstimulatie beïnvloeden de TB. Kleine verschillen in omgevingsfactoren kunnen al een totaal andere follikelontwikkeling tot gevolg hebben. Het is dan ook soms ingewikkeld om een duidelijke trend te zien in het ovulatietijdstip van verschillende zeugen (Knox en Rodriguez Zas, 2001).

Om een betere situering te verkrijgen van het ovulatietijdstip, kan men frequenter de oestrus controleren met de beer of frequenter echografisch controleren (Knox en Rodriguez Zas, 2001). De vorm van de follikels kan soms een aanwijzing zijn voor een nakende ovulatie. De ronde follikels krijgen dan een meer ovale vorm en er is een verlies van follikelturgiditeit (Soede *et al.*, 1998). Waberski *et al.* (1999) menen echter dat deze omvorming geen betrouwbare reden is om aan te nemen dat een ovulatie nakend is en vinden dat het gebruik van echografie geen sluitende methode is om de inseminatietechniek te verbeteren.

Slechts door de ovaria regelmatig echografisch te onderzoeken kan men het tijdstip van de ovulatie schatten. Het ovulatiemoment valt dan tussen 2 echocontroles, waarbij er bij de eerste controle nog follikels zichtbaar waren en bij de volgende controle geen follikels meer waarneembaar zijn. De accurateheid van deze schatting is sterk afhankelijk van de frequentie van de echografische controle (Waberski *et al.*, 1999) en de ervaring van de onderzoeker. Het ovulatiemoment kan eveneens bepaald worden door het tijdstip van de eerste echocontrole, waarop geen follikels meer waarneembaar zijn, te verminderen met 2 (Soede *et al.*, 1995a en 1995b) tot 3 uur (Nissen *et al.*, 1997). De ovulatie kan immers verschillende uren in beslag nemen (Soede *et al.*, 1995a; Waberski *et al.*, 1999).

#### BEPALEN VAN HET INSEMINATIETIJDSTIP

Het inseminatie-ovulatie-interval bepaalt ondermeer het drachtigheidspercentage bij varkens (Soede *et al.*, 1995a). Het monitoren van het ovulatiemoment maakt het mogelijk om het interval inseminatie-ovulatie te berekenen en ook het daarmee in verband staande drachtigheidspercentage en de worpgrootte (Nissen *et al.*, 1997).

Zeugen die meer dan 24 uur vóór de ovulatie worden geïnsemineerd met vers sperma, hebben een lagere drachtigheidspercentage. Het percentage zeugen met een partiële of geen bevruchting neemt toe naarmate men meer dan 24 uur vóór de ovulatie of meteen na de ovulatie insemineert. Er is echter een grote variatie tussen zeugen onderling. Zo vonden Soede *et al.* (1995a) dat bij 15% van de zeugen die geïnsemineerd werden 40 uur vóór de ovulatie, een totale bevruchting van de geovuleerde eicellen had plaatsgevonden.

Het insemineren binnen 24 uur vóór de ovulatie bij zeugen en binnen 12 uur bij gelten leidt tot optimale bevruchtingsresultaten (Nissen *et al.*, 1997). Het is uiteraard vanzelfsprekend dat sommige zeugen binnen deze intervallen goede vruchtbaarheidsresultaten hebben en andere niet (Kemp *et al.*, 1998). Het ideale inseminatiemoment is dus moeilijk te voorspellen, zonder andere factoren die het ovulatietijdstip beïnvloeden, zoals seizoen, pariteit, ras van de zeugen, lactatieduur, spenen-bronstinterval en totale oestrusduur, in rekening te brengen. Het bepalen van deze variabelen kan de varkenshouder helpen bij het kiezen van het optimale inseminatietijdstip (Knox en Rodriguez Zas, 2001). Volgens Knox en Rodriguez Zas (2001) zijn een korte lactatieduur, een kort spenen-bronstinterval en het najaar nadelig voor zeugen van de eerste en tweede pariteit, zowel voor het tonen van bronstsymptomen als voor de kans op een ovulatie. Daarom zijn vruchtbaarheidsproblemen niet altijd volledig opgelost door het beter in kaart brengen van het inseminatietijdstip.

#### OVARIUMCYSTEN

Ovariumcysten komen regelmatig voor bij zeugen.

Ze zijn de oorzaak van de vruchtbaarheidsproblemen bij 14% van de zeugen (Wrathall, 1980 in: Knox en Althouse, 1999). Deze problemen kunnen gaan van lagere drachtigheidspercentages, over meer terugkomers (in de studie van Castagna *et al.* (2004) bezat tien procent van de onregelmatige herlopers ovariële cysten) tot gedragsveranderingen. Zeugen met een spenen-bronstinterval dat korter is dan 3 dagen en een lactatie van minder dan 2 weken, zijn meer gepredisposeerd om ovariële cysten te ontwikkelen, maar ook de aanwezigheid van mycotoxinen in het voeder kan een rol spelen in het voorkomen van cysten (Castagna *et al.*, 2004). Bij het niet-drachtig worden na inseminatie kunnen dus ook ovariële cysten een rol spelen.

Ovariumcysten bij varkens worden snel en gemakkelijk geïdentificeerd door middel van echografie. Het zijn grote (meer dan 12 millimeter) niet-geovuleerde tot geluteïniseerde follikels of grote (meer dan 20 millimeter) anechogene structuren met een dunne wand, die 5 dagen na de ovulatie nog aanwezig zijn (Castagna *et al.*, 2004).

#### PRAKTISCHE ASPECTEN VAN ECHOGRAFIE VAN DE OVARIA

Wanneer men op varkensbedrijven die te kampen hebben met vruchtbaarheidsproblemen, het correcte tijdstip van inseminatie wil nagaan, kan men, zowel bij gelten als bij zeugen, de ovaria echografisch onderzoeken. Hierbij controleert men de eierstokken vanaf 3 dagen na het spenen (Knox en Rodriguez Zas, 2001). Bij gelten kan men bijvoorbeeld na het stopzetten van een eventuele altrenogestbehandeling meteen starten met de echocontrole of wachten tot 1 à 2 dagen vóór de geplande eerste inseminatie. Door de ovaria tweemaal daags telkens vóór de inseminatie, 's morgens (7.00u) en 's avonds (19.00u), echografisch te onderzoeken, kan eventueel ook de inseminatietechniek van de varkenshouder nagegaan worden. Het interval tussen de opeenvolgende controlebeurten inkorten van twaalf uur naar vier uur, verdient de voorkeur om een meer accuraat ovulatietijdstip te bepalen, maar vanuit praktisch standpunt is dit moeilijk haalbaar (Waberski *et al.*, 1999). Hoeveel dagen men de controle aanhoudt, is afhankelijk van de onderzochte zeugen. Gemiddeld kan men stellen dat men na 2 tot 3 dagen controle het merendeel van de zeugen heeft zien ovuleren.

De echografische controle kan transabdominaal gebeuren, gebruik makend van een B-mode echografie-toestel met een sectorsonde van 5 tot 7,5 MHz en geleidende gel om het contact tussen de sonde en het contactoppervlak te maximaliseren. Een toestel in de praktijk dient te voldoen aan enkele vereisten, namelijk het moet een draagbaar en licht toestel zijn met een batterij die voldoende lang stroom genereert (Waberski *et al.*, 1999; Kauffold en Althouse, 2007) en met een functie om het beeld te fixeren. Men plaatst de top van de sonde op de rechter ventrolaterale buikwand, onder de liesplooi ter hoogte van de laatste tepel, met de

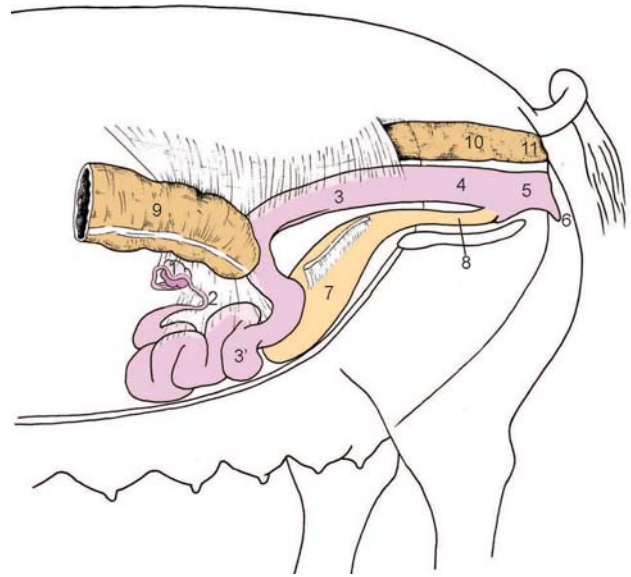
sonde gericht naar dorsaal. Door de sonde voorzichtig vooruit en achteruit te verplaatsen gaat men eerst op zoek naar de blaas. Deze is op het scherm te zien als een grote anechogene zone omringd door een dikke hyperechogene spierlaag (Knox en Althouse, 1999). Vervolgens kan men op het scherm van het toestel de eierstokken onderscheiden tussen de verschillende lussen van de baarmoederhoornen craniaal van de blaas (Figuur 1).

Follikels op het ovarium zijn zichtbaar als zwarte, anechogene bolletjes met een diameter van 3 tot 10 millimeter. Deze groottes, gemeten met het echografietoestel, benaderen goed de ware grootte (Ryan *et al.*, 1994). De bollen kan men soms verwarren met bloedvaten, cysten of een vroege dracht. Aangezien de echo-geniciteit van corpora lutea ongeveer dezelfde is als die van het stroma van het ovarium, zijn deze moeilijk te vinden en slechts voor ervaren personen bij 50% van de zeugen zichtbaar (Waberski *et al.*, 1999). Daarnaast is dit ook weer afhankelijk van de frequentie van de geluidsgolven en de bijhorende beeldresolutie (Kauffold *et al.*, 2004a).

Als het rechterovarium in beeld kan worden gebracht, dan is dit representatief voor beide ovaria, daar het ene ovarium bij de meeste zeugen het spiegelbeeld is van het contralaterale ovarium (Kauffold *et al.*, 2004a). In geval de rechtereierstok niet kan waargenomen worden, zoekt men links. Echter, aan de linkerkant kan een gevuld cecum het zicht belemmeren omdat deze zich dan meer naar achteren verplaatst (Figuur 1).

Het onderzoek dient altijd door dezelfde persoon te worden uitgevoerd en vergt ervaring. Dat het niet altijd eenvoudig is om de ovaria te vinden, wordt ook bevestigd door Knox en Althouse (1999): "...it often took considerable time to establish an interpretable image...". Kauffold *et al.* (2004a) konden in hun studie slechts bij 84,7% van de onderzochte zeugen een ovarium in beeld brengen. Het niet stil blijven staan van het varken, een onaangepaste huisvesting waardoor de buikwand moeilijk te bereiken is en te vette zeugen met een goed gevuld spijsverteringsstelsel zijn de voornaamste oorzaken van het niet vinden van de ovaria op het echografisch beeld. Het uitvasten gedurende 4 uur vóór het onderzoek, kan de zoektocht vergemakkelijken. Om stress te voorkomen of te beperken wordt de zeug tijdens het onderzoek nooit "gestropt".

Het transabdominaal scannen is een goede methode om de ovaria van de zeugen in beeld te brengen en kan "in het veld" gebruikt worden indien men over de geschikte apparatuur beschikt. Het is eveneens een betrouwbaar hulpmiddel om de ovariële activiteit van gelten te bepalen. Een ovarium met follikels van 2 tot 5 millimeter groot en de afwezigheid van luteale structuren zijn een typisch beeld dat men kan vinden bij een prepuberale gelt (Knox en Althouse, 1999; Kauffold *et al.*, 2004b).



**Figuur 1.** Anatomische positie van het voortplantingsstelsel van een multipare zeug. 1. linkerovarium, 2. linker-eileider, 3. uterus, 3'. linkeruterushoorn, 4. vagina, 5. vestibulum vaginae, 6. vulva, 7. blaas, 8. urethra, 9. cecum, 10. rectum, 11. anus.

## CONCLUSIE

Het nagaan van de ovariële activiteit met echografie wordt regelmatig voorgesteld als een goed diagnostisch hulpmiddel bij varkens. Op bedrijven met problemen waarbij de inseminatiestrategie moet worden verbeterd, kan het inderdaad een waardevol bijkomend hulpmiddel zijn. De techniek vereist echter veel ervaring, is arbeidsintensief en moet per individuele zeug worden toegepast. Het lijkt dus zeer onwaarschijnlijk dat een systematische echografische controle van de ovaria ingeburgerd zal geraken in het monitoren van de ovaria op varkensbedrijven (Kauffold en Althouse, 2007).

Aangezien het spenen-bronstinterval en de totale bronstduur sterk bedrijfsafhankelijk zijn, kan de controle van de eierstokken door middel van echografie nuttig zijn om het tijdstip van de ovulatie tussen zeugen op eenzelfde bedrijf te onderzoeken. Als men deze informatie, samen met een goede bronstdetectie met behulp van de zoekbeer, gebruikt om de inseminatiestrategie op het bedrijf uit te stippelen, kunnen twee inseminaties, of kan, in sommige gevallen, slechts een éénmalige inseminatie volstaan om goede productieresultaten te bereiken (Kemp *et al.*, 1998; Knox en Althouse, 1999; Waberski *et al.*, 1999). Uiteraard mag men andere onderzoeken, zoals spermacontrole en slachthuisbevindingen, niet uit het oog verliezen bij de benadering van probleembedrijven.

## REFERENTIES

- Almond G., Dial G. (1987). Pregnancy diagnosis in swine: principles, applications and accuracy of available techniques. *Journal of the American Veterinarian Medical Association* 191, 858-869.
- Bracken C.J., Lamberson W.R., Safranski T.J., Lucy M.C. (2003). Factors affecting follicular Populations on Day 3 postweaning and interval to ovulation in a commercial sow herd. *Theriogenology* 60, 11-20.
- Castagna C.D., Peixoto C.H., Bortolozzo F.P., Wentz I., Neto G.B., Ruschel F. (2004). Ovarian cysts and their consequences on the reproductive performance of swine herds. *Animal Reproduction Science* 81, 115-123.
- De Winter P.J.J., Verdonck M., de Kruif A., de Vriese L.A., Haesebroeck F. (1992). Endometritis and vaginal discharge in the sow. *Animals Reproduction Science* 29, 51-58.
- Flowers W.L., Armstrong J.D., White S.L., Woodhard T.O., Almond G.W. (1999). Real-time ultrasonography and pregnancy diagnosis in swine. In: *Proceedings of the American Society of Animal Science*. Internetreferentie: <http://www.asas.org/jas/symposia/proceedings/0945.pdf>
- Karlberg K. (1979). Reasons for culling of sows. *Norsk Veterinær Tidsskrift* 91, 423-426.
- Kauffold J., Rautenberg T., Gutjahr S., Richter A., Sobiraj A. (2004a). Ultrasonographic characterization of the ovaries in non-pregnant first served sows and gilts. *Theriogenology* 61, 1407-1417.
- Kauffold J., Rautenberg T., Richter A., Waehner M., Sobiraj A. (2004b). Ultrasonographic characterization of the ovaries and the uterus in prepubertal and pubertal gilts. *Theriogenology* 61, 1635-1648.
- Kauffold J., Althouse G.C. (2007). An update on the use of B-mode ultrasonography in female pig production. *Theriogenology* 67, 901-911.
- Kemp B., Soede N.M. (1996). Weaning to estrus interval in relation to timing of ovulation and fertilization results in sows. *Journal of Animal Science* 74, 944-949.
- Kemp B., Steverink D.W., Soede N.M. (1998). Estrus and timing of ovulation in pigs: consequences for insemination strategies. <http://www.banffpork.ca/proc/1998html/ch02.htm>
- Knox R.V., Althouse G.C. (1999). Visualizing the reproductive tract of the female pig using real time ultrasonography. *Swine Health Production* 5, 207-215.
- Knox R.V., Rodriguez Zas S.L. (2001). Factors influencing estrus and ovulation in weaned sows as determined by transrectal ultrasound. *Journal of Animal Science* 79, 2957-2963.
- Maes D., Dewulf J., Vanderhaeghe C., Claerebout K., de Kruif A. (2006). Accuracy of transabdominal ultrasound pregnancy diagnosis in sows using a linear or sector probe. *Reproduction of Domestic Animals* 41, 438-443.
- Nissen A.K., Soede N.M., Hyttel P., Schmidt M., D'Hoore D. (1997). The influence of time of insemination relative to time of ovulation on farrowing frequency and litter size in sows, as investigated by ultrasonography. *Theriogenology* 47, 1571-1582.
- Ryan D.P., Yaakub H., Harrington D., Lynch P.B. (1994). Follicular development during early pregnancy and the estrous cycle of the sow. *Theriogenology* 42, 623-632.
- Soede N.M., Wetzels C.C.H., Zondag W., de Koning M.A.I., Kemp B. (1995a). Effects of time of insemination relative to ovulation, as determined by ultrasonography, on fertilization rate and accessory sperm count in sows. *Journal of Reproduction and Fertility* 104, 99-106.
- Soede N.M., Wetzels C.C.H., Zondag W., Hazeleger W., Kemp B. (1995b). Effects of second insemination after ovulation on fertilization rate and accessory sperm count in sows. *Journal of Reproduction and Fertility* 105, 135-140.
- Soede N.M., Hazeleger W., Kemp B. (1998). Follicle size and the process of ovulation in sows as studied with ultrasound. *Reproduction Domestic Animals* 33, 239-244.
- Steverink D.W., Soede N.M., Groenland G.J., van Schie F.W., Noordhuizen J.P., Kemp B. (1999). Duration of estrus in relation to reproduction results in pigs on commercial farms. *Journal of Animal Science* 77, 801-809.
- Vigo D., Mollo A., Luvoni G.C., Maraschi G., Faustini M., Galimberti L., Maffeo G. (1996). Ultrasonographic monitoring of ovarian activity in sows in different seasons. In: Monetti P.G., Vignola G. (editors). *Proceedings of the 14<sup>th</sup> IPVS Congress, Bologna Italy*, 572 [abstract].
- Waberski D., Kunz-Schmidt A., Neto G.B., Richter L., Weitze K.F. (1999). Real-time ultrasound diagnosis of ovulation and ovarian cysts in sows and its impact on artificial insemination efficiency. In: *Proceedings of the American Society of Animal Science*. Internetreferentie: <http://www.asas.org/jas/symposia/proceedings/0944.pdf>
- Weitze K.F., Habeck O., Willmen T., Rath D. (1989). Detection of ovulation in the sow using transcutaneous sonography. *Zuchthygiene* 24, 40-42. In: Kauffold J., Althouse G.C. (2007). An update on the use of B-mode ultrasonography in female pig production. *Theriogenology* 67, 901-911.
- Wrathall A.E. (1980). Ovarian disorders in the sow. *The Veterinary Bulletin* 50, 253-272. In: Knox R.V., Althouse G.C. (1999). Visualizing the reproductive tract of the female pig using real time ultrasonography. *Swine Health Production* 5, 207-215.

## Vaccinatie tegen berengeur: hoe werkt het vaccin precies?

E. de Jong, D. Maes

Vakgroep Verloskunde, Voortplanting en Bedrijfsdiergeneeskunde,  
Faculteit Diergeneeskunde, UGent,  
Salisburylaan 133, B-9820 Merelbeke

ellen.dejong@ugent.be

### SAMENVATTING

**De fysieke castratie van beren wordt sinds decennia wereldwijd toegepast om berengeur in het vlees te voorkomen. Echter, de ingreep heeft tal van nadelen op het vlak van gezondheid, productiviteit en vooral dierenwelzijn. In de loop van 2009 zal er in België een alternatief voor fysieke castratie van beren beschikbaar zijn. De dieren kunnen namelijk gevaccineerd worden tegen berengeur (Improvac®, Pfizer Animal Health) waardoor de geur in het vlees wegvalt en de consument geen hinder ondervindt bij het eten van varkensvlees.**

### HOE ONTSTAAT BERENGEUR?

Berengeur in varkensvlees wordt hoofdzakelijk veroorzaakt door twee verschillende stoffen. Ten eerste is er androstenon, een mannelijk feromoon en een steroïde, dat net zoals testosteron geproduceerd wordt in de testikel onder invloed van luteïniserend hormoon (LH) en follikel stimulerend hormoon (FSH). Deze beide hormonen worden in de hypofyse geproduceerd en aan de bloedbaan afgegeven door de gonadotrofine releasing factor (GnRF) die in de hypothalamus wordt geproduceerd. Ten tweede is er skatol, een metabooliet van tryptofaan die gevormd wordt in de dikke darm en die bij een grote dosis van mannelijke steroïden niet voldoende kan worden afgebroken in de lever en zich daardoor in het vet opstapelt, met de hinderlijke berengeur tot gevolg. Ongeveer 10 tot 26% van de intacte beren heeft een berengeur op slachtleefijd (Xue *et al.*, 1996; Dunshea *et al.*, 2001).

### HOE WERKT HET VACCIN?

Het werkzame bestanddeel in Improvac® is een onvolledig synthetisch analoog van GnRF, een peptide die gebonden wordt aan een dragermolecule opdat ze immunogeen zou zijn. Het GnRF-analoog in het vaccin heeft enkele aminozuren minder dan de natuurlijke GnRF waardoor het niet actief is. Bij de eerste injectie (vanaf 8 weken oud) worden de beren immunologisch voorbereid, maar het is pas na de tweede injectie (4 tot 6 weken vóór de slacht) dat er antilichamen worden gevormd tegen GnRF. Doordat alle endogene GnRF worden gecapteerd door deze antilichamen, binden ze niet meer aan de receptoren in de hypofyse, waardoor LH en FSH niet vrijkomen in het bloed. Door deze vermindering gaat ook de productie van steroïden in de testikels achteruit. Naast deze rechtstreekse daling van de hoeveelheid androstenon is er

ook een daling van de hoeveelheid skatol, doordat de lever minder steroïden moet metaboliseren en dus meer skatol kan afbreken.

### EFFECTEN VAN VACCINATIE

De verminderde testiculaire functie is reeds vanaf twee weken na de tweede inenting duidelijk zichtbaar: de beren worden rustiger, ze vertonen geen seksueel gedrag en de testikels zijn veel kleiner (tot 50% van de normale grootte) geworden (Dunshea *et al.*, 2001). Indien een beer toch nog agressief gedrag of dekgedrag zou vertonen of grote testikels zou hebben, wijst dit op een onjuiste vaccinatie. Deze beer wordt dan het beste meteen opnieuw gevaccineerd.

Volgens de bijsluiter mag het vaccin enkel worden toegediend aan gezonde, propere mannelijke varkens vanaf een leeftijd van 8 weken. Gevaccineerde dieren kunnen samen met de vrouwelijke biggen worden gehuisvest, maar een gescheiden huisvesting is wel praktischer voor de tweede vaccinatie omdat men uit een groep dan niet telkens de te vaccineren beren moet zoeken. Het interval tussen de eerste en de tweede inenting dient minstens 4 weken te bedragen. Elke beer wordt subcutaan (aan de oorbasis) geïnjecteerd met telkens 2 ml. Om accidentele zelfinjectie te vermijden, dient de vaccinatie verplicht te gebeuren met een beschikbare veiligheidsinjector. Het aanbevolen tijdstip om de beren te slachten is 4 tot 6 weken na de tweede vaccinatie. Er is echter aangetoond dat varkens nog tot 10 weken na de tweede injectie kunnen worden geslacht met een minimumrisico op berengeur. Dit laatste kan in sommige (uitzonderlijke) gevallen, bijvoorbeeld vervoersverbod na het uitbreken van een wettelijk bestreden infectieziekte, belangrijk zijn. De wachttijd voor het slachten na de vaccinatie bedraagt nul dagen.

Vaccinatie resulteert ook in een verbetering van de

dagelijkse groei, de voederconversie (8 tot 12%) en de karkaskwaliteit (13% minder rugvet, 3 tot 4% meer mager vlees). Het intramusculair vet wordt minder beïnvloed, waardoor de smaak van het vlees niet wordt aangetast (Dunshea *et al.*, 2001; Hennessy *et al.*, 2006; Zamaratskaia *et al.*, 2008).

#### WAT TE DOEN BIJ ACCIDENTELE ZELFINJECTIE?

Indien de gebruiker zichzelf per ongeluk zou injecteren, dient men de injectieplaats onmiddellijk te wassen met stromend water en zeep en men dient medische hulp in te roepen van een arts. Vooral na een tweede injectie worden de FSH- en LH-productie verstoord en kunnen bij mannen gelijkaardige effecten voorkomen als bij de beer; bij vrouwen kan een verstoring van de menstruele cyclus optreden. Zwangere vrouwen mogen het product niet toedienen. Na een zelfinjectie mag het product door de desbetreffende persoon in de toekomst niet meer toegediend worden.

#### REFERENTIES

- Dunshea F.R., Colantoni C., Howard K., McCauley I., Jackson P., Long K.A., Lopaticki S., Nugent E.A., Simons J.A., Walker J., Hennessey D.P. (2001). Vaccination of boars with a GnRH vaccine (Improvac) eliminates boar taint and increases growth performance. *Journal of Animal Science* 79, 2524-2535.
- Hennessey D.H., Bernal G., Hodge A. (2006). Growth performance and carcass quality in male pigs given the boar taint vaccine Improvac compared to surgical castrates. In: *Proceedings of the 19<sup>th</sup> IPVS Congress*. Copenhagen, Denmark. Abstract no. O.62-04.
- Xue J., Dial G.D., Holton E.E., Vickers Z., Squires E.J., Lou Y., Godbout D., Morel N. (1996). Breed differences in boar taint: relationship between tissue levels boar taint compounds and sensory analysis of taint. *Journal of Animal Science* 74, 2170-2177.
- Zamaratskaia G., Andersson H.K., Chen G., Andersson K., Madej A., Lundström K. (2008). Effect of a Gonadotropin-releasing Hormone vaccine (Improvac) on Steroid Hormones, Boar Taint Compounds and Performance in Entire Male Pigs. *Reproduction of Domestic Animals* 43, 351-359.

#### Uit het verleden

### DIERENBESCHERMING IN DE CINEMA

Uit de Gentse kranten anno 1934 - 1935:

De Koninklijke Maatschappij tot Bescherming der Dieren viert op 4 oktober de Dierendag. Bij die gelegenheid wordt aan de schooljeugd om 9 uur 's morgens in de zaal Capitoile een cinemavertoning aangeboden. Mevrouw de Keyzer - Buysse, de zo sympathieke en werkzame voorzitter, zal een korte toespraak houden.

Alle scholen worden in de loop van de week uitgenodigd om het schuthok (dierenasiel) in het Citadelpark te bezoeken.

Een jaar later - zelfde plaats, zelfde maand, zelfde verhaal, nu echter met de titels van de getoonde films: "Dan kregen de kleutertjes als voorsmaak twee filmpjes met de grappige held Mickey en de eend Donald Duck te aanschouwen, die het jeugdige volkje in de zaal een echte orkaan van gelach en gejoel verwekten". Verder nog de "schone en ontroerende dierenfilm Mocky, waarin de levensloop van een prachtig en menslievend paard werd voorgesteld".

Luc Devriese