

Hydrops uteri bij een Belgisch witblauwe vaars gepaard gaand met een mandibulair vasculair hamartoma bij het kalf

Hydrops uteri in a BWB heifer combined with a vascular hamartoma of the mandible of the calf

¹H. Van Loo, ¹J. Govaere, ²K. Chiers, ¹M. Hoogewijs, ¹G. Opsomer, ¹A. de Kruif

¹Vakgroep Voortplanting, Verloskunde en Bedrijfsdiergeneeskunde, Faculteit Diergeneeskunde, Universiteit Gent, Salisburylaan 133, B-9820 Merelbeke

²Vakgroep Pathologie, Bacteriologie en Pluimveeziekten, Faculteit Diergeneeskunde, Universiteit Gent, Salisburylaan 133, B-9820 Merelbeke

SAMENVATTING

Een 8 maanden drachtige Belgisch witblauwe (BWB) vaars werd voor onderzoek aangeboden vanwege een abnormaal vergroot buikvolume. Een hydrops uteri werd gediagnosticeerd en de partus werd geïnduceerd. Bij het kalf, dat via een keizersnede werd geboren, was op de onderkaak een grote roodgekleurde zwelling aanwezig. De lijkschouwing en het histologisch onderzoek toonden aan dat het een vasculair hamartoma betrof.

ABSTRACT

An 8 months pregnant Belgian blue heifer was presented because of an excessive swelling of the abdomen. Clinical examination revealed that the heifer was suffering from a hydrops uteri and parturition was induced. The calf, born by caesarean section, had a big red colored mass on its mandible. Necropsy and histology identified the swelling as a vascular hamartoma.

INLEIDING

Een overmatige opstapeling van vocht in de amnion- en/of allantoïsblaas is een weinig frequent voorkomende afwijking tijdens de graviditeit. De meeste gevallen komen voor bij het rund (1/7500), maar worden zeer zelden gezien bij andere species (Kennedy en Palmer, 1993). Terwijl hydroamnion meestal geassocieerd wordt met misvormingen van de foetus, wordt hydroallantoïs vooral geassocieerd met afwijkingen aan de placenta (Drost, 2007). Hydroallantoïs wordt ook meer vastgesteld in geval van tweelingdracht (Kennedy en Palmer, 1993). Vandeplassche *et al.* (1965) vonden dat het in 88% van de gevallen van hydrops uteri bij het rund hydroallantoïs betrof. Hydroamnion kwam in 5% van de gevallen voor terwijl 7% een combinatie van beide was.

In dit artikel wordt een hamartoma op de onderkaak van een kalf beschreven. Het kalf werd via een keizersnede geboren na partusinductie ter behandeling van een hydrops uteri. Een hamartoma (afgeleid van het Griekse woord 'hamartion' dat staat voor 'lichamelijk defect' [Collins *et al.*, 2004]) is een goedaardige, focale, congenitale weefselwoekering die aanwezig is op het moment van of kort na de geboorte (Yamaguchi *et al.*, 2004). Het gaat om een gelokaliseerde, ongeorganiseerde woekering van weefsel, een tumorachtige massa, binnenin het orgaan waar het weefsel oorspronkelijk toebehoorde (Robinson en Maxie, 1985).

De cellulaire elementen in een hamartoma zijn matuur en identiek aan die in het normale weefsel, doch ze vormen geen normale orgaanarchitectuur (Scofield en Cotran, 1999). De groei van een hamartoma verloopt parallel met de groei van het omgevende weefsel en stopt normaal gezien ook wanneer de gastheer volgroeid is, dit in tegenstelling tot een neoplasie (Collins *et al.*, 2004). Gezien vasculair weefsel ubiquitair in het lichaam voorkomt, kan een vasculair hamartoma in het ganse lichaam worden aangetroffen (Robinson and Maxie, 1985).

Hamartoma's werden reeds bij de mens en verschillende diersoorten (rund, varken, paard, geit, kat, hond) beschreven. Verschillende organen of weefsels, zoals de lever, het hart, de gingivale mucosa, de testes, de ovaria, de huid, de spieren, de longen en het cerebrum, kunnen aangetast zijn (Cotchin, 1975; Ladds, 1983; Tyler *et al.*, 1995; Yeruham *et al.*, 2004; Benoit *et al.*, 2005). Bij de mens komen hamartoma's vooral voor in de milt, de lever, de nieren, de longen en de pancreas (Ladds, 1983). Hoewel hamartoma's ook bij het rund zeldzaam zijn, is ongeveer de helft van de gerapporteerde hamartoma's bij kalveren gelokaliseerd ter hoogte van de gingivale mucosa (Wilson, 1990; Yeruham *et al.*, 2004).

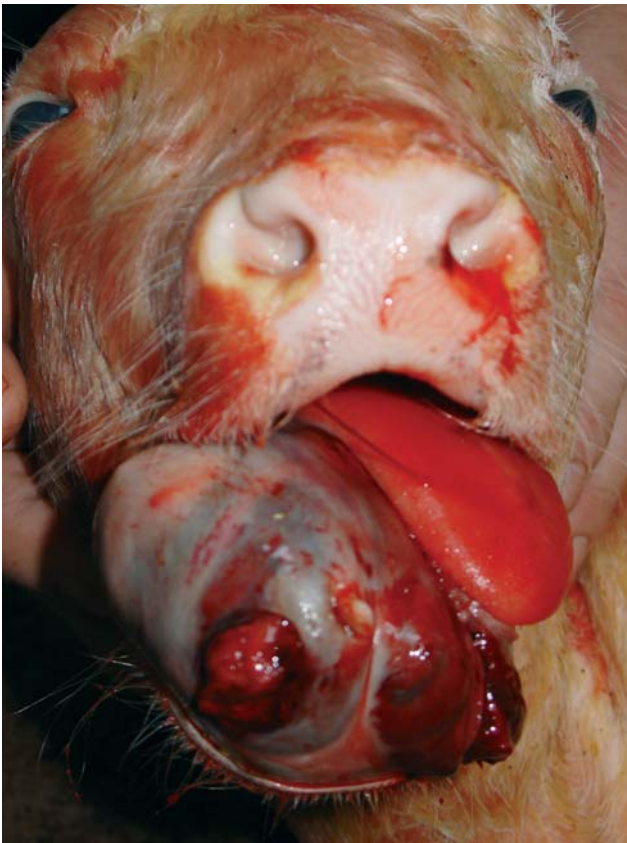
Bij het Belgisch witblauwe runderras werd recentelijk een erfelijke vorm beschreven die enkelvoudig recessief vererft. Het verantwoordelijke gen werd echter nog niet geïdentificeerd. Met een indirecte test

schat men dat het gen bij ongeveer 10% van de runderen van het BWB-ras voorkomt. Vooral de bloedlijnen van Bison de Somme, Gabin d'Offoux en Osborne VT zouden ervoor verantwoordelijk zijn. De erfelijke variant uit zich eveneens hoofdzakelijk ter hoogte van de gingiva en heeft vrijwel steeds een letaal verloop (Veeteelt Vlees, 2009).

CASUÏSTIEK

Anamnese

Een 3 jaar oude Belgisch witblauwe vaars die 8 maanden drachtig was, werd aangeboden vanwege een abnormaal grote uitzetting van het abdomen. Klinisch leed ze ook aan hyperthermie (40,1°C), tachypneu en ileus. Bij het rectaal onderzoek werd een sterk vergrote uterus gevonden met abnormaal veel vruchtwater waardoor de dorsale uteruswand boven de pubis van het bekken uitstak en de vrucht niet meer kon gepalpeerd worden. Op basis van het klinisch onderzoek kon de diagnose hydrops uteri gesteld worden. Wegens de gereserveerde prognose voor zowel de vaars als het kalf werd besloten om over te gaan tot partusinductie. Hiertoe werd het dier behandeld met 30 mg dexamethasone intraveneus (Rapidexon®, 2 mg/ml; Eurovet) en 25 mg dinoprost intramusculair (Dinolytic®, 5 mg/ml; Pfizer Animal Health). Daarnaast werd intracervicaal 2,8 mg misoprostol in tabletvorm (Cytotec®, 0,2 mg; Continental Pharma)



Figuur 1. Een kalf met een vasculair hamartoma op de onderkaak na 8 maanden dracht en een geïnduceerde partus.

aangebracht. Dertien uur later was de vaars in partu en werd, om hypotensie tengevolge van een plots massaal vochtverlies te vermijden, gestart met een verlichtingstherapie. Hiertoe werd, gespreid over 2 uur, na de intraveneuze toediening van 40 mg dexamethasone (Rapidexon®, 2mg/ml, Eurovet), 100 liter vruchtwater afgelaten *per vaginam*. Simultaan werd 1 liter hypertone oplossing (NaCl 7,2%) snel intraveneus toegediend. Bij het aansluitende vaginale onderzoek bleek het kalf levend doch werd er een abnormaliteit ter hoogte van de onderkaak gepalpeerd. Daarna werd, wegens de grootte van het kalf en het slecht ontsloten nauwe geboortekanaal van de vaars, overgegaan tot een keizersnede. De keizersnede werd op het staande dier toegepast zoals beschreven door Kolkman *et al.* (2007). Tijdens de keizersnede en de daaropvolgende dag werden de bloedwaarden (hematocriet en base-excess) nauwlettend gecontroleerd doch verdere correcties bleken niet nodig. Vrijwel onmiddellijk na de geboorte stierf het kalf. Op de onderkaak werd een abnormale roodkleurige weefselwoeking vastgesteld (Figuur 1).

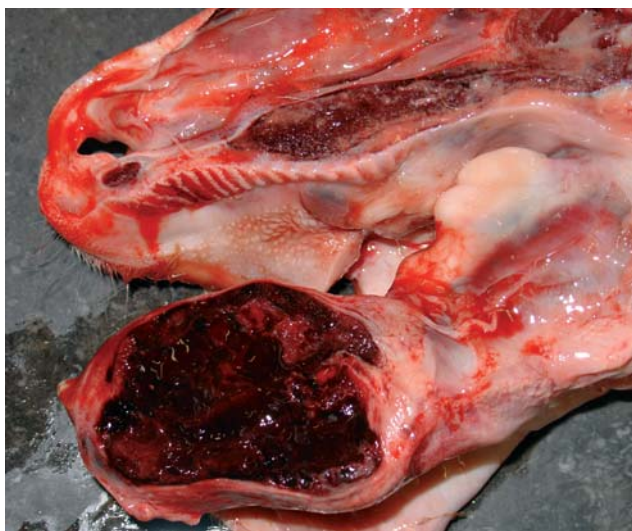Ter preventie van mogelijke hypovolemische shock werd aan de vaars een traag druppelend infuus met fysiologische oplossing toegediend. De volgende dag bleek het dier zich in een goede algemene toestand te bevinden en werd het infuus verwijderd.

Lijkschouwing

Op de lijkschouwing van het kalf werd uitwendig, ter hoogte van de mandibulaire mucosa, een vrij vast aanvoelende weefselmassa gezien (Figuur 1). Op de doorsnede van de mandibula bleek deze massa geassocieerd met een aneurismatische beencyste van ongeveer 6 x 5 cm (Figuur 2). Deze cyste was volledig gevuld met gestold bloed en bevatte enkele beenschotten. Verder was het myocard zeer bleek en op de mitralis- en tricuspidalisklep waren enkele kleine bloedcysten aanwezig. Ook de lever was heel bleek en gezwollen (milde hepatomegalie). Verder waren er hydrothorax en ascites (ongeveer 2,5 liter serohemorragisch vocht in de buikholte en 100 ml serohemorragisch vocht in de borstholte).

Histologisch onderzoek

De mandibulaire massa bestond uit meerdere slechtafgeijnde cavernen die gevuld waren met bloed. Deze cavernen waren gelegen in jong mesenchymaal weefsel waarin multifocaal haarden van osteoïdvorming aanwezig waren. Deze massa werd gediagnosticeerd als een vasculair hamartoma uitgaande van de onderkaak. In het myocard waren er milde diffuse interstitiële infiltraten van neutrofielen, lymfocyten en enkele plasmacellen (milde myocarditis). In de lever werd een matig uitgebreide centrolobulaire vacuolaire tot hydropische degeneratie waargenomen (aspecifiek letsel compatibel met hypoxie).



Figuur 2. De aneurismatische beencyste was volledig gevuld met gestold bloed en bevatte enkele beenschotten.

BESPREKING

In het hierbeschreven geval werd een BWB-vaars aangeboden wegens een abnormaal vergroot buikvolume. Differentiaal diagnostisch kon gedacht worden aan vagale indigestie, penstympanie, peritonitis, hydrops uteri, ascites (meestal secundair ten gevolge van portale hypertensie, vaak veroorzaakt door leverabcessen of rechterhartfalen) en neoplasieën (Jones en Fecteau, 1995). Aan de hand van het algemeen en rectaal onderzoek werd duidelijk dat het om een geval van hydrops uteri ging. Aan de hand van enkele kenmerken en de samenstelling van het vruchtwater kan het onderscheid gemaakt worden tussen hydroamnion en hydroallantoïs. Normaal gezien zijn de concentraties van natrium en chloor hoger en deze van kalium lager in het amnion- dan in het allantoïsvocht. In geval van hydrops wordt door de verdunningsfactor het verschil in concentraties echter veel kleiner (Jones en Fecteau, 1995) zodat het vaak moeilijk is een onderscheid te maken. In het hierbeschreven klinische geval werd geen poging ondernomen te differentiëren tussen hydroamnion en hydroallantoïs conditie.

De oorzaak van hydroamnion is heel vaak een erfelijke of verworven misvorming van de foetus. Er wordt een hogere incidentie beschreven bij rund-bisonhybriden en vaak wordt hydroamnion geassocieerd met chondrodysplastische afwijkingen en spiermisvormingen. Andere foetale afwijkingen zijn ook mogelijk en vooral faciale anomalieën worden gelinkt aan hydroamnion (Kennedy en Palmer, 1993; Drost, 2007).

Hydroallantoïs wordt vaak geassocieerd met een placenta-afwijking. De hoeveelheid allantoïsvocht kan in dergelijke gevallen oplopen tot 170 liter. De foetale membranen zijn meestal licht verdikt maar kunnen taai zijn en scheuren moeilijk. Vaak verloopt de verlossing moeilijk (dystocia) en houden de koeien de nageboorte op. De kalveren zijn meestal dood bij de ge-

boorte of sterven kort daarna. Wanneer de vrucht toch a terme wordt geboren, is deze meestal te klein. Bovendien wordt vaak een anasarca aangetroffen en kan het gepaard gaan met ascites (Kennedy en Palmer, 1993). In het hierbeschreven geval werden er tijdens de operatie geen abnormaliteiten aangetroffen bij het macroscopisch onderzoek van de placenta. Door het laat-tijdige afkomen van de placenta (pas op dag 3 postpartum) werd een volledig placentaonderzoek onmogelijk.

In het onderhavige geval bleek het kalf een ernstige tumorachtige misvorming aan de onderkaak te hebben. Het onderscheid tussen hydroallantoïs en hydroamnion kon echter niet gemaakt worden, maar er werd vermoed dat het hier om een hydroamnion ging vanwege de congenitale tumorachtige faciale anomalie (hamartoma) bij het kalf.

Hamartoma's worden gedefinieerd als gedesorganiseerde, mature, mesenchymale of epitheliale weefsels die zich op hun normale anatomische lokalisatie bevinden. Het zijn eerder afwijkende differentiaties van weefsels in plaats van neoplastische processen en bijgevolg zijn ze volledig goedaardig. Ze dienen dan ook gedifferentieerd te worden van congenitale tumoren. Over het voorkomen van congenitale tumoren bij het rund is weinig tot niets bekend (Deprez *et al.*, 2005). De congenitale tumoren en tumorachtige letsels bij runderen werden door Misdorp (2002a) overzichtelijk samengevat in een overzichtsartikel. De 3 meest voorkomende congenitale tumoren bij het rund blijken maligne lymfoma's, mesothelioma's en embryonale tumoren (medulloblastoma, nefroblastoma) te zijn (Misdorp, 2002a, 2002b). Congenitale tumoren bij het rund zijn meestal van mesenchymale oorsprong (Misdorp, 2002a).

Bij het hierbeschreven kalf werd niet onderzocht of het om de erfelijke variant ging. De stamboom kon niet achterhaald worden, zodat het onmogelijk was om het kalf te linken aan één van de risicobloedlijnen.

LITERATUUR

- Benoit J.M., Lefebvre R.C., Mulon P.Y., Raggio I, Doré M. (2005). Ovarian vascular hamartoma in a cow. *Canadian Veterinary Journal* 46, 1026-1028.
- Collins N., Kelly G., Pollock P.J., McAllister H., Schumacher J. (2004). Subcutaneous fibrous hamartoma in a foal. *The Veterinary Record* 154, 474-476.
- Cotchin E. (1975). Spontaneous tumours in young animals. In: *Proceedings of the Royal Society of Medicine* 68, 653-655.
- Deprez P., Everaert D., Anné P., Vercauteren G., Ducatelle R., van Loon G. (2005). Congenitaal meningotheiomateus meningioma bij een kalf. *Vlaams Diergeneeskundig Tijdschrift* 74, 217-221.
- Drost M. (2007). Complications during gestation in the cow. *Theriogenology* 68, 487-491.
- Jones S.L., Fecteau G. (1995). Hydrops uteri in a caprine doe pregnant with goat-sheep hybrid fetuses. *Journal of the American Veterinary Medical Association* 206, 1920-1922.
- Kennedy en Palmer (1993) (Editors). *Diseases of the preg-*

- nant uterus. In: *Pathology of Domestic Animals*. 4th Edition, volume 3, Academic Press, San Diego, California, p 391.
- Kolkman I., De Vliegheer S., Hoflack G., Van Aert M., Laureyns J., Lips D., de Kruif A., Opsomer G. (2007). Protocol of the caesarean section as performed in daily bovine practice in Belgium. *Reproduction in Domestic Animals* 42, 583-589.
- Ladds P.W. (1983). Vascular hamartomas of the liver of cattle. *Veterinary Pathology* 20, 764-767.
- Misdorp W. (2002a). Congenital tumours and tumour-like lesions in domestic animals. 1. Cattle. A review. *Veterinary Quarterly* 24, 1-11.
- Misdorp W. (2002b). Tumours in calves: comparative aspects. *Journal of Comparative Pathology* 127, 96-105.
- Robinson W.F., Grant Maxie M. (1985). Vasculair hamartoma of the left vertical. *Journal of Cardiovascular Surgery* 39, 479-482.
- Scofield D., Cotran R.S. (1999). Diseases of infancy and childhood. In: R.S. Cotran, V. Kumar, T.Collins (Eds). *Robbins Pathologic Basis of Disease*. 6th Ed., W.B. Saunders, Philadelphia, PP. 459-492.
- Tyler J.W., Hassel D.M., Long M.T., Henry C.J., Parish S.M. (1995). Testicular vascular hamartoma in a calf. *The Veterinary Record* 136, 420.
- Vandeplassche M., Oyaert W., Bouters W., Vandenhende C., Spincemaille J., Herman J. (1965). On hydroallantois in cattle. *Wiener Tierärztliche Monatsschrift* 52, 461-473.
- Veeteelt Vlees (2009). *Nieuwe DNA-Testen voor Genetische Defecten* 8 (12), 4.
- Wilson R.B. (1990). Gingival vascular hamartoma in three calves. *Journal of Veterinary Diagnostic Investigation* 2, 338-339.
- Yamaguchi M., Machida N., Mitsumori K., Nishimura M., Ito Y. (2004). Smooth muscle hamartoma of the abomasums in a calf. *Journal of Comparative Pathology* 130, 66-69.
- Yeruham I., Abramovitch I, Perl S. (2004). Gingival vascular hamartoma in two calves. *Australian Veterinary Journal* 82, 152-153.

Mededeling

7^{de} Congres

**European Veterinary Society for Small Animal Reproduction
(EVSSAR)**

14-15 Mei, 2010

Faculteit Wetenschappen - Departement Diergeneeskunde
Louvain-La-Neuve, België

Voor verdere informatie: <http://www.evssar.org/>
of contacteer tom.rijsselaere@ugent.be (tel. 09/264 75 64)