

## Hernia diafragmatica: een zeldzame oorzaak van voorste stenose bij het rund

### *Diaphragmatic herniation as a rare cause of anterior functional stenosis in cattle*

<sup>1</sup>P. De Schutter, <sup>1</sup>L. Maes, <sup>1</sup>B. Pardon, <sup>1</sup>P. Deprez

<sup>1</sup> Vakgroep Inwendige Ziekten van de Grote Huisdieren, Faculteit Diergeneeskunde, Universiteit Gent, Salisburylaan 133, B-9820 Merelbeke

peter.deschutter@UGent.be

#### SAMENVATTING

**Hernia diafragmatica is een zeldzame aandoening bij het rund en wordt gekenmerkt door een variabel klinisch beeld met hoofdzakelijk symptomen van voorste stenose. Aan de hand van vier gevallen bij het rund worden in dit artikel de oorzaken, de symptomen, de diagnose en de behandeling van deze aandoening besproken. Volgens de literatuur is het mogelijk de diagnose preoperatief te stellen en is een succesvolle behandeling mogelijk. Er wordt een vergelijking gemaakt van de bevindingen bij deze vier casuïstieken en de literatuur.**

#### ABSTRACT

Diaphragmatic hernia is a rare condition in cattle and although clinical symptoms can be variable, signs of anterior stenosis predominate. On the basis of four cases presented at the Clinic for Large Animal Internal Medicine, Faculty of Veterinary Medicine, Ghent University (Belgium), the causes, symptoms, diagnosis and the treatment of diaphragmatic hernia are discussed in this article. The literature suggests that pre-operative diagnosis and a successful treatment are possible. Hence a comparison is made between the findings of these four cases and the findings in the literature.

#### INLEIDING

Regelmatig wordt de practicus geconfronteerd met een rund dat de symptomen van het hoflundsyndroom vertoont. Deze entiteit werd voor het eerst beschreven door Hoflund in 1940 als *vagusindigestion* en is onderverdeeld in twee grote groepen: voorste functionele stenose en achterste functionele stenose (Braun *et al.*, 1990b). Onder voorste functionele stenose wordt een verstoord reticulo-omasaal transport verstaan. Met achterste functionele stenose bedoelt men een verstoring van de lediging van de lebmaag, meestal ten gevolge van stoornissen ter hoogte van de pylorus (Omasal Outflow Disorder) (Rebhun, 1980). Een klinische differentiatie tussen voorste en achterste functionele stenose is vaak moeilijk (Kuiper en Breukink, 1986). Bij voorste functionele stenose gaat het vaak om een chronisch ziektebeeld met verminderde eetlust, het geleidelijk vermageren, minder melkproductie en verminderde mestproductie, waarbij de algemene toestand goed blijft. Een zeer uitgesproken symptoom is de typische opzetting van het abdomen, de zogenaamde ‘pappelbuik’. Men ziet een opzetting van beide linkerkwadranten en het ventrale rechterkwadrant van het abdomen (links krijgt de vorm van een halve appel, rechts die van een halve peer, vandaar ‘pappel’). Tijdens auscultatie kan bradycardie vastgesteld worden. Bij rectaal onderzoek kan het L-vormige rumen gevoeld worden

met een sterk opgezette dorsale penszak en de ventrale penszak die naar de ventrale rechterhelft van het abdomen uitzet (Rebhun, 1980). Bij achterste functionele stenose ziet men nagenoeg dezelfde klinische symptomen maar meestal in combinatie met een slechtere algemene toestand. Kuiper en Breukink (1986) vonden bij achterste functionele stenose een sterke metabole alkalose met hypochloremie, hypokaliëmie, hypocalcémie en uiteindelijk uremie, terwijl bij dieren met voorste functionele stenose slechts weinig afwijkingen van de vocht- en elektrolytenbalans werden vastgesteld.

Als de clinicus een onderscheid heeft kunnen maken tussen voorste of achterste functionele stenose, blijft de vraag wat de oorzaak ervan is. Voor achterste functionele stenose kan de oorzaak onder andere gelegen zijn in lebmaagafwijkingen (dilatatie, verplaatsing, ulcera, impactie, ...), een beschadiging van *de nervus vagus*, passagestoornissen caudaal van de lebmaag, peritonitis (traumatische reticuloperitonitis (TRP) of andere (lokale) peritonitiden), vergevorderde dracht, tumoren, sepsis, ... (Kuiper en Breukink, 1987). Mogelijke oorzaken van voorste functionele stenose zijn eerst en vooral TRP, abscessen in de nabijheid van reticulum en *nervus vagus*, vagale letsels en tumoren (Kuiper en Breukink, 1987), maar ook netmaagpapilloma, obstructie door vreemde voorwerpen (nageboorte, touw...) ter hoogte van boekmaag, actinomyose (Braun *et al.*, 2002) en, eerder uitzonderlijk, een hernia ter hoogte van het

diafragma (Troutt *et al.*, 1967; Kirkbride and Noordsly, 1968; Van Heerden and Brümmer, 1981). Dit artikel behandelt hernia diafragmatica als mogelijke oorzaak van het hoflundsyndroom bij het rund, naar aanleiding van vier gevallen die omwille van deze aandoening werden aangeboden in de periode 2001-2010 op de kliniek Inwendige Ziekten van de Grote Huisdieren, Faculteit Diergeneeskunde, UGent (België). Deze gevallen tonen aan dat de diagnose ervan een grote uitdaging vormt, zowel in praktijk- als in kliniekomstandigheden.

## CASUÏSTIEKEN

### Casus 1

Een drie jaar oude vaars werd aangeboden met de klacht van anorexie, opzetting van het abdomen en een verminderde tot afwezige mestproductie. Alle behandelingen bleken tot dusver zonder succes. Het dier was naar schatting acht maanden drachtig.

Klinisch onderzoek toonde een abnormale opzetting van het abdomen, voornamelijk van de twee linkerkwadranten en het ventrale rechterkwadrant (Figuur 1). Pensbewegingen waren afwezig. Het kalf kon gevoeld worden in de rechterflank. Bij rectaal onderzoek werden enkel de grote baarmoeder met kalf en een gevulde dorsale penszak gevoeld. Een sondage van de pens was mogelijk en het pensvocht vertoonde geen afwijkingen.

Bloedonderzoek toonde een metabole acidose met lichte dehydratatie aan en een milde prerenale uremie evenals een chronisch ontstekingsproces. Bij echografisch onderzoek werden weinig abnormaliteiten vastgesteld. Op het cranioventrale longveld waren komeetstralen aanwezig. De netmaag kon niet in beeld gebracht worden en werd dus niet beoordeeld.

Een exploratieve laparotomie via de rechterflank leverde weinig extra informatie op en het dier werd geïnduceerd om te kalven. Na de keizersnede bleef het abdominale volume echter vergroot en was het L-vormige rumen duidelijk te voelen. Ondanks een lichte verbetering van de algemene toestand stierf het dier ongeveer een week later.

Autopsie leverde uiteindelijk de diagnose van hernia diafragmatica. Het middenrif was gescheurd rechts van de mediaanlijn, met herniatie van de volledige netmaag naar de thorax. Tussen de netmaag enerzijds en het pericard, de longen, de parietale rechterpleura en het middenrif anderzijds waren uitgebreide vergroeiingen aanwezig. Het hart was naar craniaal weggeduwd door de netmaag. Op de kooimagneet die zich in de netmaag bevond, werd een stuk ijzerdraad gevonden.

### Casus 2

Een 2,5 jaar oude vaars vertoonde problemen na een keizersnede die werden toegeschreven aan peritonitis of mechanische ileus. Klinisch onderzoek leverde weinig informatie op. Pensgeluiden waren afwezig en er was geen mestproductie. Beperkt bloedonderzoek

toonde geen afwijkingen. Op echografie werd vastgesteld dat geen normale beweging van de long ten opzichte van de parietale pleura aanwezig was. Men stelde eveneens de aanwezigheid van opgezette dundarmen (zelfs craniaal van de lever) vast, evenals vrij buikvocht en een normale netmaag. Een exploratieve laparotomie via de rechterflank leverde de diagnose van hernia diafragmatica met een verplaatsing van een deel van de lever, dundarm en lebmaag naar de thoracale holte. Eens de diagnose gesteld was, werd besloten het dier te laten inslapen.

### Casus 3

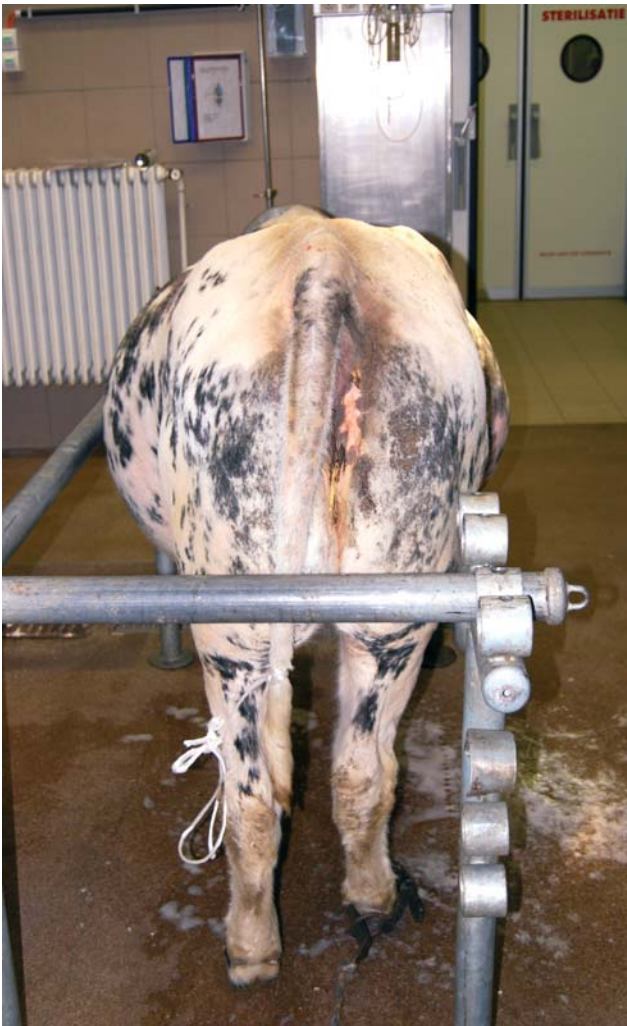Het betrof een 2,5 jaar oude vaars die werd aangeboden omwille van vermageren en verminderde mestproductie ondanks een goede pensmotiliteit. Bij rectaal onderzoek werd vastgesteld dat de ventrale penszak over de mediaanlijn naar de rechterhelft van het abdomen uitgezet was. Het bloedonderzoek was normaal, het echografisch onderzoek bevestigde de rectale bevindingen. De diagnose van hernia diafragmatica werd gesteld tijdens een exploratieve laparotomie via de linkerflank: hier was de netmaag doorheen een defect ter hoogte van de rechterpenspijler naar de borstholte verplaatst. De koe werd na overleg met de eigenaar geëuthanaseerd.

### Casus 4

Deze casus betrof een 5 jaar oude roodbonte melkkoewie die sinds een week koorts en anorexie vertoonde. Traumatische reticuloperitonitis werd als vermoedelijke diagnose gesteld en na een week werd het dier wegens onvoldoende reactie op de behandeling doorverwezen naar de kliniek. Bloedonderzoek leverde een chronisch ontstekingsproces op. Tijdens echografie werden als enige afwijking enkele komeetstralen op de longen aangetroffen. Het bloedonderzoek gaf verhoogde leverwaarden (gestegen gamma glutamyltransferase en totaal bilirubine) en algemeen (spier)celverval (gestegen aspartaat aminotransferase, lactaatdehydrogenase, creatinefosfokinase) aan. Een exploratieve laparotomie en rumenotomie leverden de diagnose van TRP op, maar er werd geen vreemd voorwerp gevonden. Wegens onvoldoende reactie op de behandeling werd een week later besloten om tot euthanasie over te gaan. Op lijkschouwing werd een hernia diafragmatica vastgesteld met een gedeeltelijke verplaatsing van de lever door het defect.

## DISCUSSIE

Hernia diafragmatica is een vrij zeldzame aandoening bij runderen van het westerse type (*Bos taurus*) en de literatuur beperkt zich meestal tot individuele case-reports (Troutt *et al.*, 1967; Kirkbride en Noordsly, 1968; Guay *et al.*, 1969; De Moor *et al.*, 1969; Divers en Smith, 1979; Abe *et al.*, 1989; Hesselink, 1989). Bij buffels (*Bubalus bubalis*) zou de frequentie echter veel hoger liggen. Nassimi *et al.* (1985) meldden 400 gevallen over een periode van tien jaar. Singh *et al.* (1980a) beschreven chirurgie bij meer dan 200 buffels en rapporteerden een



**Figuur 1.** ‘Pappelbuik’ van casus 1: uitzetting van het linker dorsale, linker ventrale en rechter ventrale abdominale kwadrant.

prevalentie van 40% bij de dieren aangeboden voor diagnostische of therapeutische laparotomie (Singh *et al.*, 1980b). De reden voor de hogere prevalentie bij buffels zou een lager collageengehalte van het diafragma en een hogere intra-abdominale en lagere pleurale druk zijn dan bij westerse runderen (Singh *et al.*, 2006). Ook leefomstandigheden waarin de dieren extensief gehouden worden en het baden of het zoeken van drinkwater in diepe rivierbeddingen met steile oevers, zouden bijdragen tot meer trauma van het diafragma dan bij conventioneel gehouden dieren (Misk en Semieka, 2001).

Verschillende mogelijke oorzaken worden in de literatuur beschreven. Zowel bij runderen als buffels wordt traumatische reticuloperitonitis als een belangrijke risicofactor aanzien (Singh *et al.*, 1980a; Desphande *et al.*, 1981; Singh *et al.*, 1996; Saini *et al.*, 2000; Singh *et al.*, 2006). Een ontsteking rond het penetrerende vreemde voorwerp zou het diafragma predisponeren voor het ontstaan van een hernia (Troutt *et al.*, 1967; Desphande *et al.*, 1981; Misk en Semieka, 2001; Desphande, 1981). Desphande *et al.* (1981) rapporteerden een prevalentie voor TRP van 17% bij bevestigde gevallen van hernia diafragmatica. Bij drie van de vier gevallen uit deze casuïstiek werden TRP-compatibele ver-

groeiingen rond de netmaag aangetroffen en bij één van deze runderen werd een vreemd voorwerp gefixeerd op een kooimagneet in het lumen van de netmaag gevonden.

De aandoening werd echter ook meermaals gemeld zonder het voorkomen van TRP (Adams en Smith, 1958; Guay *et al.*, 1969). Hierbij lijkt het dan om zuiver traumatische hernia's te gaan (Troutt *et al.*, 1967; Schuijt, 1981). Bij de hierbeschreven casuïstieken waren er, voor zover kon nagegaan worden, geen voorgeschiedenis van of indicaties voor trauma.

Aangeboren defecten in het diafragma zijn ook een mogelijke oorzaak van hernia diafragmatica. Deze defecten geven doorgaans reeds op jonge leeftijd aanleiding tot symptomen, vermoedelijk omdat de pens op die leeftijd de defecten minder bedekt. Daardoor kunnen abdominale structuren zich makkelijk naar de thorax verplaatsen (Horney en Cote, 1961; Troutt *et al.*, 1967; Abe *et al.*, 1989).

Tot slot kunnen processen die de intra-abdominale druk verhogen, zoals penstympanie, chronisch hoesten, persen, een vergevorderde dracht of een recente partus, predisponeren voor de aandoening (Singh *et al.*, 1980a; Singh *et al.*, 2006). Twee dieren in de casus waren inderdaad hoogdrachtig en één dier had recent gekalfd, hetgeen de mogelijke rol van deze factoren bevestigt.

Bij de helft van de runderen in deze casuïstiek was het de netmaag die door de hernia werd verplaatst. De verplaatsing van de netmaag doorheen een hernia diafragmatica blijkt ook in de literatuur het meest voor te komen (Troutt *et al.*, 1967; Kirkbride en Noordsy, 1968; Nassimi *et al.*, 1985; Misk en Semieka, 2001; Mohindroo *et al.*, 2007; Saini *et al.*, 2007). Andere structuren die minder frequent betrokken zijn, zijn onder andere de lebmaag, de milt, de lever en de dundarmen (Troutt *et al.*, 1976; Prasad *et al.*, 1979).

Uit de literatuur blijkt dat de meest voorkomende plaats voor een hernia diafragmatica bij buffels, de musculo-tendineuze overgang ter hoogte van de rechterdiafragmapeiler is (Desphande *et al.*, 1981, Singh *et al.*, 1980a). Ook bij de runderen uit deze casuïstiek ging het bij minstens drie van de vier dieren om een scheur ter hoogte van de rechterpeiler van het diafragma met een verplaatsing van abdominale organen naar de rechterthoraxhelft. Hofmeyer (1974) vermeldde echter dat hernia diafragmatica bij runderen meestal iets meer links van het hart zou voorkomen, maar een exacte lokalisatie op het diafragma beschreef hij niet. In ieder geval worden bij runderen zowel hernia's ter hoogte van de linkerkant van het diafragma beschreven (Troutt *et al.*, 1967; Schuijt, 1981; Hesselink, 1989; Newton-Clarke en Rebhun, 1993) als ter hoogte van de rechterdiafragmapeiler (De Moor *et al.*, 1969; Singh *et al.*, 1996; Saini *et al.*, 2007). Daarnaast werd ook éénmalig een hernia doorheen een te grote *hiatus esophagealis* beschreven (Kirkbride en Noordsy, 1968).

De diagnose van hernia diafragmatica aan de hand van klinische symptomen is moeilijk (Troutt *et al.*, 1867; Kumar *et al.*, 1980; Van Heerden en Brümmer, 1981; Hesselink, 1989). Indien de netmaag in het proces betrokken is, zijn de klinische symptomen vaak gelijklo-



pend met deze van andere oorzaken van het hoflund-syndroom, namelijk recidiverende tympanie, een verminderde tot afwezige eetlust, een 'pappelbuik', een gedaalde mestpassage (ook diarree, harde feces en melena zijn beschreven), een verminderde productie en het langzaam vermageren (De Moor *et al.*, 1969; Prasad *et al.*, 1979; Nassimi *et al.*, 1985; Kuiper en Breukink, 1986; Kuiper en Breukink, 1987; Saini *et al.*, 2000; Athar *et al.*, 2010). Wat betreft penscontracties worden zowel verminderde tot afwezige penscontracties (Kirkbride en Noordsy, 1968; Newton-Clarke en Rebhun, 1993), hypermotiliteit van de pens (Guay *et al.*, 1969; Saini *et al.*, 2007; Athar *et al.*, 2010) evenals normale motiliteit beschreven. (De Moor *et al.*, 1969). Positieve pijnproeven zijn mogelijk, maar ook dit is geen constante bevinding (Adams en Smith, 1958; De Moor *et al.*, 1969). Sommige auteurs beschreven spontane regurgitatie (Divers en Smith, 1979; Athar *et al.*, 2010) terwijl anderen het enkel na sondage zagen (Kirkbride en Noordsy, 1968). De sondage van de pens is meestal mogelijk, al komt het soms voor dat sondage afwisselend wel of niet mogelijk is (Kirkbride en Noordsy, 1968). Koorts kan voorkomen (Newton-Clarke en Rebhun, 1993) en is mogelijk gelinkt aan het al dan niet voorkomen van TRP.

Wat betreft respiratoire symptomen komt hoesten regelmatig voor in de anamnese (Guay *et al.*, 1969; Newton-Clarke en Rebhun, 1993) en ook acute dyspnee werd in enkele gevallen beschreven (Troutt *et al.*, 1967; Abe *et al.*, 1989; Hesselink, 1989; Newton-Clarke en Rebhun, 1993). In zeldzame gevallen kunnen bij auscultatie van de thorax borborygmi gehoord worden (Troutt *et al.*, 1967; Van Heerden *et al.*, 1981; Abe *et al.*, 1989). De auscultatie van het hart levert soms enkel gedempte harttonen op (Prasad *et al.*, 1979) of is slechts aan één kant van de thorax mogelijk als gevolg van de intrathoracale aanwezigheid van abdominale organen (Desphande *et al.*, 1981, Horney en Cote, 1961). Oedemen ten gevolge van gestoorde veneuze retour worden sporadisch gemeld (Saini *et al.*, 2000; Athar *et al.*, 2010). Samenvattend kan men stellen dat een gedaalde eetlust, een vertraagde maagdarmpassage en een recidiverende tot chronische opzetting van het abdomen de meest constante klachten zijn bij hernia diafragmatica bij het rund (Saini *et al.*, 2000). Abdominale distentie was echter maar bij één van de vier hierboven beschreven gevallen aanwezig, waarschijnlijk omdat slechts in twee gevallen de netmaag betrokken was in het proces.

Niet-invasieve methoden voor verdere diagnostiek omvatten onder andere echografie en radiografie. Echografie heeft het voordeel dat het in het veld kan uitgevoerd worden op het niet-gesedeerde dier met bijvoorbeeld een 3,5 MHz lineaire sonde (Braun, 2005) die in de praktijk meestal voorhanden is voor vruchtbaarheidsoopvolging. Mohindroo *et al.* (2007) beschrijven de echografische diagnose met een microconvexe 3.5 MHz sonde. Volgens hen is de meest conclusieve echografische bevinding de aanwezigheid van netmaagcontracties die zowel intrathoracaal als intra-abdominaal te zien zijn. Indien geen netmaagbe-

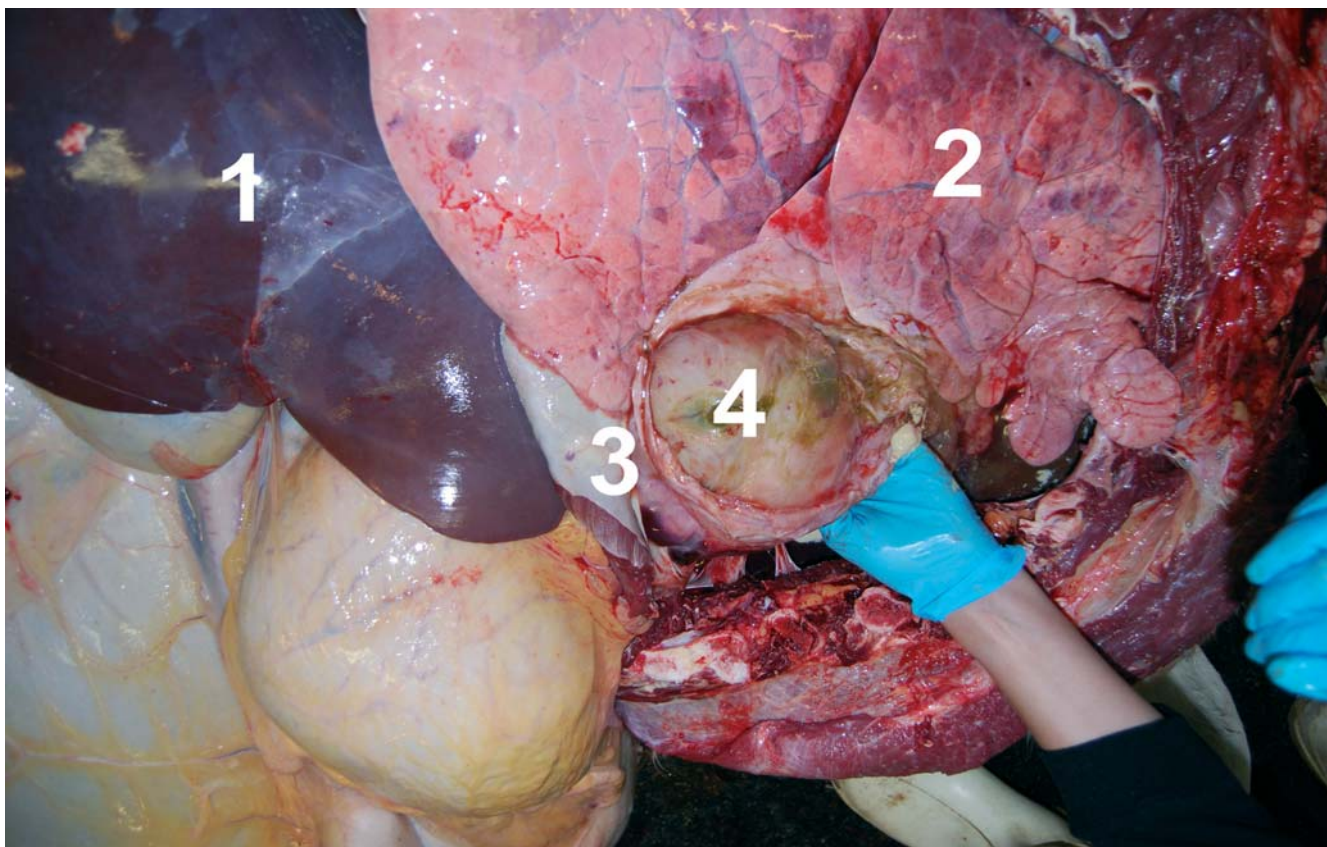
wegingen zichtbaar zijn, blijft het volgens hen bij een vermoedelijke diagnose. Athar *et al.* (2010) vergeleken echografie en radiografie als diagnostische techniek bij 26 buffels en één koe met hernia diafragmatica, waarbij de diagnose bij 67% gesteld kon worden met radiografie en bij 85% met echografie. Opmerkelijk is wel dat in de studies met buffels enkel gesproken wordt over de netmaag, terwijl bij runderen ook andere abdominale structuren kunnen betrokken zijn (Troutt *et al.*, 1976; Prasad *et al.*, 1979). Bij runderen is daarom, naast het bekijken van de netmaag, zeker ook een echografisch onderzoek nodig naar de aanwezigheid in de thorax van andere abdominale structuren, zoals bijvoorbeeld de lever, waarbij vooral de integriteit van het diafragma een belangrijk aspect is van de uiteindelijke diagnostiek. Bij de hierboven beschreven casussen valt op dat echografisch onderzoek weinig informatie opleverde. Thoracaal werden slechts bij twee dieren veranderingen opgemerkt, waaraan onvoldoende klinisch belang werd gehecht.

Radiografie van het netmaaggebied is onder praktijkomstandigheden vrijwel onmogelijk, zeker bij volwassen en sterk bespierde vleesrunderen. Bij andere runderassen en bij buffels werd radiografie vaak beschreven als een belangrijke diagnostische techniek (Horney en Cote, 1961; Divers en Smith, 1979; Kumar *et al.*, 1980; Misk en Semieka, 2001). Kumar *et al.* (1980) en Misk en Semieka (2001) beschreven contrastradiografie van de netmaag als een bijkomend hulpmiddel om de aanwezigheid van de netmaag in de thorax te onderscheiden van andere thoracale massa's, zoals bijvoorbeeld pericarditis. Slechts bij één van de runderen uit deze casuïstiek werd radiografie uitgevoerd, waarbij een dense massa ter hoogte van de thorax als een vermoedelijk abces bestempeld werd. Aangezien de klachten bij dit dier vooral anorexie en koorts omvatten zonder symptomen van het hoflundsyndroom, werd hernia diafragmatica niet in de differentiaaldiagnose opgenomen. Uiteindelijk bleek de structuur in de thorax een deel van de lever te zijn.

Bloedonderzoek levert meestal weinig informatie op en wordt in de literatuur ook zelden als hulpmiddel beschreven. Een chronisch ontstekingsbeeld, zoals aangetroffen bij casus 1 en 4, is bij hernia diafragmatica meestal het gevolg van de onderliggende TRP. De gestegen leverwaarden bij casus 4 werden waarschijnlijk veroorzaakt door de verplaatsing en eventuele afsnoering van de lever ter hoogte van het defect.

Punctie van een verdachte structuur in de thorax, bijvoorbeeld de netmaag, wordt sporadisch vermeld maar werd verlaten als diagnostische techniek wegens de voor de hand liggende risico's van lekkage en pleuritis (Kumar *et al.*, 1980; Nassimi *et al.*, 1985).

Een meer invasieve diagnostische methode is het uitvoeren van een exploratieve laparotomie en/of rumenotomie. In streken waar veel buffels gehouden worden, is hernia diafragmatica dermate goed bekend dat de diagnose meestal gesteld is alvorens laparotomie wordt uitgevoerd (Singh *et al.*, 1980; Nassimi *et al.*, 1985). Laparotomie en rumenotomie worden er eerder therapeutisch dan diagnostisch toegepast (Singh *et al.*,



**Figuur 2.** Overzichtsbild van de lijkschouwing van casus 1 met zicht op de netmaag doorheen de hernia diafragmatica (1: lever, 2: long, 3: diafragma, 4: netmaag).

1980b; Singh *et al.*, 1996; Saini *et al.*, 2007; Athar *et al.*, 2010). Vele van de gerapporteerde gevallen bij runderen werden echter gediagnosticeerd tijdens exploratieve laparotomie (Troutt *et al.*, 1967; Kirkbride en Noordsy, 1968; De Moor *et al.*, 1969; Divers *et al.*, 1979; Schuijt, 1981; Hesselink, 1989). Ook de vier gevallen uit deze casuïstiek ondergingen een exploratieve laparotomie, maar bij twee gevallen werd de diagnose van hernia diafragmatica niet gesteld tijdens de operatie. Bij casus 1 werd bij een exploratieve laparotomie rechts een grondige exploratie van het netmaaggebied bemoeilijkt door de vergevorderde dracht en bij casus 4 verhinderden de uitgebreide vergroeiingen het onderzoek van het craniale deel van het adomen.

De behandeling van de aandoening, namelijk een rumenotomie met het leegmaken van het rumen, gevolgd door de reparatie van het diafragma onder algemene anesthesie enkele dagen later wordt met behoorlijk succes beschreven (De Moor *et al.*, 1969; Guay *et al.*, 1969; Singh *et al.*, 1980b; Prasad *et al.*, 1981; Van Heerden en Brümmer, 1981; Saini *et al.*, 2007; Anderson, 2008). Een geval van een dekstier die na diagnose niet werd behandeld en nog geruime tijd overleefde, werd beschreven door Kirkbride en Noordsy (1968). In een retrospectieve studie van Saini *et al.*, (2000) waarin 285 buffels geopereerd werden voor hernia diafragmatica, werd een slaagpercentage van 72% opgetekend. De buffels die niet overleefden, stierven meestal tijdens de anesthesie of in de vroege postoperatieve fase. Benaderingen via een paracostale, paramediane en laterale tho-

racale incisie werden beschreven (Troutt *et al.*, 1967; De Moor *et al.*, 1969), alhoewel de meest gebruikte techniek een postxiphoidale abdominale snede bij het dier in rugligging lijkt te zijn (Singh *et al.*, 1980b). Singh *et al.*, (1996) beschreven ook een operatietechniek via thoracale benadering op het rechtstaande dier, waarbij na een partiële ribresectie het defect in het diafragma via de thorax met goed gevolg hersteld werd. Deze techniek opent mogelijkheden voor de practicus met voldoende chirurgische vaardigheden maar ze werd slechts éénmaal beschreven. Verdere details van de chirurgie vallen buiten het doel van dit artikel aangezien operatie onder algemene anaesthesie in de praktijk zelden toegepast wordt.

## CONCLUSIE

Samenvattend kan gesteld worden dat hernia diafragmatica bij het rund niet mag vergeten worden in de differentiaaldiagnose van het Hoflundsyndroom. De klinische diagnose is moeilijk aangezien de symptomen enerzijds zeer gelijkend kunnen zijn op die van bijvoorbeeld TRP of andere oorzaken van Hoflund en anderzijds vrij aspecifiek kunnen zijn. Daarom is het aangegeven het klinisch onderzoek van dergelijke patiënten uit te breiden met een grondig echografisch onderzoek van de thorax en het abdomen. Echografie is, in ervaren handen, gevoelig en specifiek, en is vaak voorhanden in de hedendaagse rundveepraktijk. Een andere mogelijkheid is een exploratieve laparotomie, wat voor de ge-



middelste practicus een routine-ingreep is. Vooral het bewust zoeken naar een eventuele hernia is een absolute noodzaak bij het onderzoek van deze patiënten. Uit de hierboven beschreven gevallen blijkt dat het onvoldoende aandacht hebben voor de mogelijkheid van een hernia diafragmatica de belangrijkste verklaring is voor een laattijdige diagnose. De therapeutische mogelijkheden onder veldomstandigheden blijven eerder beperkt, enerzijds omwille van de technische vereisten voor diafragmachirurgie en anderzijds omwille van de frequente associatie met traumatische reticuloperitonitis.

## LITERATUUR

- Abe M., Hiraga T., Iwasa K., Takehana K. (1989). Parasternal congenital diaphragmatic hernia in a calf. *Japanese Journal of Veterinary Science* 51, 225-227.
- Adams A.J., Smith D.C. (1958). Rupture of the diaphragm with prolapse of the reticulum in a newly calved cow. *The Veterinary Record* 70, 87-89.
- Anderson D.E. (2008). Surgical procedures of the thorax. *Veterinary Clinics of North America: Food Animal Practice* 24, 501-510.
- Athar H., Mohindroo J., Singh K., Kumar A., Raghunath M. (2010). Comparison of radiography and ultrasonography for diagnosis of diaphragmatic hernia in bovines. *Veterinary Medicine International* 2010, 939870.
- Braun U., Haussamann K., Oertle C. (1990b). Hoflund-Syndrom infolge vorderer funktioneller Stenose bei 20 Kühen. *Berliner und Münchener Tierärztliche Wochenschrift* 103, 192-197.
- Braun U., Schweizer G., Flückiger M. (2002). Radiographic and ultrasonographic findings in three cows with reticulo-omasal obstruction due to a foreign body. *The Veterinary Record* 150, 580-581.
- Braun U. (2005). Ultrasound as a decision-making tool in abdominal surgery in cows. *Veterinary Clinics of North America: Food Animal Practice* 21, 33-53.
- De Moor A., Verschooten F., Desmet P. (1969). Thoracic repair of a diaphragmatic hernia in a heifer. *The Veterinary Record* 85, 87-89.
- Desphande K.S., Krishnamurthy D., Nigam J.M., Sharma D.N. (1981). Patho- anatomy of herniation of the reticulum through the diahragm in the bovine. *Canadian Veterinary Journal* 22, 234-236.
- Divers T.J., Smith B.P. (1979). Diaphragmatic hernia in a cow. *Journal of the American Veterinary Medical Association* 175, 1099-1100.
- Guay P., Lamothe P., Pelletier R. (1969). Réduction d'une hernie diaphragmatic chez une vache laitière. *Canadian Veterinary Journal* 10, p 191-192.
- Hesselink J.W. (1989). Een ruptuur in het diafragma van een HF-rund. *Tijdschrift voor Diergeneeskunde* 114, 1109-1111.
- Horney F.D., Cote J. (1961). Congenital diaphragmatic hernia in a calf. *Canadian Veterinary Journal* 2, 422-424.
- Kirkbride C.A., Noordsy J.L. (1968). An esophageal hiatus hernia in a bull. *Journal of American Veterinary Medical Association* 152, 996-998.
- Kuiper R., Breukink H.J. (1986). Reticul-omasal stenosis in the cow: Differential diagnosis with respect to pyloric stenosis. *The Veterinary Record* 119, 169-171.
- Kuiper R., Breukink H.J. (1987). Das Hoflundsche Syndrom nach 47 Jahren. *Deutsche Tierärztliche Wochenschrift* 94, 271-273
- Kumar R.V., Kohli R.N., Prasad B., Singh J. (1980). Radiographic diagnosis of diaphragmatic hernia in cattle. *Veterinary Medicine and Small Animal Clinician* 75, 305-309.
- Misk N.A., Semieka M.A. (2001). The radiographic appearance of reticular diaphragmatic herniation and traumatic pericarditis in buffaloes and cattle. *Veterinary Radiology & Ultrasound* 42, 426-430.
- Mehta I.J., Krishnamurthy D., Peshin P.K. (1988). Body fluid metabolism in bovine diaphragmatic hernia. *Archiv für Experimentelle Veterinärmedizin* 42, 742-749.
- Mohindroo J., Kumar M., Kumar A., Singh S.S. (2007). Ultrasonographic diagnosis of reticular hernias in buffaloes. *The Veterinary Record* 161, 757-758.
- Nassimi M.N., Krishnamurthy D., Sharma D.N., Chandna I.S. (1985). Radiographic diagnosis of diaphragmatic hernia in buffaloes. *Acta Veterinaria* 35, 53-60.
- Newton-Clarke M.J., Rebhun W.C. (1993). Diaphragmatic herniation causing respiratory signs in a heifer. *The Cornell Veterinarian* 83, 205-209.
- Prasad B., Singh J., Khanna A.K., Khianey N.K., Kohli R.N. (1979). Abomasal involvement in bovine diaphragmatic hernia and surgical management. *Canadian Veterinary Journal* 20, 26-27.
- Prasad B., Sobti V.K., Mirakur K.K., Rama Kumar V., Sharma S.N., Khanna A.K., Kohli R.N. (1981). Physiological effects of choralhydrate-thiopentone anaesthesia and intermittent positive pressure ventilation during bovine diaphragmatic herniorrhaphy. *Zentralblatt für Veterinärmedizin* 28, 803-807.
- Rebhun W.C. (1980). Vagus indigestion in cattle. *Journal of the American Veterinary Medical Association* 176, 506-510.
- Saini N.S., Sobti V.K., Mirakur K.K., Singh S.S., Singh K.I., Bansal P.S., Singh P., Bhatia R. (2000). Retrospective evaluation of 80 non-surviving buffaloes with diaphragmatic hernia. *The Veterinary Record* 147, 275-276.
- Saini N.S., Kumar A., Mahajan S.K., Sood A.C. (2007). The use of ultrasonography, radiography, and surgery in the successful recovery from diaphragmatic hernia in a cow. *Canadian Veterinary Journal* 48, 757-759.
- Schuijt G. (1981). Hernia diafragmatica als zeldzame complicatie tijdens een sectio caesarea bij een rund. *Tijdschrift voor Diergeneeskunde* 106, 984-988.
- Singh S.S., Mirakur K.K., Singh K.I., Sharma S.N. (1996). Standing thoracotomy and diaphragmatic herniorrhaphy in a cow. *The Veterinary Record* 139, 240.
- Singh J., Fazili M.R., Chawla, S.K., Tayal R., Behl S.M., Singh S. (2006). Current status of diaphragmatic hernia in buffaloes with special reference to etiology and treatment: a review. *Indian Journal of Veterinary Surgery* 27, 73-79.
- Singh J., Dhablania D.C., Prasad B., Rathor S.S. (1980a). On the etiology of diaphragmatic hernia in buffaloes (*Bubalus bubalis*). *Japanese Journal of Veterinary Science* 42, 89-91.
- Singh J., Rama Kumar V., Kohli R.N., Prasad B., Khianey N.K., Sharma S.N. (1980b). Postxiphoid surgical approach for repair of bovine diaphragmatic hernia. *Veterinary Medicine and Small Animal Clinician* 75, 106-109.
- Trout H.F., Fessler J.F., Page E.H., Amstutz H.E. (1967). Diaphragmatic defects in cattle. *Journal of the American Veterinary Medical Association* 151, 1421-1429.
- Van Heerden J., Brümmer W.A.S. (1981). Diaphragmatic hernia in bovines. *Journal of the South African Veterinary Association* 52, 49-50.