

## Glomerulopathie als complicatie van monocyttaire ehrlichiose bij een hond

### *Glomerulopathy as a complication of monocytic ehrlichiosis in a dog*

L. Desmet, D. Paepe, F. De Keyser, S. Daminet

Vakgroep Geneeskunde en Klinische Biologie van de Kleine Huisdieren  
Faculteit Diergeneeskunde, Universiteit Gent, Salisburylaan 133, B-9820 Merelbeke

dominique.paepe@ugent.be

#### SAMENVATTING

In deze casuïstiek wordt een geval van chronische monocyttaire ehrlichiose bij een hond beschreven die afkomstig was uit Spanje. De patiënt werd aangeboden met de klacht van chronische, unilaterale epistaxis. De hematologische en biochemische afwijkingen anemie, trombocytopenie, neutropenie, lymfocytose, hyperproteïnemie, hypoalbuminemie en hypergammaglobulinemie, samen met de anamnese, waren suggestief voor een infectie met *Ehrlichia canis*. Hoewel gammopathie ten gevolge van ehrlichiose gewoonlijk polyclonaal van aard is, bracht eiwit elektroforese een monoclonale gammopathie aan het licht. Serologische *E.canis*-titers waren sterk positief. De hond werd gedurende acht weken behandeld met doxycycline. Dit leidde tot het verdwijnen van de klinische symptomen en de afwijkingen op bloedonderzoek, met uitzondering van een persisterende hyperproteïnemie. Een jaar na de diagnose werd proteïnurie vastgesteld. Deze was vermoedelijk te wijten aan glomerulaire schade ten gevolge van chronische ehrlichiose. De combinatie van een behandeling met doxycycline, een ACE-inhibitor, acetylsalicylzuur en een eiwitverlagend dieet leidde tot een significante daling van de proteïnurie.

#### ABSTRACT

This report describes a clinical case of chronic monocytic ehrlichiosis in a dog that originated from Spain. The patient was presented with chronic unilateral epistaxis. Hematologic and biochemical abnormalities namely anemia, thrombocytopenia, neutropenia, lymphocytosis, hyperproteinemia, hypoalbuminemia and hypergammaglobulinemia together with the anamnesis, suggested an infection with *Ehrlichia canis*. Although gammopathy caused by ehrlichiosis is usually polyclonal, serum protein electrophoresis revealed a monoclonal gammopathy. *E.canis* titers were strongly positive. The dog was treated with doxycycline for a period of eight weeks, which led to resolution of the clinical signs and laboratory abnormalities, except for persistent hyperproteinemia. Proteinuria was recognized one year later. This was probably due to glomerular damage as a result of chronic ehrlichiosis. Combination therapy with doxycycline, a low protein diet, an ACE-inhibitor and acetylsalicylic acid lead to a significant reduction in the magnitude of proteinuria.

#### INLEIDING

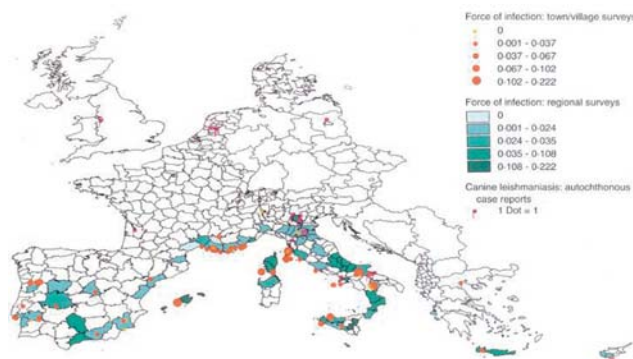
Caniene monocyttaire ehrlichiose (CME) is een vaak voorkomende aandoening bij honden in Zuid-Europa en andere landen rond de Middellandse Zee (Figuur 1) (Ramsey *et al.*, 2001; Schaarschmidt-Kiener en Müller, 2007). In die regio's is *Ehrlichia canis*, een obligaat intracellulaire bacterie die behoort tot de Rickettsia, de belangrijkste oorzaak van de ziekte (Harrus en Waner, 2005; Overgaauw en Claerebout, 2008). De laatste jaren worden steeds meer gevallen van granulocyttaire ehrlichiose, veroorzaakt door *Anaplasma phagocytophilum*, opgemerkt (Ramsey *et al.*, 2001; Overgaauw en Claerebout, 2008). Ehrlichiose wordt overgedragen door tekenbeten waarbij *Rhipicephalus sanguineus*, de bruine hondentek, fungeert als vector en reservoir van *E.canis* (Breitschwerdt, 2005; Schaarschmidt-Kiener en Müller, 2007; Gal *et al.*, 2008). Bij het vaststellen van een infectie in België is meestal sprake van reizen naar

of import uit endemische gebieden, namelijk landen in het Middellandse Zeegebied, Noord-Amerika, Azië en Afrika (Troy en Forrester, 1990; Zandvliet *et al.*, 2004). De ziekte breidt zich echter uit in noordelijke richting en inmiddels zijn ook autochtone gevallen bekend in België (Overgaauw en Claerebout, 2008).

De incubatieperiode van CME duurt 8 tot 20 dagen (Troy en Forrester, 1990; Gal *et al.*, 2008). Gedurende deze periode vermenigvuldigen de organismen zich in het cytoplasma van de mononucleaire cellen, voornamelijk deze van het mononucleair fagocyterend systeem in de lymfeknopen, milt, lever en beenmerg, wat leidt tot hyperplasie van deze cellijn en organomegalie (Couto, 1994; Harrus *et al.*, 1997). Via geïnfecteerde cellen verspreiden ze zich vervolgens in het lichaam waar ze interageren met het endotheel en vasculitis induceren (Waner, 2008). Het verdere verloop van de ziekte wordt ingedeeld in drie fasen: een acute, subklinische en chronische fase (Nelson en Couto, 2003; Gal *et al.*, 2008).

Wanneer tijdens de acute fase een gepaste therapie wordt ingesteld, genezen de meeste honden van de ziekte (Harrus en Waner, 2005). Bij honden die niet of op een verkeerde wijze behandeld worden, volgt een periode zonder symptomen die maanden tot jaren kan duren (Harrus *et al.*, 1997; Waner, 2008). Sommige dieren herstellen spontaan terwijl andere chronische ehrlichiose ontwikkelen die gepaard gaat met erge beenmergdestructie (Waner, 2008). Welke factoren hiervoor bepalend zijn, is nog niet volledig duidelijk maar een onvoldoende immuunrespons waardoor het organisme niet kan worden geëlimineerd, speelt een belangrijke rol (Couto, 1994; Ramsey *et al.*, 2001; Harrus en Waner, 2005). De prognose in dit stadium is slecht. Sterfte kan optreden ten gevolge van bloeding en/of een secundaire infectie (Harrus *et al.*, 1997; Ramsey *et al.*, 2001).

In deze casuïstiek wordt een geval van chronische ehrlichiose bij een hond beschreven. Aangezien deze aandoening niet vaak gezien wordt bij honden in België, wordt er dieper ingegaan op de verschillende diagnostische stappen. Bovendien wordt aandacht besteed aan de behandeling en opvolging van patiënten met ehrlichiose om ernstige complicaties zoveel mogelijk te voorkomen.



**Figuur 1. Incidentie en distributie van caniene monocyttaire ehrlichiose in Europa (uit Trotz-Williams en Trees, 2003).**

CASUÏSTIEK

**Anamnese en lichamelijk onderzoek**

Een zes jaar oude gesteriliseerde mannelijke hond (kruising) werd aangeboden met de klacht van bloedverlies uit het rechterneusgat. De eigenaars merkten dit vijf maanden eerder voor de eerste maal op. Sindsdien was de frequentie van het neusbloeden toegenomen. De hond niesde regelmatig. Ongeveer een maand eerder had de doorverwijzende dierenarts een vitamine K-injectie (Konakion<sup>®</sup>, Roche) toegediend en gedurende een

**Tabel 1. Differentiaaldiagnose voor epistaxis (bron: Gieger en Northrup, 2004; Strasser en Hawkins, 2005; Bissett, 2007; Mylonakis *et al.*, 2008).**

**Extranasale oorzaken**

Coagulopathie	Primaire hemostase: trombocytopathie of trombocytopenie
Hyperviscositeit	Secundaire hemostase: congenitale of verworven stollingsfactordeficiënties
Vasculitis	Multipel myeloom Ehrlichiose Polycytemie
Systemische hypertensie	Immuungemedieerd Rickettsiale aandoening Nierfalen
Toegenomen vasculaire fragiliteit met daaropvolgende ruptuur	Hyperadrenocorticisme (ziekte van Cushing) Idiopathisch Hypertensie Neoplasie met invasie van de bloedvaten Hyperviscositeitssyndroom Hyperlipidemie Trombo-embolische aandoening

**Intranasale oorzaken**

Neoplasie	
Vreemd voorwerp	
Trauma	
Infectieuze rhinitis	Mycotisch (vb. aspergillose) Viraal Bacterieel Parasitair
Eosinofiele rhinitis	
Lymfoplasmocyttaire rhinitis	
Oronasale fistulatie door tandaandoeningen	vb. Tandwortelabces
Arterioveneuze malformatie	

**Tabel 2. Resultaten van het bloedonderzoek bij de eerste consultatie.**

		Resultaat	Referentiewaarden	Eenheid
<b>Hematologie</b>				
<i>Bloedbeeld</i>				
Hemoglobine	-	3,05	8,72- 12,46	mmol/l
Hematocriet	-	14,9	43,0-59,0	%
Erytrocyten	-	2,28	6,20-8,70	milj/ $\mu$ l
MCV		65,3	63,0-77,0	fl
MCH		21,6	21,0-25,0	pg
MCHC		5,12	4,65-5,58	mmol Hb/l RBC
Leukocyten		10300	6000-16000	/ $\mu$ l
Leukocytaire formule				
Staafkernige neutrofielen		0,0	0,0-3,0	%
Segmentkernige neutrofielen	-	23,9	55,0-77,0	%
Lymfocyten	+	73,6	12,0-35,0	%
Monocyten		1,4	0,0-10,0	%
Basofielen		0,2	0-1	%
Eosinofielen		1,0	0,0-8,0	%
Morfologie RBC/WBC/PLT		Anisocytose + / Atypische lymfocyten ++ / Rouleaux-vorming		
Staafkernigen totaal		0	0,00-300,00	/ $\mu$ l
Segmentkernigen totaal	-	2462	3000,00-11500,00	/ $\mu$ l
Lymfocyten totaal	+	7581	1000,00-4800,00	/ $\mu$ l
Monocyten totaal		144	<1350,00	/ $\mu$ l
Basofielen totaal		21		/ $\mu$ l
Eosinofielen totaal		103	<1250	/ $\mu$ l
Trombocyten	-	155000	164000-510000	/ $\mu$ l
Reticulocyten		1,1		%
Reticulocytenindex		0,1	2,0	%
<i>Stolling</i>				
Protrombinetijd		7,6	5,0-11,0	sec
APTT		12,4	10,0-20,0	sec
Fibrinogeen		1,22	1,00-4,60	g/l
Ratio eiwit/fibrinogeen		92		
D-Dimeren		268	0-500	ng/ml
<b>Biochemie</b>				
<i>Nierfunctie</i>				
Ureum		7,33	1,66-8,65	mmol/l
Creatinine	+	99,0	wordt als verhoogd beschouwd indien >60+LG $\mu$ mol/l	$\mu$ mol/l
Totaal eiwit	+	11,4	5,4-7,6	g/dl
Eiwitelektroforese in absolute cijfers				
Albumine	-	15,3	26,5-44,5	g/l
Alfa-1-globulinen		2,2	1,8-3,6	g/l
Alfa-2-globulinen	+	14,5	6,6-12,3	g/l
Bètaglobulinen	-	6,8	7,3-17,9	g/l
Gammaglobulinen	+	75,2	3,6-9,1	g/l
		M-component waargenomen		
<i>Lever-pancreas-hart-spier</i>				
Transaminase GOT (AST)		29	<44	U/l
Transaminase GPT (ALT)		23	<52	U/l
Gamma-GT		<3	<8	U/l
Alkalische fosfatasen		16	<123	U/l

week behandeld met ampicilline (Albipen-LA<sup>®</sup>, Intervet) en amoxicilline-clavulaanzuur (Clavaseptin<sup>®</sup>, Vetoquinol). De frequentie van het neusbloeden en de mate van bloedverlies waren sindsdien afgenomen. De dierenarts had de hond doorverwezen voor verder onderzoek. De hond werd geadopteerd uit Spanje toen hij naar schatting twee tot drie jaar oud was en hij was reeds drie jaar bij de huidige eigenaars.

Op algemeen onderzoek werden geen afwijkingen gevonden. Er was geen neusvloeiing aanwezig. De symmetrie van de luchtstroom werd onderzocht door de beweging van een wattenpluisje voor elk van beide neusopeningen na te gaan. Hierbij stelde men vast dat de rechterneusgang een verminderde doorgankelijkheid vertoonde. Dorsaal waren bilateraal korsten aanwezig op de neusspiegel, de lipranden waren verdikt en korstig. Bij inspectie van de mondholte werd parodontitis vastgesteld, maar er werden geen oronasale fistels waargenomen.

Op basis van de anamnese en het lichamenlijk onderzoek werd volgende probleemlijst opgesteld: chronische intermitterende unilaterale epistaxis die gepaard ging met niezen, korstige letsels ter hoogte van de neusrug en lippen en parodontitis. Aangezien epistaxis het belangrijkste probleem was, werd het verder uitgewerkt. De differentiaaldiagnose voor epistaxis wordt weergegeven in Tabel 1.

## Diagnose en behandeling

Bij honden in België komen intranasale aandoeningen meer voor als oorzaak van epistaxis dan systemische ziekten. Daarom richten diagnostische testen zich gewoonlijk op een onderzoek van de neusholte. Dit kan gebeuren door middel van rinoscopie eventueel aangevuld met cytologie en/of biopsie, radiografie, CT of MRI. Aangezien deze hond afkomstig was uit Spanje, dienden in de eerste plaats infecties die endemisch voorkomen in landen rond de Middellandse Zee, zoals leishmaniose en ehrlichiose, te worden uitgesloten. Bijgevolg werd bloed genomen voor het opsporen van antistoffen tegenover *Leishmania infantum*, *Babesia canis* en *Ehrlichia canis*. De resultaten waren slechts na drie weken beschikbaar. Om aanwijzingen te krijgen voor systemische ziekten werd een algemeen bloedonderzoek uitgevoerd. Aangezien paraproteïnemie (een monoklonaal immunoglobuline in het bloed of monoklonale gammopathie) kan leiden tot hemorragische diathese werd bijkomend eiwitelektroforese aangevraagd. Bovendien werden stollingstijden en D-dime-ren bepaald om na te gaan of een coagulopathie of diffuse intravasale stolling (DIS) aanwezig was. Aanvullend werd de systemische bloeddruk gemeten.

De systolische bloeddruk gemeten met de dopplermethode was 90 mmHg. Deze waarde is vrij laag aangezien honden in kliniekomstandigheden een gemiddelde bloeddruk van 150 mmHg hebben (Hsiang *et al.*, 2008). Aangezien de hond geen symptomen vertoonde van hypotensie, zoals zwakte of shock, was de lage waarde vermoedelijk klinisch niet belangrijk. Bij honden spreekt men van hypertensie indien de doppler-

bloeddruk hoger is dan 170 mmHg (Vaden, 2005). Systemische hypertensie kon dus uitgesloten worden als oorzaak van epistaxis.

De volgende afwijkingen werden vastgesteld op het bloedonderzoek (Tabel 2): erge niet-regeneratieve, normochrome, normocytaire anemie, milde lymfocytose met de aanwezigheid van atypische lymfocyten, milde trombocytopenie, neutropenie en hyperproteïnemie. Uit de eiwitelektroforese bleek dat er hypoalbuminemie, hypergammaglobulinemie en monoklonale gammopathie aanwezig waren.

Het gelijktijdig voorkomen van een niet-regeneratieve anemie, trombocytopenie en neutropenie is indicatief voor een aantasting van het beenmerg die leidt tot een verminderde productie van bloedcellen. Aangezien lymfocytose en monoklonale gammopathie aanwezig waren, behoorden chronische protozaire en rickettsiale infecties (leishmaniose, babesiose, ehrlichiose) en enkele hematopoëtische tumoren, namelijk lymfoma, leukemie en multipel myeloom, tot de voornaamste differentiaaldiagnosen. De hypoalbuminemie was waarschijnlijk te wijten aan een verminderde productie van albumine ten gevolge van hyperglobulinemie (Tilley en Smith, 2007).

In afwachting van de resultaten van de serologische testen werd een therapie met doxycycline (10 mg/kg po SID, Ronaxan<sup>®</sup>, Merial) ingesteld. Dit antibioticum heeft een goede werking tegenover rickettsiale infecties. Aangezien erge anemie werd vastgesteld op het bloedonderzoek, werd aan de eigenaar geadviseerd een dierenarts te consulteren indien erge epistaxis of klinische tekenen van anemie, zoals zwakte, syncopes en tachypneu zouden optreden. Een week later volgde een controlebezoek. Uit de resultaten van het hematologisch onderzoek (Tabel 3) bleek dat nog steeds anemie, neutropenie en lymfocytose aanwezig waren, maar minder uitgesproken dan op het vorige bloedonderzoek. Aangezien de epistaxis sterk verminderd was, zowel voor wat betreft de frequentie als de mate van bloeding, werd de behandeling met doxycycline verdergezet.

Drie weken na de eerste consultatie waren de resultaten van de serologische testen bekend (Tabel 4). De *Leishmania infantum* en *Babesia canis* titers waren negatief waardoor deze infecties konden worden uitgesloten. De *Borrelia burgdorferi* titer was positief. In endemische gebieden ontwikkelt echter slechts 5% van de seropositieve honden klinische borreliose (Hartmann en Greene, 2005). Aangezien de hond geen karakteristieke symptomen vertoonde, zoals artritis of meningitis, was het weinig waarschijnlijk dat een infectie met *B. burgdorferi* een rol speelde bij het ziektebeeld van deze hond. Een positieve *E. canis* titer (1:640) wijst op blootstelling maar is niet voldoende om de diagnose te bevestigen. Na een natuurlijke infectie met *E. canis* kunnen gedurende lange tijd hoge gehalten antistoffen gevonden worden. De uitgesproken hypergammaglobulinemie was echter indicatief voor een actieve infectie. Op basis van de anamnese, de symptomen, een positieve antistoftiter en de hematologische en biochemische afwijkingen werd met grote zekerheid de diagnose van chronische ehrlichiose gesteld. Een beenmergpunctie kon

overwogen worden om neoplasie uit te sluiten, evenals een *polymerase chain reaction* (PCR) test voor ehrlichiose om de diagnose te bevestigen, maar ze werden niet uitgevoerd. De aanwezigheid van korsten ter hoogte van de neusrug en de lippen kon verklaard worden door een infectie met *E. canis*. De parodontitis was een losstaand probleem. Het is een aandoening die vaak voorkomt bij honden ten gevolge van een slechte gebitshygiëne. De behandeling met doxycycline werd verdergezet. Na een behandelingsduur van vier weken werd het resultaat van de therapie geëvalueerd.

### Opvolging

Een maand na de eerste consultatie waren de frequentie en graad van epistaxis, evenals de korsten op neusrug en lippen, duidelijk verminderd. Op bloedonderzoek werden nog slechts milde anemie, neutropenie en lymfocytose vastgesteld (Tabel 3). Aangezien het neusbloeden nog niet volledig verdwenen was, werd de behandeling met doxycycline gedurende vier weken verdergezet. De lipranden en neusrug werden gedurende enkele dagen tweemaal daags behandeld met mupirocinezalf (Bactroban®, GlaxoSmithKline), waarna de letsels genezen waren. Na de beëindiging van de doxycyclinetherapie werd nog slechts één lichte neusbloe-

ding vastgesteld. Twee maanden na het stopzetten van de behandeling volgde een controlebezoek. Op bloedonderzoek werden zeer milde anemie, matige hyperproteïnemie en hypoalbuminemie vastgesteld (Tabel 3).

Ongeveer een jaar later werd de hond aangeboden voor tanddetartratie. Uit de anamnese bleek dat er geen klachten waren en op lichamelijk onderzoek werden, behalve parodontitis, geen significante afwijkingen vastgesteld. Bij preanesthetisch bloed- en urineonderzoek echter werden volgende abnormaliteiten vastgesteld: hypoalbuminemie, monoklonale gammopathie en een uitgesproken proteïnurie (Tabel 3 en 5).

Wanneer de aanwezige monoklonale gammopathie in aanmerking werd genomen, waren bence-jonesproteïnurie (de aanwezigheid van lichte ketens van één klasse van immunoglobulinen in de urine) en glomerulopathie (amyloïdose of glomerulonefritis) de belangrijkste potentiële oorzaken voor de proteïnurie. De hypoalbuminemie was waarschijnlijk het gevolg van nefrogeen eiwitverlies en een verminderde productie van albumine door hypergammaglobulinemie. Uit eiwitelektroforese van de urine bleek dat er geen bence-joneseiwitten aanwezig waren. Om inflammatoire of tumorale processen als onderliggende oorzaken van glomerulonefritis uit te sluiten werden een radiografisch onderzoek van de thorax en een abdominale echografie uitgevoerd. Hier-

Tabel 3. Resultaten van de bloedonderzoeken ter opvolging.

	Eenheid	Referentiewaarden	Aantal weken/maanden na de eerste consultatie					
			1 week	1 md	4 mdn	13,5 mdn	15,5 mdn	17 mdn
<b>Hematologie</b>								
Hemoglobine	g/dl	14,0-20,0	<b>11,8</b>	<b>13,6</b>	14,8	19,3	18,6	<b>21,3</b>
Hematocriet	%	43,0-59,0	<b>35,0</b>	<b>41,3</b>	<b>40,0</b>	52,3	49,3	<b>61,8</b>
Leukocyten	/µl	6000-16000	9470	7960	7920	6830	6360	<b>5950</b>
Segmentkernige neutrofielen	%	3000-11500	<b>2983</b>	3542	5370	4603	4395	3802
Lymfocyten	%	12,0-35,0	<b>64,5</b>	<b>49,4</b>	24,2	23,9	14,1	29,1
Trombocyten	/µl	164000-510000	262000	245000	324000	264000	323000	318000
Reticulocytenindex	%	2,0	<b>0,9</b>	<b>0,6</b>	<b>0,4</b>	<b>1,2</b>	<b>0,8</b>	1,8
<b>Biochemie</b>								
Calcium	mmol/l	2,21-2,79					2,56	
Fosfaat	mmol/l	0,90-1,77					<b>0,84</b>	
Totaal eiwit	g/dl	5,4-7,6			<b>11,2</b>	<b>9,5</b>	<b>9,0</b>	<b>10,0</b>
Albumine	g/dl	3,10-4,40			<b>2,79</b>	3,72	3,90	
Eiwitelektroforese:								
Albumine	g/l	26,5-44,5				37,2	39,0	
Alfa-1-globulinen	g/l	1,8-3,6				<b>3,9</b>	3,3	
Alfa-2-globulinen	g/l	6,6-12,3				9,8	10,8	
Bètaglobulinen	g/l	7,3-17,9				11,6	9,5	
Gammaglobulinen	g/l	3,6-9,1				<b>32,5</b>	<b>27,5</b>	
						M-component in de gamma- globulinen	M- component in de gamma- globulinen	
Ureum	mmol/l	1,66-8,65				6,33	4,00	3,50
Creatinine	µmol/l	wordt als verhoogd beschouwd indien >60+LG µmol/l (LG = lichaamsgewicht in kg)				98,1	98,1	99,0



**Tabel 4. Resultaten van de serologische onderzoeken.**

	Eerste consultatie	13,5 maanden na de eerste consultatie
<i>Leishmania infantum</i>	negatief	/
<i>Babesia canis</i>	negatief	negatief
<i>Ehrlichia canis</i>	positief titer 1:640	positief titer 1:5120
<i>Borrelia burgdorferi</i>	/	positief titer 1:640
<i>Anaplasma phagocytophilum</i>	/	negatief

bij werden geen afwijkingen vastgesteld. Bij een dopplerbloeddrukmeting werd een systolische bloeddruk van 140-150 mmHg gemeten. Deze waarde viel binnen de referentienormen (<170 mmHg). Serologisch onderzoek voor verschillende teekoverdraagbare aandoeningen werd aangevraagd.

Om het urinair eiwitverlies te beperken, werd aangeraden over te schakelen op een eiwitverlagend dieet (Hill's® k/d) en er werd een angiotensineconverterend enzyminhibitor (ACE-inhibitor), namelijk benazepril (0,25 mg/kg po SID, Fortekor®, Novartis), toegediend. Aangezien trombo-embolisme, onder andere als gevolg van het urinaire verlies van antitrombine III, een frequent voorkomende complicatie is bij glomerulaire aandoeningen, werd acetylsalicylzuur (0,8 mg/kg po SID, Cardiphar®, Teva) voorgeschreven. In afwachting van de resultaten van het serologisch onderzoek werd opnieuw een behandeling met doxycycline (5 mg/kg po BID, Ronaxan®, Merial) ingesteld.

Op serologisch onderzoek werd een hoge antistoftiter tegenover *E.canis* vastgesteld (Tabel 4). Hoge antistoftiters kunnen gedurende lange tijd na infectie persisteren en wijzen bijgevolg niet steeds op een actieve infectie. Wegens het voorkomen van hypergammaglobulinemie en aangezien geen andere onderliggende oorzaak werd gevonden, was de chronische infectie met *E.canis* vermoedelijk toch de oorzaak van de glomerulopathie. De ingestelde behandeling werd verdergezet en aan de hand van herhaalde bloed- en urineonderzoeken werd geëvalueerd of deze doeltreffend was. Indien de proteïnurie ondanks de therapie met doxycycline niet zou verminderen, moest een nierbiopsie aangeraden worden om na te gaan of een andere glomerulaire aandoening aanwezig was en of bijkomende therapie (bijvoorbeeld corticosteroiden) aangewezen was.

Echter, op de opeenvolgende urineonderzoeken werd een significante daling van de urinaire eiwit:creatinineratio vastgesteld (Tabel 5). Aangezien de onderliggende oorzaak van de proteïnurie bekend was, dankzij de goede respons op de behandeling en omdat een biopsie gepaard kan gaan met risico's, werd ervoor gekozen geen nierbiopsie te nemen. De verdere opvolging gebeurde bij de doorverwijzende dierenarts aan de hand van regelmatig urineonderzoek. Hierbij werd een verdere daling van de proteïnurie vastgesteld. Na een behandeling van meer dan een jaar werd de doxycyclinetherapie beëindigd.

## DISCUSSIE

Epistaxis is een klinisch symptoom dat relatief weinig voorkomt bij de hond. Bij de diagnostische benadering wordt een onderscheid gemaakt tussen lokale en systemische oorzaken (Gieger en Northrup, 2004). Honden met een lokale oorzaak van epistaxis hebben vaak andere symptomen die wijzen op een intranasaal proces, zoals botdeformiteiten, submandibulaire lymfadenopathie, niezen of kopschudden (Gieger en Northrup, 2004; Mylonakis *et al.*, 2008). Uit de anamnese bleek dat de hond frequent niesde. Dit symptoom kan echter ook aanwezig zijn wanneer een systemisch ziekteproces aan de basis ligt van het neusbloeden (Bissett *et al.*, 2007). Algemene ziektesymptomen, zoals lethargie, anorexie, gewichtsverlies en bloedingen op andere plaatsen, kunnen wijzen in de richting van een systemische oorzaak (Bissett *et al.*, 2007), maar waren bij deze hond niet aanwezig. Het uni- of bilaterale optreden van epistaxis kan niet gebruikt worden om te differentiëren tussen lokale of systemische oorzaken (Strasser en Hawkins, 2005; Mylonakis *et al.*, 2008). In de studie van Strasser en Hawkins (2005) had de meerderheid van de honden, zowel deze met een intranasale als een systemische aandoening, unilaterale epistaxis. Een verminderde luchtpassage ter hoogte van de rechterneusgang kan een intranasale oorzaak doen vermoeden maar sluit een systemische aandoening niet uit, aangezien dit het gevolg kan zijn van een bloedklonter in de neusgang (Strasser en Hawkins, 2005).

Uit retrospectieve Amerikaanse studies van Strasser en Hawkins (2005) en Bissett *et al.* (2007) bleek dat intranasale oorzaken meer voorkomen dan systemische oorzaken van epistaxis (respectievelijk 80% en 83% van de honden met epistaxis). Mylonakis *et al.* (2008) daarentegen stelden vast dat leishmaniose en monocytair ehrlichiose de belangrijkste oorzaken waren van neusbloeden bij honden in Griekenland. Deze bevinding kan waarschijnlijk geëxtrapoleerd worden naar andere regio's waar *Leishmania infantum* en *Ehrlichia canis* endemisch voorkomen, zoals in landen rond de Middellandse Zee (Mylonakis *et al.*, 2008). Aangezien de hond gedurende drie jaar in Spanje had geleefd, dienden diagnostische testen zich aanvankelijk te richten op het uitsluiten van deze infectieuze aandoeningen. Er waren bovendien geen klinische aanwijzingen voor een lokale oorzaak.

Tabel 5. Resultaten van de urineonderzoeken ter opvolging.

	Referentie- waarden	Aantal maanden na de eerste consultatie				
		13,5mdn	14mdn	15,5mdn	17mdn	18,5mdn
<b>Urinesediment</b>						
Witte bloedcellen	<25/ $\mu$ l	8/ $\mu$ l	8/ $\mu$ l	9/ $\mu$ l	2/ $\mu$ l	
Rode bloedcellen	<25/ $\mu$ l	5/ $\mu$ l	12/ $\mu$ l	10/ $\mu$ l	5/ $\mu$ l	
Kristallen		negatief	negatief	negatief	negatief	
Andere		vetdruppels aanwezig	vetdruppels aanwezig	vetdruppels aanwezig	vetdruppels aanwezig	
<b>Semi-kwantitatief</b>						
pH	4,5-7,0	<b>8,5</b>	8,0	7,0	7,0	
Soortelijk gewicht	1,015-1,035	1,016	1,018	<b>1,012</b>	<b>1,004</b>	
Aceton		negatief	negatief	negatief	negatief	
Hemoglobine		negatief	positief	negatief	negatief	
Urobilinogeen		negatief	negatief	negatief	negatief	
Bilirubine		negatief	negatief	negatief	negatief	
Leukocytensterase		negatief	spoor	negatief	negatief	
Nitrieten		negatief	negatief	negatief	negatief	
Eiwitstrookje		<b>positief</b>	<b>positief</b>	<b>positief</b>	<b>positief</b>	<b>positief</b>
Eiwit/creatinine ratio	<0,50	<b>5,21</b>	<b>4,05</b>	<b>3,88</b>	<b>2,82</b>	<b>2,33</b>
Glucosestrookje		negatief	negatief	negatief	negatief	
<b>Urinecultuur</b>		negatief op pathogene bacteriën				

De meest voorkomende symptomen die optreden bij caniene monocyttaire ehrlichiose zijn koorts, anorexie, lethargie, petechieën en ecchymosen van de huid en slijmvlies, lymfadenopathie, hepato- en splenomegalie en occasioneel epistaxis (Couto, 1994; Harrus en Warner, 2005). De klinische tekenen zijn gewoonlijk erger tijdens de chronische fase, waarbij ook bleke mucosae, vermagering en perifeer oedeem kunnen optreden (Troy en Forrester, 1990). Het meest opvallende symptoom dat de hond bij de eerste consultatie vertoonde, was epistaxis. Dit symptoom wordt voornamelijk gezien tijdens de chronische fase (Mylonakis *et al.*, 2008). Korstige huidletsels, die bij deze hond werden vastgesteld ter hoogte van de neusrug en lippen, worden af en toe gezien bij ehrlichiose (Cerundolo *et al.*, 1998).

Trombocytopenie, die aanleiding geeft tot een verhoogde bloedingsneiging, is de meest voorkomende hematologische bevinding in alle stadia van CME (Harrus *et al.*, 1997; Breitschwerdt, 2005). De chronische fase wordt gekenmerkt door beenmerghypoplasie en pancytopenie, waarbij de dieren lijden aan een variabele graad van niet-regeneratieve anemie, trombocytopenie en/of leukopenie (Ramsey *et al.*, 2001; Waner, 2008). Daarnaast kunnen mono- en lymfocytose ten gevolge van chronische antigeenstimulatie gezien worden (Nelson en Couto, 2003). De belangrijkste biochemische afwijkingen die gevonden worden bij een *E. canis* infectie zijn hypoalbuminemie en hyperglobulinemie die voornamelijk te wijten zijn aan een stijging van het gehalte aan gammaglobulinen (Couto, 1994; Harrus en Warner, 2005). Meestal is er sprake van een polyklonale

gammopathie. Dit is een toename van het gehalte van meerdere typen immunoglobulinen in het serum en/of de urine (Troy en Forrester, 1990; Neer *et al.*, 2002). Monoklonale gammopathie, zoals in deze casuïstiek werd vastgesteld, komt minder vaak voor (Nelson en Couto, 2003; Breitschwerdt, 2005). Dit is een teveel van één type immunoglobuline in het serum en/of de urine. De vermoedelijke oorzaken van epistaxis bij deze hond waren trombocytopenie en hyperviscositeit door paraproteïnemie.

De belangrijkste differentiaaldiagnosen voor lymfocytose die gepaard gaat met monoklonale gammopathie, zijn lymfoma, chronische lymfocyttaire leukemie en multipel myeloom. Ten gevolge van myelofitosis (vervanging van het beenmerg door tumorale cellen of bindweefsel) kunnen deze neoplasieën aanleiding geven tot pancytopenie (Tilley en Smith, 2007). De klinische symptomen zijn vaag en gelijkaardig aan die van ehrlichiose, zoals koorts, lethargie, bloedingen en bij lymfoma en leukemie ook lymfadenopathie (Tilley en Smith, 2007). Bij honden is van deze hematopoëtische tumoren lymfoma de meest voorkomende, leukemie en multipel myeloom zijn eerder zeldzaam (Vail en Thamm, 2005). In geval van chronische lymfocyttaire leukemie is gewoonlijk sprake van erge lymfocytose (>20000/ $\mu$ l) (Tilley en Smith, 2007). Aangezien lymfocytose in deze casuïstiek mild was, (7581/ $\mu$ l), was chronische lymfocyttaire leukemie minder waarschijnlijk. De hond vertoonde ook geen symptomen die indicatief waren voor lymfoma, zoals generaliseerde lymfadenopathie, huidletsels, gastro-intestinale of respiratoire problemen (Vail en Thamm, 2005). De be-

langrijkste oorzaak van monoklonale gammopathie bij de hond is multipel myeloom, een maligne beenmergneoplasie uitgaande van de plasmacellen (Giraudel *et al.*, 2002). Multipel myeloom vertoont veel gelijkenissen met chronische ehrlichiose, zowel voor wat betreft het klinisch beeld als de afwijkingen op laboratoriumonderzoek (Couto, 1994; Giraudel *et al.*, 2002). Epistaxis is een vaak voorkomend symptoom bij deze tumor en is vooral te wijten aan hyperviscositeit van het bloed (Vail en Thamm, 2005; Tilley en Smith, 2007). Op hematologisch en biochemisch bloedonderzoek kan men bij een hond met multipel myeloom anemie, trombocytopenie, neutropenie, hyperproteïnemie, hypoalbuminemie en hyperglobulinemie met monoklonale gammopathie vaststellen (Tilley en Smith, 2007). Deze bevindingen waren alle aanwezig bij de hond in deze casuïstiek, waardoor multipel myeloom en ehrlichiose de meest waarschijnlijke differentiaaldiagnosen waren. Indien de parasitaire serologie negatief was geweest, konden verdere diagnostische testen, zoals beenmergpunctie uitgevoerd worden om aanwijzingen te krijgen voor een van deze lymfoproliferatieve tumoren.

De indirecte immunofluorescentie test (IFA-test) is de meest gebruikte serologische test voor de diagnose van caniene ehrlichiose en wordt beschouwd als de gouden standaard voor de detectie van antilichamen en de bepaling van de antistoffentiter tegenover *E. canis* (Troy en Forrester, 1990; Tilley en Smith, 2007). Titers hoger dan 1:80 worden beschouwd als positief en wijzen op een voorgaande blootstelling aan *E. canis* maar niet noodzakelijk op een actieve infectie (Neer *et al.*, 2002). Bij acute gevallen is een viervoudige stijging van de antistoffentiter bij gepaarde sera diagnostisch voor een actieve infectie (Harrus en Waner, 2005). In deze casuïstiek werd een titer van 1:640 tegenover *E. canis* vastgesteld, die dus duidelijk positief was. Het nemen van gepaarde sera was niet zinvol aangezien het klinisch en hematologisch beeld in de richting van een chronische infectie wees. Bijkomende hematologische en biochemische abnormaliteiten, namelijk hyperproteïnemie en hypergammaglobulinemie, waren echter indicatief voor een actieve infectie. De duidelijke therapeutische respons bevestigde bovendien dat de symptomen en laboratoriumafwijkingen een gevolg waren van de *E. canis* infectie. Het opsporen van DNA van *E. canis* kan met behulp van PCR op bloed, serum en verschillende weefsels, zoals beenmerg, lever, milt, nier en lymfeknopen (Gal *et al.*, 2008; Mylonakis *et al.*, 2009). In tegenstelling tot serologisch onderzoek kan men met PCR een actieve infectie opsporen en bij twijfelgevallen wordt PCR in combinatie met de bepaling van antistoffentiters aangeraden (Neer *et al.*, 2002; Schaarschmidt-Kiener en Müller, 2007; Mylonakis *et al.*, 2009). Co-infecties met *Babesia* spp. en/of *Leishmania infantum* komen vaak voor (Ramsey *et al.*, 2001; Zandvliet *et al.*, 2004). Bijgevolg was het aangewezen ook antistoffentiters te bepalen voor deze infectieuze aandoeningen. Klinische tekenen verschijnen bij honden met leishmaniose pas in het chronische stadium, dit in tegenstelling tot babesiose, waarbij symptomen optreden in de acute fase wanneer antistoffentiters nog negatief kunnen zijn (Zand-

vliet *et al.*, 2004). Omdat het klinisch en het hematologisch beeld op een chronische aandoening wees, kon verwacht worden dat antistoffentiters voor *Babesia* spp. positief zouden zijn indien babesiose de oorzaak van de epistaxis was. Serologisch onderzoek was in deze casuïstiek negatief, waardoor babesiose en leishmaniose konden uitgesloten worden.

De toediening van doxycycline (5 mg/kg po BID of 10 mg/kg po SID) gedurende een periode van minstens vier weken is de behandeling van CME bij uitstek (Harrus en Waner, 2005; Overgaauw en Claerebout, 2008). Uit een recente studie van Schaefer *et al.* (2008) blijkt dat rifampine doeltreffend is als behandeling van CME en een geschikt alternatief is voor doxycycline. De prognose voor caniene ehrlichiose is uitstekend met een geschikte behandeling, behalve bij erge hypoplasie van het beenmerg (Tilley en Smith, 2007). De beoordeling van de respons op behandeling gebeurt door het opvolgen van de symptomen, regelmatig bloedonderzoek en de bepaling van antistoffentiters. Het verdwijnen van trombocytopenie (Nelson en Couto, 2003) en de progressieve afname van de globulinegehalten in het serum zijn indicatief voor een goede respons op therapie (Neer *et al.*, 2002). Na een succesvolle behandeling nemen de antistoffentiters bij de meeste honden af en worden na zes tot negen maanden negatief (Neer *et al.*, 2002). Bij sommige honden blijven de titers gedurende jaren persisteren ondanks het verdwijnen van de symptomen en afwijkingen bij het bloedonderzoek (Harrus *et al.*, 1997). Indien men door de therapie in staat is de infectie te elimineren, zal het gehalte gammaglobulinen echter dalen. Blijvend verhoogde globulinegehalten, zoals in deze casuïstiek, worden gezien bij chronische dragers (Troy en Forrester, 1990). Bij deze hond was een PCR op fijne naaldaspiraten van de milt een mogelijkheid om na te gaan of er sprake was van een persisterende infectie (Neer *et al.*, 2002).

Een jaar na het stellen van de diagnose van ehrlichiose werd op basis van een verhoogde urinaire eiwit:creatinine-ratio proteïnurie vastgesteld. Deze ratio corrigeert voor de effecten van urinaire concentratie en dilutie en studies hebben aangetoond dat de parameter een accurate weergave is van de mate van eiwitverlies in de urine gedurende de laatste 24 uur (Grauer, 2005; Nabity *et al.*, 2007). Een ratio groter dan 2,0 in afwezigheid van een actief urinesediment, zoals bij deze hond het geval was (eiwit:creatinine-ratio van 5,21), is sterk suggestief voor een glomerulaire aandoening (Lees *et al.*, 2005; Grauer, 2007). De detectie van eiwitten in de urine via de dipstickmethode is onvoldoende betrouwbaar door het hoge aantal valspositieve en valsnegatieve resultaten (Lees *et al.*, 2005; Grauer, 2005).

Bij het vaststellen van proteïnurie is het belangrijk de oorzaak op te sporen. Proteïnurie kan zowel onder fysiologische als pathologische omstandigheden optreden (Grauer, 2005). Fysiologische proteïnurie is voorbijgaand en gaat gepaard met een lage eiwit:creatinine-ratio. Pathologische oorzaken van proteïnurie kunnen prerenaal (hemoglobinurie, myoglobinurie, bence-jonesproteïnurie), renaal (glomerulaire, tubulaire of interstitiële aandoening) of postreanaal (ontsteking of bloeding van de uri-



newegen of het genitale stelsel) van aard zijn (Lees *et al.*, 2005). Aangezien op het urineonderzoek geen tekenen van ontsteking of bloeding (respectievelijk pyurie en hematurie) werden vastgesteld, konden postrenale oorzaken worden uitgesloten. Hemoglobininurie of myoglobininurie kon geëlimineerd worden op basis van de normale kleur van de urine en het urineonderzoek. Tubulaire en interstitiële aandoeningen gaan gepaard met milde proteïnurie en zijn zeldzame oorzaken van eiwitverlies via de urine. Om bovenstaande redenen was een glomerulaire aandoening de meest waarschijnlijke oorzaak voor de proteïnurie bij de hond in de voorliggende casus. Wanneer de aanwezige monoklonale gammopathie in aanmerking werd genomen, waren ehrlichiose, multipel myeloom en chronische lymfocyttaire leukemie de belangrijkste differentiaaldiagnosen. Multipel myeloom en chronische lymfocyttaire leukemie gaan in respectievelijk 35% en 50% van de gevallen gepaard met Bence-Jonesproteïnurie (Giraudel *et al.*, 2002; Vail en Thamm, 2005). Vermits geen bence-joneseiwitten in de urine gevonden werden en omdat er geen andere indicaties waren voor multipel myeloom of chronische lymfocyttaire leukemie, waren deze neoplasieën weinig waarschijnlijk als oorzaak van de proteïnurie. Aangezien glomerulopathieën secundair kunnen zijn aan tal van inflammatoire, immuungemedieerde of tumorale aandoeningen, diende verder onderzoek gedaan te worden naar extrarenale oorzaken van de proteïnurie (Grauer, 2005; Lees *et al.*, 2005; Vaden, 2005). Op radiografisch en echografisch onderzoek werden echter geen afwijkingen vastgesteld. Op basis van de voorgeschiedenis van de hond, door het uitsluiten van andere differentiaaldiagnosen en op basis van de resultaten van het bloed-, urine- en serologisch onderzoek, was ehrlichiose vermoedelijk de oorzaak van de proteïnurie.

De pathogenese van glomerulaire proteïnurie bij honden die chronisch geïnfecteerd zijn met *E.canis*, is nog niet duidelijk. Uit onderzoek bij honden met acute experimentele infecties bleek proteïnurie transiënt te zijn en gepaard te gaan met minimale histologische veranderingen ter hoogte van de glomeruli (Codner *et al.*, 1992). De meeste auteurs vermoeden dat proteïnurie te wijten is aan een immuuncomplexgemedeerde glomerulonefritis ten gevolge van antigeenstimulatie (Breitschwerdt, 2005; Grauer, 2007). Luckschander *et al.* (2003) daarentegen beschreven een geval waarbij een infectie met *E.canis* glomerulaire amyloidose veroorzaakte, met proteïnurie tot gevolg. Uit de histochemische kleuring van het nierweefsel bleek dat de amyloidose veroorzaakt werd door de neerslag van AA-amyloïd (Luckschander *et al.*, 2003). Verder onderzoek dient te gebeuren om meer duidelijkheid te krijgen met betrekking tot het type glomerulopathie dat optreedt ten gevolge van een chronische infectie met *E.canis*. Meningo-encefalitis, uveïtis en polyarthritis zijn andere aandoeningen die kunnen optreden bij chronische ehrlichiose en die vermoedelijk ook immuungemedieerd zijn (Harrus *et al.*, 1997; Neer *et al.*, 2002; Waner, 2008). Een goede behandeling en opvolging van dieren met ehrlichiose zijn belangrijk om deze complicaties te voorkomen (Neer *et al.*, 2002). Bij honden met persisterende

hyperproteïnemie na het beëindigen van de behandeling, dient men na te gaan of deze de infectie heeft geëlimineerd (Neer *et al.*, 2002). Het is erg waarschijnlijk dat de eliminatie van *E.canis* bij deze hond onvolledig was. De vraag is of een verlenging van de doxycyclinetherapie de glomerulopathie had kunnen voorkomen. Doordat er bij de initiële presentatie geen urineonderzoek werd uitgevoerd is het echter niet mogelijk om te bepalen of de glomerulopathie toen reeds aanwezig was of zich later had ontwikkeld. Aangezien de antistoffentiters na de eliminatie van het organisme gedurende lange tijd positief kunnen blijven, is PCR-onderzoek aangewezen om seropositieve dragers te kunnen onderscheiden van seropositieve dieren die succesvol behandeld werden (Troy en Forrester, 1990; Neer *et al.*, 2002). PCR wordt beschouwd als een zeer goede methode voor het monitoren van de behandeling en was bij de patiënt in de onderhavige casus zeker waardevol geweest (Neer *et al.*, 2002). Studies hebben aangetoond dat PCR op bloed negatief wordt samen met het verdwijnen van de klinische symptomen (Neer *et al.*, 2002). De test wordt twee weken na de beëindiging van de antimicrobiële therapie uitgevoerd (Neer *et al.*, 2002). Bij een positief resultaat wordt nogmaals behandeld gedurende vier weken (Neer *et al.*, 2002). Indien PCR positief blijft na twee behandelingscycli, dient men een alternatieve behandeling te overwegen (Neer *et al.*, 2002). Een negatief resultaat bij een controletest die twee maanden later wordt uitgevoerd, is indicatief voor een therapeutische eliminatie van de infectie (Neer *et al.*, 2002). Uit onderzoek blijkt dat PCR-onderzoek op fijne naaldaspiraten van de milt positief kan zijn terwijl PCR op bloed negatief is (Harrus *et al.*, 2004). Dit is waarschijnlijk te verklaren doordat *E.canis* organismen langer persisteren in de macrofagen van de milt dan in de monocytten in het bloed (Harrus *et al.*, 2004).

Bij bloedonderzoek werd geen azotemie vastgesteld. In het vroege stadium van een glomerulaire aandoening kan het ureum- en creatininegehalte in het bloed normaal zijn (Lees *et al.*, 2005). Na verloop van tijd leiden glomerulopathieën echter vaak tot chronische nierinsufficiëntie (Grauer, 2007). Bij proteïnurie ten gevolge van een glomerulopathie is het daarom essentieel de onderliggende oorzaak van de antigeenstimulatie op te sporen en te behandelen (Grauer, 2005; Lees *et al.*, 2005). De behandeling van de primaire oorzaak kan namelijk leiden tot spontane regressie of stabilisatie van de glomerulonefritis en proteïnurie (Grauer, 2005). Bij niet-azotemische honden met een eiwit:creatinineratio  $\geq 2,0$  zijn dieetaanpassing en medicatie aangewezen om een progressie van de nierletsels te vertragen en de ernst van het eiwitverlies te verminderen (Lees *et al.*, 2005; Nabity *et al.*, 2007). ACE-inhibitoren behoren tot de standaardbehandeling van honden met glomerulaire aandoeningen (Nabity *et al.*, 2007). Ze verminderen de weerstand in de efferente glomerulaire arteriolen, wat door een gedaalde glomerulaire transcappillaire druk leidt tot een vermindering van de proteïnurie (Vaden, 2005). Bovendien zouden ze de progressie van de nierletsels vertragen. Een profylactische behandeling met acetylsalicylzuur aan een lage dosis (As-

pirine® of Cardiphar®; 0,5 mg/kg SID of BID) is belangrijk om pulmonaire trombo-embolie te voorkomen (Vaden, 2005). Acetylsalicylzuur is een niet-specifieke cyclo-oxygenase-inhibitor die glomerulaire inflammatie vermindert en trombocytenaggregatie inhibeert (Vaden, 2005; Grauer, 2007). Zeer lage doses zouden het cyclo-oxygenase van de bloedplaatjes op een selectieve wijze inhiberen zonder onderdrukking van de voordelige effecten van de prostacyclinevorming (Vaden, 2005). Om bovenstaande redenen werd een therapie ingesteld met doxycycline, benazepril en acetylsalicylzuur. Een voeding met een verlaagd proteïnegehalte maar met eiwitten van hoge biologische waarde en gesupplementeerd met omega-3-vetzuren werd aangeraden (Hill's® urinary diet k/d)(Grauer, 2005).

Door de opvolging van de urinaire eiwit:creatinine-ratio kan de respons op de behandeling worden geëvalueerd (Lees *et al.*, 2005; Nabity *et al.*, 2007). Wegens lichte variaties die kunnen optreden tussen metingen van opeenvolgende dagen, worden veranderingen in de ernst van het urinair eiwitverlies op de meest accurate wijze beoordeeld aan de hand van tendensen in de ratio gedurende een langere periode (Vaden, 2005). Een significante reductie van de proteïnurie wordt omschreven als een daling van de eiwit:creatinine-ratio van meer dan 80% bij lage ratio's en 35% bij hoge ratio's, zonder een toename van het serumcreatininegehalte (Nabity *et al.*, 2007). In deze casuïstiek werd een significante daling van de proteïnurie vastgesteld, wat de prognose gunstig maakte.

## BESLUIT

Men stelt vast dat ten gevolge van de opwarming van de aarde bepaalde tekensoorten, die oorspronkelijk enkel voorkwamen in tropische en subtropische gebieden, oprukken in noordelijke richting. Onderzoek heeft aangetoond dat *Dermacentor reticulatus*, vector van onder andere *Babesia canis*, zich uitbreidt naar Noord-West-Europa. In Nederland werden sinds 2004 meerdere gevallen van autochtone babesiose vastgesteld. Momenteel worden het voorkomen en de distributie van teken en door teken overgedragen aandoeningen bij honden en katten in België in kaart gebracht. Hoewel ehrlichiose in België voorlopig vrijwel uitsluitend gezien wordt bij honden met een anamnese in het buitenland, kan verwacht worden dat in de toekomst steeds meer autochtone gevallen zullen worden gediagnosticeerd. Het is belangrijk dat de dierenartsen in België hiervan bewust zijn om zodoende *E. canis* infecties tijdig op te sporen en adequaat te behandelen.

De diagnose van een *Ehrlichia canis* infectie kan gemakkelijk gemist worden doordat bevindingen op lichamelijk en bloedonderzoek weinig specifiek zijn. Een verblijf in het buitenland, tot zelfs jaren geleden, kan het vermoeden doen rijzen van een parasitaire infectie, maar aanvullende diagnostiek is noodzakelijk om de diagnose te bevestigen. De beperkingen van serologische testen kunnen opgevangen worden door de combinatie met PCR-onderzoek, een nieuwe techniek die het mogelijk maakt een actieve infectie op te sporen.

Een voldoende lange therapie en een nauwkeurige opvolging zijn belangrijk om na te gaan of de infectie volledig geëlimineerd is. Een persisterende infectie kan op lange termijn leiden tot complicaties als gevolg van chronische antigeenstimulatie. Aangezien glomerulonefritis een frequent voorkomende complicatie is van chronische ehrlichiose, is urineonderzoek aangewezen bij deze patiënten.

## REFERENTIES

- Bissett S.A., Drobatz K.J., McKnight A., Degernes L.A. (2007). Prevalence, clinical features, and causes of epistaxis in dogs: 176 cases (1966-2001). *Journal of the American Veterinary Medical Association* 231, 1843-1850.
- Breitschwerdt E.B. (2005). Canine ehrlichiosis. In: Ettinger S.J., Feldman E.C. (editors). *Textbook of Veterinary Internal Medicine – Diseases of the Dog and Cat*. 6<sup>th</sup> Edition, Elsevier Saunders, Philadelphia, p.632-634.
- Cerundolo R., De Caprariis D., Manna L., Gravino A.E. (1998). Recurrent deep pyoderma in German Shepherd Dogs with underlying ehrlichiosis and hypergammaglobulinaemia. *Veterinary Dermatology* 9, 135-142.
- Codner E.C., Caceci T., Saunders G.K., Smith A., Robertson J.L., Martin R.A., Troy G.C. (1992). Investigation of glomerular lesions in dogs with acute experimentally induced *Ehrlichia canis* infection. *American Journal of Veterinary Research* 53, 2286-2299.
- Couto T.C. (1994). Rickettsial Diseases. In: Birchard S.J., Sherding R.G. (editors). *Saunders Manual of Small Animal Practice*. W.B. Saunders Company, London, p.124-125.
- Gal A., Loeb E., Yisaschar-Mekuzas Y., Baneth G. (2008). Detection of *Ehrlichia canis* by PCR in different tissues obtained during necropsy from dogs surveyed for naturally occurring canine monocytic ehrlichiosis. *The Veterinary Journal* 175, 212-217.
- Gieger T.L., Northrup N. (2004). Clinical approach to patients with epistaxis. *Compendium on Continuing Education for the Practicing Veterinarian* 26, 30-44.
- Giraudel J.M., Pagès J., Guelfi J. (2002). Monoclonal gammopathies in the dog: a retrospective study of 18 cases (1986-1999) and literature review. *Journal of the American Animal Hospital Association* 38, 135-147.
- Grauer G.F. (2005). Canine glomerulonephritis: new thoughts on proteinuria and treatment. *Journal of Small Animal Practice* 46, 469-478.
- Grauer G.F. (2007). Management of glomerulonephritis. In: Elliott J., Grauer G.F. (editors). *Manual of Canine and Feline Nephrology and Urology*. 2<sup>nd</sup> Edition, British Small Animal Veterinary Association, Gloucester, p.231-237.
- Harrus S., Bark H., Waner T. (1997). Canine monocytic ehrlichiosis: an update. *Compendium on Continuing Education for the Practicing Veterinarian* 19, 431-442.
- Harrus s., Martin K., Limor M., Aizenberg I., Waner T., Shaw S. (2004). Comparison of simultaneous splenic sample PCR with blood sample PCR for diagnosis and treatment of experimental *E. canis* infection. *Antimicrobial Agents and Chemotherapy* 48, 4488-4490.
- Harrus S., Waner T. (2005). *Ehrlichia canis*. In: Shaw S.E., Day M.J. (editors). *Arthropod-borne Infectious Diseases of the Dog and the Cat*. Manson Publishing, London, p.121-127.
- Hartmann K., Greene C.E. (2005). Diseases caused by systemic bacterial infections. In: Ettinger S.J., Feldman E.C. (editors). *Textbook of Veterinary Internal Medicine –*

- Diseases of the Dog and Cat*. 6<sup>th</sup> Edition, Elsevier Saunders, Philadelphia, p.619-622.
- Hsiang T.Y., Lien H.Y., Huang H.P. (2008). Indirect measurement of systemic blood pressure in conscious dogs in a clinical setting. *Journal of Veterinary Medical Science* 70, 449-453.
- Lees G.E., Brown S.A., Elliott J., Grauer G.F., Vaden S.L. (2005). Assessment and management of proteinuria in dogs and cats: 2004 ACVIM Forum consensus statement (small animal). *Journal of Veterinary Internal Medicine* 19, 377-385.
- Luckschander N., Kleiter M., Willmann M. (2003). Durch *Ehrlichia canis* verursachte Nieramyloidose. *Schweizer Arch für Tierheilkunde* 145, 482-485.
- Mylonakis M.E., Saridomechelakis M.N., Lazaridis V., Leontides L.S., Kostoulas P., Koutinas A.F. (2008). A retrospective study of 61 cases of spontaneous canine epistaxis (1998 to 2001). *Journal of Small Animal Practice* 49, 191-196.
- Mylonakis M.E., Siarkou V.I., Leontides L., Bourtzi-Hatzopoulou E., Kontos V.I., Koutinas A.F. (2009). Evaluation of a serum-based PCR assay for the diagnosis of canine monocytic ehrlichiosis. *Veterinary Microbiology* 138, 390-393.
- Nabity M.B., Boggess M.M., Kashtan C.E., Lees G.E. (2007). Day-to-day variation of the urine protein:creatinine ratio in female dogs with stable glomerular proteinuria caused by X-linked hereditary nephropathy. *Journal of Veterinary Internal Medicine* 21, 425-430.
- Neer T.M., Breitschwerdt E.B., Greene R.T., Lappin M.R. (2002). Consensus statement on ehrlichial disease of small animals from the Infectious Disease Study Group of the ACVIM. *Journal of Veterinary Internal Medicine* 16, 309-315.
- Nelson R.W., Couto C.G. (2003). *Small Animal Internal Medicine*. 3<sup>d</sup> Edition, Mosby, Missouri, p.1267-1270.
- Overgaauw P.A.M., Claerebout E. (2002). *Parasieten bij Hond en Kat*. Tweede druk. Animo veterinary publishers, Maarn, p.139-140.
- Ramsey I., Gunn-Moore D., Shaw S. (2001). The haemopoietic and lymphoreticular systems. In: Ramsey I., Tennant B. (editors). *Manual of Canine and Feline Infectious Diseases*. British Small Animal Veterinary Association, Gloucester, p.86-87.
- Schaarschmidt-Kiener E., Müller W. (2007). Labordiagnostische und klinische Aspekte der kaninen Anaplasrose und Ehrlichiose. *Tierärztliche Praxis* 35, 129-136.
- Schaefer J.J., Kahn J., Needham G.R., Rikihisa Y., Ewing S.A., Stich R.W. (2008). Antibiotic clearance of *Ehrlichia canis* from dogs infected by intravenous inoculation of carrier blood. *Animal Biodiversity and Emerging Diseases: Prediction and Prevention, Annals of the New York Academy of Sciences* 1149, 263-269.
- Strasser J.L., Hawkins E.C. (2005). Clinical features of epistaxis in dogs: a retrospective study of 35 cases (1999-2002). *Journal of the American Animal Hospital Association* 41, 179-184.
- Tilley L.P., Smith F.W.K. (2007). *The 5-minute Veterinary Consult, Canine and Feline*. 3<sup>d</sup> Edition. Blackwell Publishing, Iowa, p.392-393, 420-421, 643, 702-703, 758-759, 786-787, 794-795, 850-851, 916-917.
- Trotz-Williams L.A., Trees A.J. (2003). Systematic review of the distribution of the major vector-borne parasitic infections in dogs and cats in Europe. *The Veterinary Record* 152, 97-105.
- Troy G.C., Forrester S.D. (1990). Canine Ehrlichiosis. In: Greene C.E. (editor). *Infectious Diseases of the Dog and Cat*. W.B. Saunders Company, London, p.404-414.
- Vaden S.L. (2005). Glomerular diseases. In: Ettinger S.J., Feldman E.C. (editors). *Textbook of Veterinary Internal Medicine – Diseases of the Dog and Cat*. 6<sup>th</sup> Edition, Elsevier Saunders, Philadelphia, p.1786-1800.
- Vail D.M., Tham D.H. (2005). Hematopoietic tumors. In: Ettinger S.J., Feldman E.C. (editors). *Textbook of Veterinary Internal Medicine – Diseases of the Dog and Cat*. 6<sup>th</sup> Edition, Elsevier Saunders, Philadelphia, p.732-747.
- Waner T. (2008). Hematopathological changes in dogs infected with *Ehrlichia canis*. *Israel Journal of Veterinary Medicine* 63, 19-22.
- Zandvliet M.M.J.M., Teske E., Piek C.J. (2004). *Ehrlichia- en Babesia-infecties bij de hond in Nederland*. *Tijdschrift voor Diergeneeskunde* 129, 740-745.

## Persbericht

### Biggenclaim voor CIRCOVAC® in Europa

#### Brussel, 27 januari 2011

Op 29 november 2010 is een Europese goedkeuring verleend voor gebruik van CIRCOVAC bij biggen. Hiermee is CIRCOVAC het eerste beschikbare en geregistreerde PCV2-vaccin voor vaccinatie van zeugen, gelten én biggen.

Na vaccinatie van biggen ondersteunt CIRCOVAC de vermindering van PCV2 gerelateerde klinische symptomen, zoals: wegwijnen, gewichtsverlies en sterfte. Tevens vermindert het vaccin de virusuitscheiding via de mest en de hoeveelheid PCV2-virusdeeltjes in de bloedbaan (de zogenaamde *viral load*). Ook ondersteunt vaccinatie met CIRCOVAC de vermindering van de hoeveelheid PCV2-virusdeeltjes in de lymfoïde weefsels (waaronder de lymfeknopen) en de aantasting van dit weefsel door PCV2.

De biggenvaccinatie bestaat uit één injectie van 0,5 ml, diep in de spieren toegediend, vanaf 3 weken leeftijd.

Eind 2007 werd CIRCOVAC als allereerste PCV2-vaccin op de markt gebracht. Hierdoor beschikt men met CIRCOVAC over uitgebreide veldervaringen in Europa en aantoonbare verbeteringen in groeiprestaties bij biggen. In een Duitse studie is na vaccinatie van biggen in de periode na het spenen tot opleg de gemiddelde dagelijkse groei toegenomen van 384 g./dag naar 451 g./dag.<sup>1</sup> Daarnaast daalde in dezelfde periode het sterftepercentage van 4,2% naar 1,5% en het slijterspercentage van 7,2% naar 1,3%.

Soortgelijke resultaten zijn waargenomen op een groot aantal andere varkensbedrijven in Europa en bevestigen de effectiviteit en het economische voordeel van het inzetten van CIRCOVAC in de strijd tegen PCV2, resulterend in optimale rendabiliteit

De meer dan 13 jaar ervaring en continue wetenschappelijke betrokkenheid van MERIAL op het gebied van PCV2, heeft nu geleid tot de uitbreiding van de registratie met de biggenclaim. Hiermee biedt CIRCOVAC de dierenarts en veehouder een geïntegreerd en praktijkgerichte aanpak van de PCV2-problematiek.

CIRCOVAC is beschikbaar in 50 ml flacons, die goed zijn voor 25 dosering bij zeugen of 100 doseringen bij biggen.

1. Bradaric et al., ESPHM 2010, Hannover, Germany