

## Tandheelkunde bij het paard in de 21<sup>e</sup> eeuw Deel 3: Behandeling van gebitsproblemen

*Equine dentistry in the 21<sup>st</sup> century  
Part 3: Treatment of dental problems*

E. Pollaris, S. Schauvliege, L. Vlamincx

Vakgroep Heelkunde en Anesthesie van de Huisdieren  
Faculteit Diergeneeskunde, Universiteit Gent, Salisburylaan 133, B-9820 Merelbeke, België

Elke.pollaris@ugent.be, Stijn.Schauvliege@ugent.be, Lieven.Vlamincx@ugent.be

### SAMENVATTING

In deel 1 en 2 van deze reeks over tandheelkunde bij het paard, die respectievelijk in nummer 4 van 2015 en 2016 verschenen zijn, werden de meest voorkomende problemen van het paardengebitt en hun diagnose toegelicht. In dit derde en laatste deel wordt er dieper ingegaan op mogelijke behandelingsopties en de gevallen waarin ze kunnen worden toegepast. Samen met de groeiende belangstelling voor het paardengebitt en de toenemende kennis hiervan zijn de behandelingsopties en het beschikbare instrumentarium in de loop der jaren sterk geëvolueerd. Dit geeft zowel de praktijkdierenarts als de meer gespecialiseerde dierenarts de mogelijkheid om zeer uiteenlopende gebitsproblemen afdoende te behandelen.

### ABSTRACT

Equine dental pathology and its diagnosis have been described in part 1 and 2 (published in 2015 and 2016 respectively) of this series of articles on equine dentistry. In this third and last part, different treatment options are discussed and the cases, in which they can be applied, are highlighted. Along with the growing interest in equine dentistry and the increasing knowledge about it, the treatment options and the available instrumentation have strongly evolved over the years. This enables both the field veterinarian and the more specialized veterinary surgeon to perform efficient treatment of a wide variety of dental pathologies.

### INLEIDING

Het doel van gebitsverzorging bij het paard is de normale kauwfunctie te verzekeren en de gezondheid van alle structuren in de mond zo optimaal mogelijk te houden (Tremaine en Pearce, 2012). Om dit te bereiken is het noodzakelijk om een juiste diagnose te stellen en de mond aan een grondige inspectie te onderwerpen, zoals beschreven in deel 2 van deze reeks artikelen (Pollaris et al., 2016). De meeste paarden die jaarlijks onderworpen worden aan een gebitscontrole hebben weinig tot geen behandeling nodig, met uitzondering van het afronden van enkele scherpe emailpunten die slijmvlieslaesies veroorzaken. Daartegenover staan paarden die meerdere behandelingen per jaar nodig hebben om het comfort in de mond zo hoog mogelijk te houden (bijvoorbeeld om de graad van ontsteking bij vergevorderde paradontale problemen onder controle te houden). In enkele gevallen

worden er aandoeningen gediagnosticeerd zonder dat het paard klinische symptomen vertoont, maar ook in deze gevallen is het belangrijk dat de cliënt correct geïnformeerd wordt over de mogelijke behandelingsopties en de gevolgen indien de waargenomen aandoening onbehandeld blijft.

### ANALGESIE

Meer en meer ingrepen worden tegenwoordig uitgevoerd bij het staande, gesedeerde dier waarbij de combinatie met een lokale anesthesietechniek van primordiaal belang is alvorens de behandeling te starten. Procaine-hydrochloride 4% ( $\pm$ adrenaline), mepivacaïne (Mepidor<sup>®</sup>, Richter Pharma AG, Oostenrijk) en bupivacaïne-hydrochloride (Marcaïne<sup>®</sup>, Recipharm Monts, Frankrijk) zijn de meest gebruikte lokale anestetica in België (Tabel 1). Procaine is als enige ge-

**Tabel 1. Lokale anesthetica.**

Merksnaam	Werkzame bestanddelen	Inwerkingstijd	Werkingsduur
Procaine hydrochloride 4% + adrenaline	Procaine-hydrochloride – Epinefrine-bitartraat	15 min	30 min – 1u
Mepidor	Mepivacaine-hydrochloride	15 – 20 min	1 – 2,5u
Marcaïne	Bupivacaine-hydrochloride	20 – 30 min	4 – 8 u

registreerd voor het voedsel- en niet-voedselproducerende paard, maar de werkingsduur (30 – 60 minuten) is vaak niet lang genoeg om een pijnlijke tandheelkundige ingreep, zoals een tandextractie, volledig af te werken. Omwille van deze reden wordt er meestal geopteerd voor een van de andere producten, gebruik makend van het cascadesysteem.

Bij iedere lokale anesthesie dient de injectieplaats op voorhand aseptisch voorbereid te worden om een iatrogene infectie te voorkomen. Subcutane of subgingivale, lokale infiltratie van een lokaal anestheticum wordt gebruikt om kleine delen van de huid en/of slijmvliezen te desensibiliseren wanneer een kortduurende ingreep uitgevoerd wordt (bijvoorbeeld extractie van persisterende melktanden of wolfskiezen). Het analgetisch effect van topicale sprays (bijvoorbeeld Xylocaine 10% spray<sup>®</sup>, AstraZeneca AB, Zweden) als contactanestheticum werd nog niet nader onderzocht bij het paard. Veelal wordt een onvolledige weefselpenetratie ter hoogte van de mucosa in de mond verwacht, wat bijgevolg onvoldoende analgesie oplevert (Tremaine, 2007). Geleidingsanesthesie wordt routinematig gebruikt bij veel tandheelkundige ingrepen. Verschillende sensibele zenuwen (n. mentalis, n. infraorbitalis, n. maxillaris en n. alveolaris inferior) kunnen hierdoor tijdelijk uitgeschakeld worden (Doherty en Schumacher, 2001; Beckman en Legendre, 2002; Lantz, 2003; Tremaine, 2007). Belangrijk is om de inwerkingstijd van het gebruikte anestheticum te respecteren alvorens de ingreep te starten (Tabel 1).

Anesthesie van de n. maxillaris wordt uitgevoerd ter hoogte van de fossa pterygopalatinus, waardoor alle tanden en het bot van de bovenkaak aan de ipsilaterale zijde verdoofd worden, samen met de paranasale sinussen en de neusholte. Er bestaan meerdere benaderingstechnieken om de zenuw op dit punt te bereiken (Miller Michau, 2005; Brooks, 2006; Morath et al., 2013). De auteurs prefereren het gebruik van de techniek beschreven door Staszuk et al. omwille van het gemak van uitvoeren en de verminderde kans op het accidenteel aanprikken van diepe vasculaire structuren (Staszuk et al., 2008). Een 21G-spinaalnaald (9 cm) wordt net ventraal van de arcus zygomaticus ingevoerd en dorsaal van de v. facialis transversus ter hoogte van de laterale cantus van het oog. De naald wordt loodrecht tegenover de lengteas van het hoofd ingebracht over een lengte van 5-6 cm. Wanneer de naald op de correcte positie aangebracht is, wordt een volume van 10 ml van het anestheticum geïnjecteerd

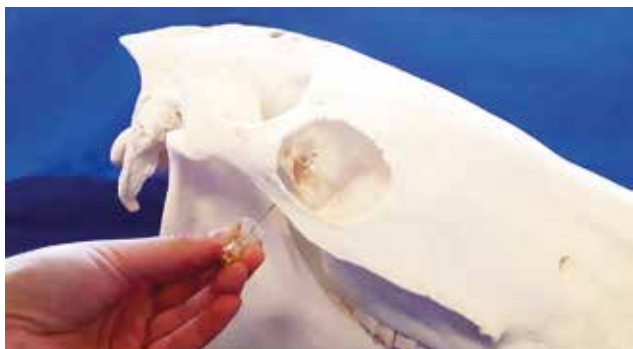(Figuur 1). Mogelijke complicaties bij deze anesthesie zijn het aanprikken van een nabijgelegen arterie (a. maxillaris), resulterend in een hematoom en zwelling in de retrobulbaire ruimte met mogelijk een lichte prolaps van het oog tot gevolg. Iatrogene infectie van deze zone kan in uitzonderlijke gevallen leiden tot meningitis, waarbij sterfte kan optreden (Doherty en Schumacher, 2001; Beckman en Legendre, 2002; Lantz, 2003; Tremaine, 2007).

Om enkel de snijtanden van de bovenkaak, de meest rostrale maaltanden en het omliggende tandvlees gevoelloos te maken, wordt de n. infraorbitalis gedesensibiliseerd. Het is van belang dat het lokale anestheticum in het canalis infraorbitalis geïnjecteerd wordt. Indien het anestheticum buiten het kanaal gedeponeerd wordt, wordt enkel de huid van de bovenlip en neus gevoelloos. De ingang van dit kanaal wordt gevonden door een duim/middelvinger te plaatsen op de inkeping tussen het os nasale en de premaxilla en de middelvinger/duim te plaatsen op het meest rostrale aspect van de crista facialis. Vervolgens geeft de wijsvinger de positie van het foramen infra-orbitale weer op 1 cm dorsaal van het midden van de lijn die duim en middelvinger verbindt. Om een naald in het foramen te plaatsen, moet de m. levator nasolabialis naar boven geduwd worden, waarna het foramen duidelijk voelbaar wordt. Een 21G-naald (4cm) wordt in het kanaal ingebracht waarna een volume tot 8 ml kan ingespoten worden (Figuur 2). Bij deze anesthesie dient er steeds voorzichtig te werk gegaan te worden, aangezien het paard vaak adverse reacties vertoont door het onvermijdelijk contact tussen de naald en de zenuw (Doherty en Schumacher, 2001; Beckman en Legendre, 2002; Lantz, 2003; Tremaine, 2007).

De n. alveolaris inferior (mandibulaire blok) wordt bereikt via de mediale zijde van de mandibula. Een imaginaire lijn wordt getrokken doorheen het occlusievlak van de maaltanden. Loodrecht hierop wordt een tweede lijn getrokken vanuit de laterale canthus van het oog. Ter hoogte van het kruispunt van beide lijnen bevindt het foramen waarin de zenuw de onderkaak binnen gaat, zich aan de mediale zijde van de mandibula. Deze anesthesie desensibiliseert alle structuren aan de ipsilaterale zijde in de onderkaak. Een 21G-, 10-20 cm lange spinaalnaald wordt ingebracht aan de ventrale, mediale zijde van de ramus mandibulae en wordt onder de m. pterygoïdeus medialis langsheen het periost opgeschoven tot het hoger vermelde punt bereikt wordt, waar een volume van 15–20 ml

geïnjecteerd wordt (Figuur 3). Het bilateraal uitvoeren van deze anesthesie wordt afgeraden vanwege het risico op automutilatie van de gevoelloze tong, veroorzaakt door het verdoven van een nabijgelegen linguale tak van de n. mandibularis (Doherty en Schumacher, 2001; Beckman en Legendre, 2002; Lantz, 2003; Tremaine, 2007). Een tweede techniek om deze zenuw te benaderen is via de mond. Na het grondig spoelen van de mond met een antiseptische oplossing en het aanbrengen van een mondspeculum wordt een 40 mm lange, 20G-naald op een verlengstuk ingebracht in de mucosae net achter de mandibulaire 11, ter hoogte van het occlusievlak aan de laterale zijde van de arcus palatoglossus. Het geïnjecteerde volume bedraagt 5 ml (Henry et al., 2014).

De n. mentalis innerveert de huid van de lip en kin. Indien het anestheticum in het canalis mentalis wordt geïnjecteerd, worden ook de snijtanden, haaktanden en premolaren samen met hun omringend tandvles gedesensitiseerd. Het foramen mentale wordt gevonden net onder de lipcommissuur aan de laterale zijde van de ramus mandibulae, onder de m. depressor labii inferioris (Figuur 4). Om de naald in het kanaal te brengen, dient deze naar dorsaal opgeschoven te worden. Een 21G-naald wordt zo ver mogelijk in het kanaal opgeschoven, waar een volume van 5-10 ml van het lokale anestheticum gedeponereerd wordt. Ook hier is rechtstreeks contact van de naald met de zenuw onvermijdelijk en kan het paard afweerreacties vertonen (Doherty en Schumacher, 2001; Beckman en Legendre, 2002; Lantz, 2003; Tremaine, 2007).

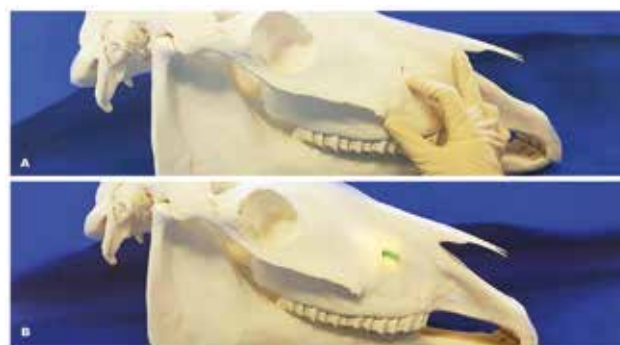

**Figuur 1.** Weergave van de positie van de n. maxillaris op het skelet.

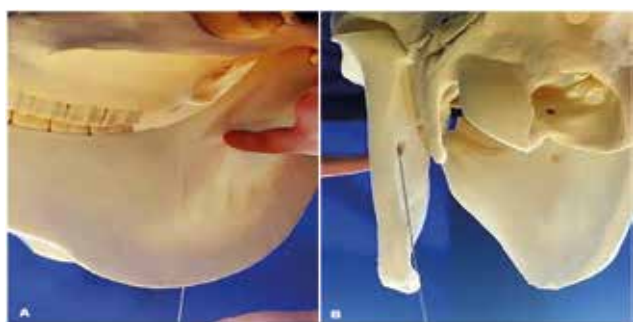## ODONTOPLASTIE

Odontoplastie of het verwijderen van tandweefsel door middel van raspen is een veel uitgevoerde procedure in de tandheelkunde bij het paard. Het doel van deze ingreep is niet om een voor het oog goed lijkend gebit te creëren maar om een goede oclusie te bekomen, waardoor het paard zijn gebit zonder hinder maximaal gebruikt tijdens het kauwproces (Tremaine en Pearce, 2012). Deze procedure wordt op regelmatige basis uitgevoerd om scherpe emailpunten af te ronden die laesies in de mucosa veroorzaken en om overgroeide (delen van) tanden te reduceren.

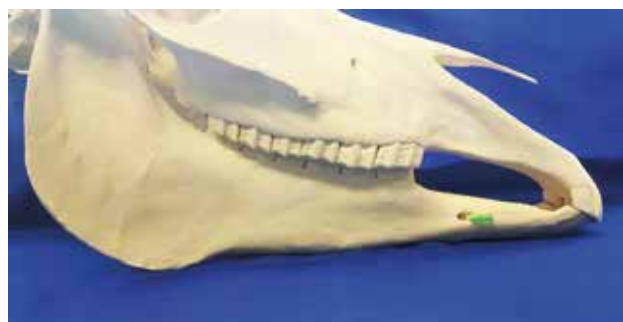De zogenaamde “performance float” omvat het afronden van zowel scherpe emailpunten als de voorzijde van alle elementen met als doel ongemakken (pijnlijk contact tussen wangslimvlies en emailpunten of de voorrand van elementen) tijdens het rijden met een bit te reduceren (Dixon, 2000; Carmalt et al., 2003; Carmalt et al., 2004; Tell et al., 2008; Easley, 2011). Scherpe emailpunten ontwikkelen zich vooral op de buccale zijde van de maxillaire en de linguale zijde van de mandibulaire maaltanden. Bij het afronden dient de positie van de rasp ongeveer 45° te zijn in verhouding tot de lengteas van de tanden. Tijdens het vijlen wordt de hoek van de rasp voortdurend licht veranderd in een roterende beweging, waardoor een afrondingseffect bekomen wordt in plaats van het creëren van een plat raspvlak. Het afronden van de elementen aan hun mesiale zijde moet ervoor zorgen dat de wangen een afgerond oppervlak aanraken indien er



**Figuur 2A. en B.** Weergave van de positie van de n. infra-orbitalis op het skelet.



**Figuur 3A. en B.** Weergave van de positie van de n. alveolaris inferior op het skelet via de ventrale zijde van de mandibula.



**Figuur 4.** Weergave van de positie van de n. mentalis op het skelet.

druk vanuit het bit aanwezig is (Dixon, 2000; Easley, 2011).

In een normaal gebit dient er niet geraspt te worden op het kauwvlak van de tanden. Enkel als er afwijkingen aanwezig zijn, dienen deze gecorrigeerd te worden. Het kauwvlak van de maaltanden kan uitgesproken dwarse kammen vertonen ('accentuated transverse ridges' of ATR) die zich vaak ontwikkelen door een specifieke aandoening in de tegenoverstaande kaak (diastema, fractuur, etc.). In dit geval dienen deze gereduceerd te worden. Dit mag niet verward worden met de soms van nature voorkomende, meer uitgesproken dwarsricheling van het kauwvlak bij vaak jonge paarden; die wordt als een normaal fysiologisch kenmerk beschouwd en is bedoeld om het (kauw)oppervlak van de tanden te vergroten (Dixon en Dacre, 2005). Deze kammen worden zelden gereduceerd aangezien ze niet geassocieerd worden met enige pathologie. De reductie van een overgroeide tand (bijvoorbeeld wegens gebrek aan slijtage door het verlies van de tegenoverstaande tand; trapgebit) of van haken dient voorzichtig te gebeuren. Er moet steeds in het achterhoofd gehouden worden dat wanneer een tand uit occlusie genomen wordt, de naburige tanden extra kauwkrachten opvangen. Wanneer slijtagestoornissen vroegtijdig gediagnosticeerd worden, is het vrij makkelijk om deze tijdens de (half) jaarlijkse gebitscontrole bij te vijlen. Bij zeer uitgebreide slijtagestoornissen is het vaak aangewezen om deze in meerdere sessies te corrigeren (Dixon et al., 1999a; Dixon et al. 1999b; Dixon, 2000; Easley, 2011). Er moet steeds aandacht geschonken worden aan het niet-openen of thermisch beschadigen van de pulpa tijdens het reduceren van een tand. Van nature produceren cellen in de pulpa voortdurend secundair dentine (zichtbaar op het occlusievlak als donkerbruine tandster) om expositie van de pulpakanalen als gevolg van voortdurende slijtage te voorkomen. De gemiddelde dikte van deze secundaire dentinelaag van een overgroeide tand is 12 mm (tegenover 10 mm van een normale tand), maar in sommige gevallen is dit maar enkele mm. Omwille van deze reden wordt er aangeraden om erge overgroeiingen in meerdere stappen te corrigeren en onmiddellijk te stoppen met de behandeling indien de tandsterren hun bruine kleur verliezen (Dixon en Dacre, 2005; Wilson en Walsh, 2005; Dixon et al., 2008; Easley, 2011; Marshall et al., 2012; O'Leary et al., 2013). Een golfgebit wordt gecorrigeerd door de overgroeide delen in hoogte te reduceren. Indien er slechts enkele tanden in lichte mate betrokken zijn, kan deze correctie in één keer gebeuren. Echter, een sterk uitgesproken golfgebit waarbij meerdere maaltanden betrokken zijn, dient in meerdere sessies gecorrigeerd te worden om een totaal verlies van occlusie na een overdreven correctie te voorkomen (Dixon et al., 1999a; Dixon et al., 1999b; Dixon, 2000; Easley, 2011). De opwaartse positie van de mandibulaire laatste maaltanden (Triadan 11) mag niet aanzien worden als een overgroeiing, aangezien dit deel uitmaakt van de normale kromming van de

onderkaak ("curve" of "spee") (Dixon, 2000; Dixon en Du Toit, 2001). In het geval van een schaargebite dient de onderliggende oorzaak gediagnosticeerd te worden. Het voorkomen van een schaargebite wijst op een langdurig abnormaal kauwproces en er moet dus rekening mee gehouden worden dat de spieren, het kaakgewricht en dergelijke zich hieraan hebben aangepast. Een te agressieve correctie is dus niet aangewezen (Dixon et al., 1999a; Dixon et al., 1999b; Dixon, 2000; Easley, 2011).

Het hoofddoel van gebitsverzorging bij een geriatrische patiënt is om het orale comfort van het paard te optimaliseren. Een golfgebit wordt regelmatig waargenomen bij deze patiënten. In deze gevallen dienen slechts enkele millimeter van de overgroeide tanden weggenomen te worden. Bij paarden waarvan het gebit jarenlang verwaarloosd werd, wordt zelden een normale occlusie bereikt na behandeling zonder alle tanden uit occlusie te nemen. Bij paarden met een volledig aftands gebit dienen de scherpe randen afgerond te worden, overgroeide tanden die laesies in het tegenoverliggende tandvlees veroorzaken, dienen gereduceerd te worden, maar de hoofdbehandeling is hier een aanpassing in het voeder. Om het paard in een goede voedingstoestand te houden, wordt een voedingsadvies aanbevolen met zachte voeding (slobbers, mash, geweekte bietenpulp, compleet voeder, etc.) en korte vezels (bijvoorbeeld grasmix, grasbrok, etc.). Verder dient er voornamelijk gelet te worden op losse tanden; deze dienen verwijderd te worden (Du Toit en Rucker, 2011; du Toit en Rucker, 2013).

In het normale paardengebit dienen de snijtanden niet bijgeraspt te worden. De meest voorkomende indicatie voor het raspen van snijtanden is de over- of onderbeet en de "wry nose". De klinische kronen van de snijtanden kunnen in dit geval enkele millimeter gereduceerd worden. Een "smile" of een "frown" wordt gecorrigeerd door de buitenste snijtanden ('03) in respectievelijk de mandibula en maxilla te reduceren. Diagonale beten worden gecorrigeerd door de te lange tanden te reduceren (Easley 2011). In de praktijk worden haaktanden soms gereduceerd wanneer deze tanden 'te lang' zijn. Deze ingreep wordt ten zeerste afgeraden. In zeldzame gevallen kan enkel de kroontop afgerond worden, maar dit moet steeds zeer voorzichtig gedaan worden opdat het pulpakanaal niet geopend wordt (Tremaine en Pearce, 2012).

Het raspen van tanden is geen onschuldige procedure en indien foutief uitgevoerd, kan dit leiden tot iatrogene schade aan het paard en zijn gebit. Er moet steeds op gelet worden dat er niet teveel tandmateriaal verwijderd wordt. Er moet tevens op gelet worden dat er geen thermische schade wordt toegebracht aan de pulpa en deze niet geëxposeerd wordt, om te vermijden dat het paard na de behandeling pijn heeft en er mogelijk pulpitis ontstaat. Er moet te allen tijde gestreefd worden naar het uitvoeren van een gebitsbehandeling op maat van de individuele patiënt zonder onnodige iatrogene kwetsuren te veroorzaken. Om dit te verwezenlijken is het noodzakelijk om over

een goede kennis te beschikken van de beschikbare instrumenten en hoe deze te gebruiken (Easley, 2011).

### Instrumentarium

Om de verschillende gebieden van de mond te bereiken is er een hele set instrumenten nodig. Tegenwoordig wordt er voornamelijk gebruik gemaakt van gemotoriseerd materiaal omwille van de efficiëntie in het wegnemen van tandweefsel en het gebruiksgemak. De kosten voor dergelijke instrumenten zijn sterk afhankelijk van de gebruiksopties (elektrisch/op batterij, vaste/ articulerende kop, verschillende afneembare stukken met verschillende vormen van rasp, ingebouwd koelingssysteem, etc.). Bij het gebruik van deze instrumenten moet er bijzondere aandacht besteed worden aan het niet te veel wegraspen en de thermische schade die berokkend kan worden. Om dit laatste te voorkomen, wordt dan ook gezorgd voor het regelmatige afkoelen van de tanden door het spoelen van de mond (Dacre et al., 2002; Dacre, 2005; Easley, 2011; Tremaine en Pearce, 2012).

Het gebruik van (gemotoriseerde) raspen kan gezondheidsrisico's voor de dierenarts met zich meebrengen. Bepaalde gemotoriseerde raspen produceren veel lawaai, waardoor gehoorprotectie aangewezen kan zijn. Tijdens het raspen komen er scherpe tandpartikels vrij die in de ogen kunnen terechtkomen. Het stof en de aerosolen die vrijkomen tijdens het gebruik van gemotoriseerde raspen zou cancerogene eigenschappen kunnen bezitten bij langdurige of chronische blootstelling. Het gebruik van een mondmasker met luchtfilter wordt momenteel aangeraden voor mensen die dagdagelijks gebitsverzorging uitvoeren (Burnett, 2005).

### TANDSTEEN VERWIJDEREN

Tandsteen wordt voornamelijk gezien ter hoogte van de haaktanden en de snijtanden en soms aan de buccale zijde van de maaltanden. In tegenstelling tot bij andere diersoorten gaat tandsteen bij het paard zelden gepaard met grote problemen. Toch wordt aanbevolen tandsteen te verwijderen omdat het geassocieerd kan zijn met gingivitis, periodontitis of ulceratie van de lippen. Het kan makkelijk verwijderd worden met een tang of een ander aangepast instrument, waarna het ontsmetten van de nabijgelegen geïrriteerde slijmvliezen aangewezen is (Greene en Basile, 2002; Dixon en Dacre, 2005; Tremaine en Pearce, 2012; du Toit en Rucker, 2013).

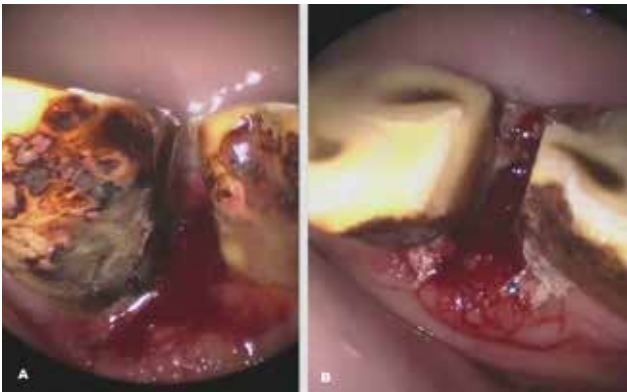### PERIODONTITIS GEASSOCIEERD MET DIASTEMATA

Periodontitis ter hoogte van de snijtanden, gekenmerkt door terugtrekking van het tandvlees, wordt behandeld door vastgeklemd voedsel uit het dias-

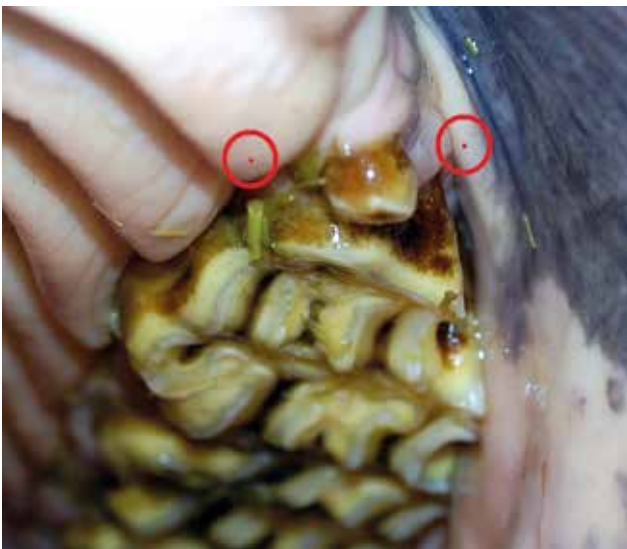tema te verwijderen, gevolgd door het spoelen met een ontsmettende oplossing. Het diastema kan nadien gevuld worden met afdruk materiaal of een composiet. Een andere optie omvat het breder maken van het diastema met enkele millimeters om opstapeling van voedsel te voorkomen. Voedsel kan nadien wel gemakkelijk tussen de tanden terechtkomen maar verdwijnt er evengoed opnieuw snel uit. De paardeneigenaar wordt aangeraden dit van nabij op te volgen en voedselresten regelmatig te verwijderen (Collins en Dixon, 2005).

Periodontitis ter hoogte van de maaltanden is minder eenvoudig te behandelen. Alvorens de behandeling te beginnen is het belangrijk de eigenaar te informeren dat deze aandoening in veel gevallen niet in één behandeling te genezen is en vaak een levenslange opvolging met tussenpozen van twee tot zes maanden nodig zal zijn. Voedselresten die vastzitten in het diastema, kunnen verwijderd worden met behulp van lange forceps, puntige instrumenten ("dental picks") of kleine wortelkanaalvijltjes, of door gebruik te maken van water of lucht onder hoge druk. Pas wanneer het voedsel verwijderd is, kan er een betere inschatting gemaakt worden van de ernst van de weefselschade. Met een gegradueerde (parodontale) probe kan de diepte van de subgingivale pockets nagegaan worden. Indien het probleem zich beperkt tot een lichte inflammatie (zwellen en roodheid van het tandvlees), al of niet gecombineerd met de aanwezigheid van een kleine subgingivale pocket, kunnen het reinigen van het diastema en het uitvoeren van een odontoplastie (reductie van ATRs) voldoende zijn om het probleem onder controle te krijgen. Dergelijke problemen worden vooral aangetroffen in combinatie met minimale diastemata die zich niet lenen tot vullen of verwijderen. Het maken van een afgeronde, oppervlakkige groeve ter hoogte van het kauwvlak van deze interproximale ruimte werd recent aangehaald als een manier om voedselopstapeling in deze nauwe diastemata te voorkomen (Schellenberger, 2016). Als de ruimte van het diastema zich hiertoe leent, kan deze opgevuld worden met afdruk materiaal, wat voedselopstapeling mechanisch onmogelijk maakt. Het lokaal aanbrengen van zogenaamde "periocuticals" (antibiotica, desinfectantia) wordt beschreven, maar duidelijk wetenschappelijk bewijs van hun voordeel alsook het ontbreken van geregistreerde producten voor deze doeleinden sluiten het gebruik van deze medicatie vooralsnog uit. De genezing van parodontale problemen veroorzaakt door klepdiastemata kan in sterke mate bevorderd worden door het diastema te verbreden, net zoals beschreven voor de snijtanden (Figuur 5). Op deze manier kan het voedsel niet meer blijven vastzitten in het diastema (Dixon et al., 2008). Indien het periodontium reeds in die mate is aangetast dat de tand een duidelijk verhoogde mobiliteit vertoont, moet extractie overwogen worden. Een licht verhoogde mobiliteit kan reversibel zijn indien de parodontale problemen onder controle raken. Om genezing te bevorderen kan de mond na behandeling regelmatig gespoeld worden met een verdunde

chloorhexidine-oplossing (10 ml 2% chloorhexidine-gluconaat in 10L water). Systematische toediening van ontstekingsremmers wordt aanbevolen om pijn en zwelling te verminderen, waardoor een normale kauwfunctie zich herneemt. Bovendien moet het gebruik van systemische antibiotica overwogen worden in gevallen waar een ernstige en diepe periodontitis gediagnosticeerd wordt. Verandering naar een zachte of kortvezelige voeding kan tijdelijk aangewezen zijn (Collins en Dixon, 2005; Rucker, 2006; Tremaine en Pearce, 2012).



**Figuur 5A.** Breed klepdiastrama tussen elementen 308-09. Na het verwijderen van het vastzittende voedsel zijn terugtrekking van het tandvlees en inflammatie duidelijk zichtbaar. **B.** Het diastema onmiddellijk na behandeling.



**Figuur 6.** De positie voor het inbrengen van de naald voor lokale anesthesie bij de extractie van een wolfskies wordt weergegeven door middel van twee rode cirkels. Aan de palatale zijde wordt de naald ingebracht in de eerste ruggae van het gehemelte net achter de wolfskies. Er wordt 1-2 ml lokaal anestheticum geïnjecteerd. Aan de buccale zijde wordt er 2-3 ml anestheticum geïnjecteerd in de musosale plooi (overgang tandvlees-wang).

## TANDEXTRACTIE

Een tandextractie is voor vele aandoeningen de enige geschikte behandeling (persisterende melktanden, “equine odontoclastic tooth resorption and hypercementosis” (EOTRH), fracturen, periapicale infectie, etc.). Door de ontwikkeling van een specifiek instrumentarium voor tandextractie bij het paard wordt deze techniek in praktijkomstandigheden toegankelijker. Een goede dosis geduld en werken met gedoseerde kracht zijn van belang om een extractie tot een goed einde te brengen en het breken van de tand te vermijden. Indien er toch wortelresten achterblijven in de alveole van een apicaal geïnfecteerde tand, dienen deze verwijderd te worden door middel van elevatoren, worteltangen of in sommige gevallen door andere minimaal invasieve technieken.

## Wolfskieszen

Alhoewel hier nog veel discussie over is, wordt algemeen aangenomen dat wolfskieszen hinderlijk kunnen zijn tijdens het rijden met bit en wordt er aangeraden om deze rudimentaire kieszen preventief te verwijderen bij het jonge paard. Dit gebeurt onder een combinatie van sedatie en lokale infiltratie-anesthesie (Figuur 6). De tand wordt verwijderd door gebruik te maken van elevatoren. Een blinde wolfskies wordt op dezelfde manier verwijderd, na het insnijden van het bovenliggende tandvlees (Scrutchfield, 2006).

## Persisterende melktanden

Persisterende melksnijtanden kunnen verwijderd worden met elevatoren om maleruptie van de definitieve melktanden te voorkomen. Persisterende doppen of restanten hiervan kunnen gemakkelijk verwijderd worden met een (aangepaste) extractietang of de restanten met gingivale elevatoren. De extractietang mag niet lager dan het niveau van het tandvlees geplaatst worden en de dop dient naar de linguale/palatale zijde gekanteld te worden om het afbreken van de buccale scherpe worteluitlopers te vermijden. Doppen worden het beste symmetrisch verwijderd om een symmetrische eruptie van de definitieve tanden te bevorderen. Een te vroege extractie van doppen kan aanleiding geven tot maleruptie, tanddysplasie of cementhypoplasie van de maxillaire infundibula (Ramzan et al., 2009; Easley, 2011).

## Snijtanden

Extractie van een snijtand kan de behandeling zijn voor multipale aandoeningen (apicale infectie, EOTRH, gecompliceerde fractuur). Een polydonte, definitieve snijtand moet enkel verwijderd worden indien deze klinische problemen veroorzaakt. Indien de tand al een verhoogde mobiliteit heeft of een korte reservekroon (ouder paard) kunnen het tandvlees en het periodontium met behulp van een elevator losge-

maakt worden. Door roterende kracht op de tand uit te oefenen met een aangepaste extractietang wordt de tand vervolgens verwijderd. In de meeste gevallen is een zogenaamde chirurgische extractie vereist. In dit geval wordt een tandvleesflap gemaakt aan de labiale zijde, waardoor het onderliggende alveolaire botweefsel geëxposeerd wordt. Na het verwijderen van dit bot wordt een snijtandenspreider mesiaal en distaal van de te trekken tand geplaatst om de periodontale aanhechting aan deze zijde te scheuren. Via elevatoren wordt de tand volledig losgemaakt van zijn periodontale aanhechting en wordt de tand uit zijn alveole geheveld. De gingivale flap wordt gehecht met resorbeerbaar monofilament hechtmateriaal. De toegang naar de alveole wordt open gelaten en tijdelijk opgevuld met een gaasje of wordt dagelijks gereinigd en gespoeld (Rawlinson en Carmalt, 2014). Indien alle snijtanden aangetast zijn door EOTRH, kan een “full mouth” extractie overwogen worden waarbij in één sessie alle snijtanden (en soms ook de haaktanden) verwijderd worden. Voedselopname wordt slechts beperkt gehinderd door de afwezigheid van de snijtanden. Een esthetisch probleem, het intermitterend uit de mond hangen van de tong moet echter wel in rekening gebracht worden (Rawlinson en Earley, 2013).

### Haaktanden

Aandoeningen van de haaktanden komen weinig voor, maar in sommige gevallen dient er toch een extractie uitgevoerd te worden (fractuur, EOTRH, bitgeïnduceerde periostitis). Omwille van hun lange, gebogen reservekroon zijn ze moeilijk te verwijderen en wordt steeds overgegaan tot chirurgische extractie. Ook hier wordt een gingivale flap gecreëerd die het onderliggende botweefsel exposeert, waarna dit botweefsel verwijderd wordt om de reservekroon van de tand bereikbaar te maken. De lokalisatie van de gingivale flap verschilt voor een maxillaire haaktand (buccale flap) en een mandibulaire haaktand (distale zijde, richting linguaal). Door voorzichtig hevelwerk wordt het periodontale ligament geleidelijk verbroken, waarna extractie mogelijk wordt. Het tandvlees kan in veel gevallen volledig worden gehecht. Indien dit niet het geval is, wordt het meest orale deel van de lege alveole open gelaten en eventueel opgevuld met een gaasje ter preventie van voedselcontaminatie (Tremaine en Pearce, 2012; Rawlinson en Earley, 2013; Rawlinson en Carmalt, 2014). Van zodra zich een stevige bloedklonter gevormd heeft, kan dit gaasje definitief achterwege blijven (na twee à drie dagen).

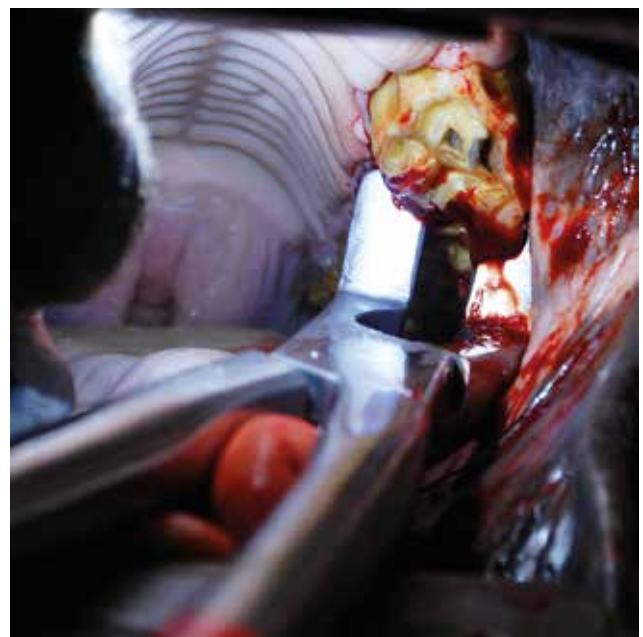### Maaltanden

De eenvoudige extractie van de maaltand via de mond geniet de voorkeur boven alle andere mogelijke technieken. De kwaliteit en bereikbaarheid van de klinische kroon bepalen of deze techniek mogelijk is. Daarnaast bestaan tal van andere mogelijke technie-

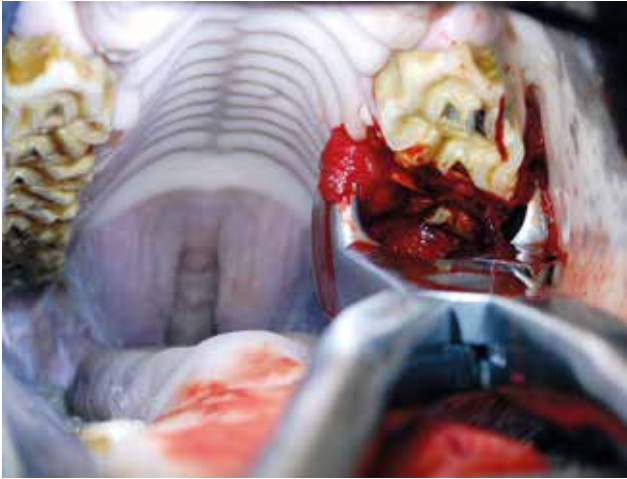
ken die elk hun specifieke indicaties alsook voor- en nadelen hebben.

### Orale extractie

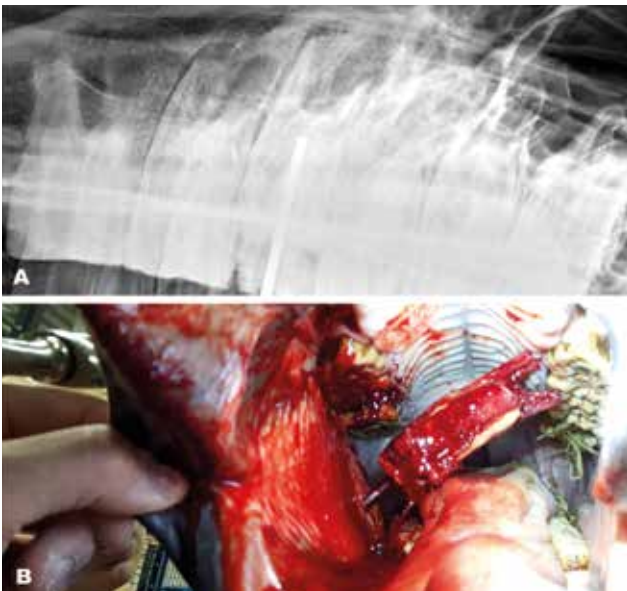
Dankzij de laatste ontwikkelingen op het gebied van sedatie, analgesie en instrumentarium is deze techniek uitgegroeid tot de meest succesvolle techniek met de minste complicaties na extractie. Deze eenvoudige techniek vereist echter het gebruik van het juiste instrumentarium en voldoende ervaring (Dixon et al., 2005; Tremaine, 2004). De premolaren lenen zich het gemakkelijkst voor deze techniek. Naarmate er meer caudaal in de mond gewerkt wordt, is er minder ruimte aanwezig, waardoor het positioneren van het instrumentarium moeilijker wordt. De eerste stap bestaat uit het losmaken van de tandvleesaanhechting aan het alveolaire botweefsel en het insnijden van de eerste millimeters van het periodontale ligament door middel van periodontale elevatoren. Vervolgens wordt een molarenspreider afwisselend mesiaal en distaal van de te verwijderen tand aangebracht in de interproximale ruimte. Naarmate men vordert, worden spreiders van toenemende dikte gebruikt (Figuur 7). Dit resulteert in het verbreken van de mesiale en distale periodontale bevestiging van de tand. Daarna wordt een extractietang stevig op de kroon gefixeerd en wordt een alternerende, zijdelingse beweging uitgeoefend op de maaltand. Deze actie resulteert in het progressief lossen van de tand, wat door de beweging met de tang aanleiding geeft tot de vorming van bloederig schuim en het produceren van een soppend geluid (Figuur 8). Wanneer de tand voldoende los staat, wordt finaal een verticale trekkracht uitge-



**Figuur 7.** Een molarenspreider wordt geplaatst tussen element 206 en 207. De spreider dient perfect in de interproximale ruimte geplaatst te worden om schade aan naburige tanden te voorkomen. Met toenemende druk wordt de spreider dicht geknepen.



**Figuur 8.** Het ontstaan van bloederig schuim bij het loskomen van een tand.



**Figuur 9.** Schroefextractie via minimaal invasieve buccotomie. A. Radiografische opname van de schroef die geplaatst werd. B. De tand na extractie, nog vast op de schroef via de wang.

oefend door het aanbrengen van een fulcrum tussen de extractietang en de voorliggende tand. Na het verwijderen van de tand dient de lege alveole grondig gespoeld te worden en gecontroleerd te worden op wortelfragmenten. Finaal kan de alveole afgesloten worden door middel van een kunststofplug om contaminatie met voedsel te voorkomen. Postoperatieve medicatie beperkt zich tot NSAID's. In aanwezigheid van een periapicale infectie kan het gebruik van antibiotica gedurende een variabele periode aangewezen zijn. Een vlotte genezing van de alveole wordt het beste gecontroleerd door het uitvoeren van een check-up zeven à tien dagen na de ingreep (Lowder, 1999; Tremaine, 2004).

Mogelijke complicaties van deze techniek is iatrogene schade aan naburige tanden of aan de weke delen, of een niet-helende alveolus ("dry socket")

(Tremaine, 2004; Dixon en Dacre, 2005; Dixon et al., 2008). Indien de tand breekt tijdens het extractieproces en er onvoldoende kroon overblijft om een extractietang te plaatsen, dient men over te stappen naar andere extractietechnieken. Deze laatste verlopen makkelijker wanneer het periodontale ligament reeds losser gemaakt is door een voorafgaande poging tot orale extractie (Tremaine, 2004; Langeneckert et al., 2015).

#### *Extractie via minimaal invasieve buccotomie*

Minimaal invasieve buccotomie (MIB) is geschikt voor de extractie van alle maxillaire maaltanden en voor de extractie van de eerste vier mandibulaire maaltanden. Via deze techniek kunnen zowel kleine wortelfragmenten verwijderd worden met behulp van elevatoren en kleine forcepsen, alsook een volledige reservekroon met wortels (Menzies en Easley, 2014; Langeneckert et al., 2015). Via een kleine steekincisie door de huid wordt een trocar doorheen de wang aangebracht, waardoorheen fragmenten via elevatoren en forcepsen verwijderd worden of een lange pin voorzien van een schroefdraad in de tand wordt gefixeerd (Figuur 9A). De plaats van incisie wordt zorgvuldig gekozen met behulp van radiografie, na lokalisatie van de neurovasculaire structuren en ductus parotideus. Door met een speciale hamer op het uiteinde van deze pin te tikken ("slotted hammer"-systeem) kan de tand uit zijn alveole verwijderd worden (Figuur 9B). De kleine incisie in de wang wordt gesloten door middel van enkele agrafen, die na twee weken verwijderd worden. Wanneer lege artis uitgevoerd, levert deze techniek eveneens weinig complicaties op (Langeneckert et al., 2015).

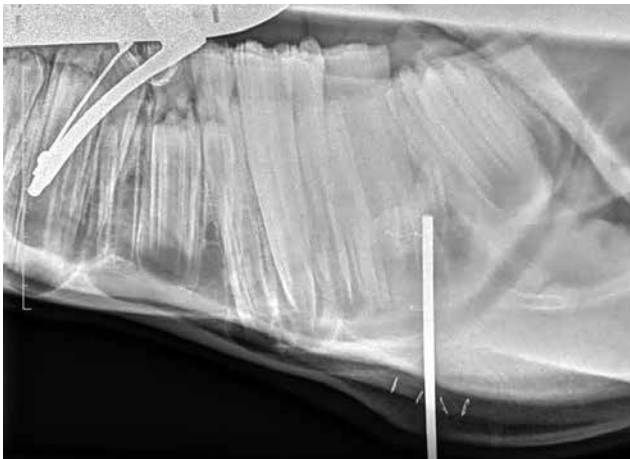
#### *Minimaal invasieve repulsie*

Achtergebleven wortelfragmenten kunnen verwijderd worden door een fijne pin van variabele diameter onder het wortelfragment te positioneren en erop te tikken met een hamer (Coomer et al., 2011). De exacte positie van de pin dient nauwkeurig bepaald te worden aan de hand van radiografieën en ook tijdens de ingreep is het noodzakelijk om dit regelmatig te controleren (MacDonald et al., 2006) (Figuur 10). Net zoals de vroeger frequent gebruikte techniek van het stempelen van een volledige kies wordt onoordeelkundig gebruik van deze techniek geassocieerd met een hogere frequentie van complicaties door het beschadigen van de alveoli, de mandibula of maxilla en eventueel naburige tanden.

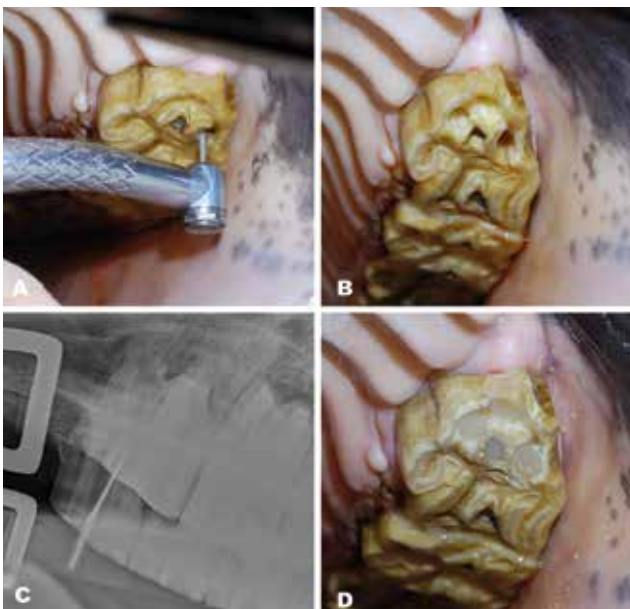
#### *Alveolaire osteotomie*

In het botweefsel van de kaak ingesloten tanden of periapicale structuren die niet bereikbaar zijn via de eerder vernoemde technieken kunnen chirurgisch verwijderd worden via alveolaire osteotomie onder algemene anesthesie. De tandstructuur wordt van la-





**Figuur 10.** LL-opname tijdens een minimaal invasieve repulsie. De positie voor het inbrengen van de pin werd bepaald door middel van de agraffen zichtbaar aan de latero-ventrale zijde van de mandibula. De pin is zichtbaar op de juiste positie ter hoogte van het wortelfragment.



**Figuur 11.** Endodontische behandeling via orthograde benadering. A. en B. De betrokken pulpakanalen worden opengebored met behulp van een dentale unit. C. Het necrotisch materiaal wordt verwijderd met behulp van hedstrom-vijlen tot op het diepste punt. D. De kanalen worden opgevuld en afgesloten van de mondholte met een vulling.

termaal uit benaderd en verwijderd waarbij, na incisie en dissectie van de bovenliggende weke weefsels, de laterale corticale botstructuren verwijderd worden (O'Neill et al., 2011).

## ENDODONTISCHE BEHANDELING

De huidige behandelingsstrategie is gericht op het proberen behouden van een infectieus aangetaste tand om op die manier de kauwcapaciteiten zo veel

mogelijk te behouden en mogelijke complicaties als gevolg van het verwijderen van een tand (overgroeiing, “mesial drift”) te voorkomen. Het ontzenuwen of de zogenaamde wortelkanaal- of endodontische behandeling kent een rijke traditie bij de mens. Het extrapoleren van deze technieken naar hond en kat levert weinig problemen op. Door de heel bijzondere anatomie en fysiologie van de paardentand ontstaan verschillende knelpunten die het succes van deze therapie bij het paard vooralsnog beperken. Veel meer onderzoek is vereist om deze techniek bij de paardentand te standaardiseren en als betrouwbare behandeling te kunnen gebruiken. De benadering van het pulpakanaal gebeurde aanvankelijk vanuit de apicale zone, maar door tegenvallende langetermijnresultaten wordt tegenwoordig veelal een benadering via de mond toegepast (orthograde benadering). Het doel is het verwijderen van de aangetaste pulpa, de reiniging en desinfectie van het complexe pulpakanaalsysteem, waarna het wordt gevuld en hermetisch afgesloten door middel van een restauratieve vulling (Boswell et al., 2001; Lundström en Wattle, 2016; Simhofer, 2011; Stoll, 2016; Stoll, 2016) (Figuur 11).

## INFUNDIBULAIRE RESTAURATIE

Infundibulumnecrose kan de tand progressief structureel verzwakken, wat een predisponerende factor vormt voor het ontstaan van een pathologische fractuur (Johnson en Porter, 2004; Dacre, 2005). Om dit te vermijden wordt alle opgestapelde voedsel in het infundibulum verwijderd, waarna de resterende holte gereinigd, gedesinfecteerd en gevuld wordt om de tand zijn stevigheid terug te geven. Een dergelijke behandeling voorkomt eveneens dat het cariësproces zich verder uitbreidt naar de pulpa. Indicaties om over te gaan tot infundibulaire restauratie zijn de aanwezigheid van infundibulumnecrose met aantasting van het omliggende dentine (graad 3-) of een graad 2-aantasting (cement en email) in combinatie met een overlange fractuur van de contralaterale tand als gevolg van ernstige infundibulumnecrose (Johnson en Porter, 2004; Pearce, 2015).

## REFERENTIES

- Beckman B., Legendre L., (2002). Regional nerve blocks for oral surgery in companion animals. *Compendium on Continuing Education for the Practicing Veterinarian* 24, 439.
- Boswell J. C., Schramme M.C., Livesey L. C., Butson R. J., May S., Smith R., Schumacher J., (2001). Endodontic therapy for periapical infection of cheek teeth: a study of 19 cases. *10th Annual Conference of the European College of Veterinary Surgeons*.
- Brooks D. E., (2006). Orbit. In: Fathman L., Gower J. (editors). *Equine Surgery*. 3th Edition, 757.
- Burnett K. M., (2005). Equine dentistry: safety considerations for practitioners. *Clinical Techniques in Equine Practice* 4, 120-123.

- Carmalt J. L., Townsend H. G., Allen A. L., (2003). Effect of dental floating on the rostrocaudal mobility of the mandible of horses. *Journal of the American Veterinary Medical Association* 223, 666-669.
- Carmalt J. L., Townsend H. G., Janzen E. D., Cymbaluk N. E., (2004). Effect of dental floating on weight gain, body condition score, feed digestibility, and fecal particle size in pregnant mares. *Journal of the American Veterinary Medical Association* 225, 1889-1893.
- Collins N. M., Dixon P. M. (2005). Diagnosis and management of equine diastemata. *Clinical Techniques in Equine Practice* 42, 148-154.
- Coomer R. P., Fowke G. S., McKane S., (2011). Repulsion of maxillary and mandibular cheek teeth in standing horses. *Veterinary Surgery* 40, 590-595.
- Dacre I. T., (2005). Equine dental pathology. In: Baker G. J., Easley J. (editors). *Equine Dentistry*. 3th Edition, 91-109.
- Dacre K. J. P., Dacre I. T., Dixon P.M., (2002). Motorised equine dental equipment. *Equine Veterinary Education* 14, 263-266.
- Dixon P. M., (2000). Removal of equine dental overgrowths. *Equine Veterinary Education* 12, 68-81.
- Dixon P. M., Barakzai S., Collins N., Yates J., (2008). Treatment of equine cheek teeth by mechanical widening of diastemata in 60 horses (2000-2006). *Equine Veterinary Journal* 40, 22-28.
- Dixon P. M., Dacre I., (2005). A review of equine dental disorders. *Veterinary Journal* 169, 165-187.
- Dixon P. M., Du Toit N. (2001). Dental anatomy. In: Baker G. J., Easley J. (editors). *Equine Dentistry*. 3th Edition, 51-76.
- Dixon P. M., Hawkes C., Townsend N., (2008). Complications of equine oral surgery. *Veterinary Clinics of North America: Equine Practice* 24, 499-514.
- Dixon P. M., Tremaine W. H., Pickles K., Kuhns L., Hawe C., McCann J., McGorum B., Railton D. I., Brammer S., (1999a). Equine dental disease part 1: a long-term study of 400 cases: disorders of incisor, canine and first premolar teeth. *Equine Veterinary Journal* 31, 369-377.
- Dixon P. M., Tremaine W. H., Pickles K., Kuhns L., Hawe C., McCann J., McGorum B. C., Railton D. I., Brammer S., (1999b). Equine dental disease part 2: a long-term study of 400 cases: disorders of development and eruption and variations in position of the cheek teeth. *Equine Veterinary Journal* 31, 519-528.
- Doherty T., Schumacher J., (2001). Dental restraint and anesthesia. In: Baker G. J., Easley J. (editors). *Equine Dentistry*. 3th Edition, 279-287.
- Du Toit N., B. A. Rucker (2011). Geriatric dentistry. In: J. Easley, P. M. Dixon and J. Schumacher (editors). *Equine Dentistry*, 279-287.
- du Toit N., Rucker B.A., (2013). The gold standard of dental care: the geriatric horse. *Veterinary Clinics of North America: Equine Practice* 29, 521-527.
- Easley J., (2011). Corrective dental procedures. In: Baker G. J., Easley J. (editors). *Equine Dentistry*. 3th Edition, 261-277.
- Greene S. K., Basile T.P., (2002). Recognition and treatment of equine periodontal disease. *Annual Convention of the AAEP*.
- Henry T., Pusterla N., Guedes A. G. P., Verstraete F. J. M., (2014). Evaluation and clinical use of an intraoral inferior alveolar nerve block in the horse. *Equine Veterinary Journal* 46, 706-710.
- Johnson T. J., Porter D. M., (2004). Periodontal disease and tooth decay in the horse. In: *Proceedings of the Fifth Annual Convention of the American Association of Equine Practitioners*. Denver, Colorado.
- Langeneckert F., Witte T., Schellenberger F., Czech C., Aebischer D., Vidondo B., Koch C., (2015). Cheek tooth extraction via a minimally invasive transbuccal approach and intradental screw placement in 54 equids. *Veterinary Surgery* 44, 1012-1020.
- Lantz G. C., (2003). Regional anesthesia for dentistry and oral surgery. *Journal of Veterinary Dentistry* 20, 181-186.
- Lowder M. Q., (1999). How to perform oral extraction of equine cheek teeth. *Annual Convention of the AAEP*.
- Lundström T., Wattle O., (2016). Description of a technique for orthograde endodontic treatment of equine cheek teeth with apical infections. *Equine Veterinary Education* 28, 641-652.
- MacDonald M., Basile T., Wilson W., Puchalski S., Scheuch B. C., (2006). Removal of maxillary tooth fragments and root remnants in standing horses. *American Association of Equine Practitioners-AAEP-Focus Meeting, Indianapolis, USA*.
- Marshall R., Shaw D. J., Dixon P.M., (2012). A study of sub-occlusal secondary dentine thickness in overgrown equine cheek teeth. *Veterinary Journal* 193, 53-57.
- Menzies R. A., Easley J., (2014). Standing equine dental surgery. *Veterinary Clinics of North America: Equine Practice* 30, 63-90.
- Miller Michau T., (2005). Equine ocular examination: basic and advanced diagnostic techniques. In: Fathman L., Gower L. (editors). *Equine Ophthalmology*, 21-24.
- Morath U., Luyet C., Spadavecchia C., Stoffel M. H., Hatch G.M., (2013). Ultrasound-guided retrobulbar nerve block in horses: a cadaveric study. *Veterinary Anaesthesia and Analgesia* 40, 205-211.
- O'Leary J. M., Barnett T. P., Parkin T. D. H., Dixon P. M., Barakzai S.Z., (2013). Pulpar temperature changes during mechanical reduction of equine cheek teeth: Comparison of different motorised dental instruments, duration of treatments and use of water cooling. *Equine Veterinary Journal* 45, 355-360.
- O'Neill H. D., Boussauw B., Bladon B. M., Fraser B. S., (2011). Extraction of cheek teeth using a lateral buccotomy approach in 114 horses (1999-2009). *Equine Veterinary Journal* 43, 348-353.
- Pearce C., (2015). The equine infundibulum and infundibular disease: background, review and techniques. *Livestock* 20, 46-51.
- Pollaris E., Van der Vekens E., Gielen L., Crijns C. P., Vlamincq L., (2016). Equine dentistry in the 21st century Part 2: dental examination of the horse's mouth and diagnostic techniques for detection of dental disease. *Vlaams Diergeneeskundig Tijdschrift* 85, 225-236.
- Ramzan P. H. L., Palmer L., Barouero N., Newton J.R., (2009). Chronology and sequence of emergence of permanent premolar teeth in the horse: Study of deciduous premolar 'cap' removal in Thoroughbred racehorses. *Equine Veterinary Journal* 41, 107-111.
- Rawlinson J., Carmalt J. L., (2014). Extraction techniques for equine incisor and canine teeth. *Equine Veterinary Education* 26, 657-671.
- Rawlinson J. T., Earley E., (2013). Advances in the treatment of diseased equine incisor and canine teeth. *Veterinary Clinics of North America-Equine Practice* 29, 411.
- Rucker B. A., (2006). Treatment of equine diastemata.

- American Association of Equine Practitioners-AAEP-Focus Meeting, Indianapolis, USA.*
- Schellenberger F., (2016). A modified approach to the treatment of periodontal disease with valve diastemata in horses. *25th European Congress of Veterinary Dentistry*. Dublin.
- Scrutchfield W., (2006). Wolf teeth: how to safely and effectively extract and is it necessary. *American Association of Equine Practitioners*.
- Simhofer H., (2011). Endodontic therapy. In: Easley E., Dixon P. M., Schumacher J. (editors). *Equine Dentistry*, 369-376.
- Staszuk C., Bienert A., Baumer W., Feige K., Gasse H., (2008). Simulation of local anaesthetic nerve block of the infraorbital nerve within the pterygopalatine fossa: anatomical landmarks defined by computed tomography. *Research in Veterinary Science* 85, 399-406.
- Stoll M., (2016). Endodontic procedures 1 (Pulp capping, Vital pulpotomy). *EVDF*, Dublin.
- Stoll M., (2016). Endodontic procedures 2 (Total pulp removal). *EVDF*, Dublin.
- Tell A., Egenvall A., Lundstrom T., Wattle O., (2008). The prevalence of oral ulceration in Swedish horses when ridden with bit and bridle and when unriden. *Veterinary Journal* 178, 405-410.
- Tremaine H., Pearce C., (2012). A modern approach to equine dentistry 4. Routine treatments. *In Practice* 34, 330.
- Tremaine W. H., (2004). Oral extraction of equine cheek teeth. *Equine Veterinary Education* 16, 151-158.
- Tremaine W. H., (2007). Local analgesic techniques for the equine head. *Equine Veterinary Education* 19, 495-503.
- Wilson G. J., Walsh L. J., (2005). Temperature changes in dental pulp associated with use of power grinding equipment on equine teeth. *Australian Veterinary Journal* 83, 75-77.

Over dieren

## VARKENS RUIKEN

“ik kijk niet naar ze, want ik wil ze eerst ruiken. Eerst ruiken dan zien is mijn devies. En dan ineens, plotsklaps, een wonder ... die heerlijke geur van varkens die in het stro hebben gelegen, bereikt mijn neus. Dat is de essentie van het varkenshouden.”

Flaptekst van A.J. Snijders: *Eenentwintig en andere varkensverhalen*. Het huis met de drie gedichten, Lochem, 2016, pp. 30.

Luc Devriese