

Alfaxalone TIVA bij de chirurgische excisie van een tracheaal adenocarcinoma bij een kat

Alfaxalone TIVA during surgical excision of a tracheal adenocarcinoma in a cat

M. Deflandre, T. Bosmans, N. Devriendt, H. de Rooster, A. Van Caelenberg, I. Gielen, I. Polis

Vakgroep Kleine Huisdieren, Faculteit Diergeneeskunde, Universiteit Gent,
Salisburylaan 133, B-9820 Merelbeke

Marie.Deflandre@ugent.be

SAMENVATTING

Een tien jaar oude, vrouwelijke, Europese korthaar werd aangeboden met klachten van progressief verergerende dyspnee, ademen met open muil en inspiratoire en expiratoire stridor. Met behulp van tracheoscopie met biopsname kon de histopathologische diagnose van een intraluminaal tracheaal adenocarcinoma gesteld worden. Computertomografie (CT) toonde aan dat er geen metastasen waren, waarna tijdens dezelfde anesthesie werd overgegaan tot excisie van de tumor. Omwille van de moeilijke hanteerbaarheid van de patiënt was intraveneuze premedicatie niet mogelijk en gebeurde de inductie van de anesthesie aan de hand van een intramusculaire injectie met alfaxalone. De anesthesie werd verder onderhouden met twee verschillende protocollen: initieel werd gebruik gemaakt van een inhalatieanesthesie-protocol, waarbij isofluraan via een laryngeaal masker werd verdampt in 100% zuurstof via een cirkelsysteem, waarna er werd overgeschakeld naar totale intraveneuze anesthesie (TIVA) met alfaxalone tijdens de eigenlijke excisie van de tumor. Door het verwijderen van zeven trachearingen kon de tumor volledig verwijderd worden.

ABSTRACT

A ten-year-old European Shorthair cat was presented with complaints of progressively worsening dyspnea with open-mouth breathing and inspiratory and expiratory stridor. Histopathological examination of a biopsy, collected during tracheoscopy, revealed that the mass was an intraluminal tracheal adenocarcinoma. Computed tomography (CT) revealed no metastases and the excision of the tumor was performed during the same anesthesia. Intravenous premedication was not possible due to the behavior of the patient and induction of anesthesia was provided using intramuscular injection of alfaxalone. The maintenance of anesthesia was initially provided by inhalation of isoflurane vaporized in oxygen using a laryngeal mask and a circle rebreathing system, followed by total intravenous anesthesia (TIVA) with alfaxalone during the actual excision of the tumor. By removal of seven tracheal rings, the tumor could be completely removed.

INLEIDING

Tumoren van de trachea komen zelden voor bij de kat (Roach en Krahwinkel, 2009). Dit stemt overeen met de situatie bij de mens, bij wie slechts 2% van de respiratoire tumoren afkomstig is van de trachea (Ahn et al., 2009). De gemiddelde leeftijd van katten met deze tumoren is 9,5 jaar, met een range van 2 tot 13 jaar. Er zijn geen geslachtsprevalentie (Brown en Rogers, 2003) en geen predilectieplaats bekend (Howard en Tolbert, 2015), waardoor tumoren zich kunnen bevinden van net caudaal van de larynx tot op het niveau van de carina (Clarke, 2014). Verschillende behandelingsopties zijn mogelijk,

gaande van medicamenteuze therapie en/of endoscopische “debulking” over tracheale “stenting” tot partiële trachearesectie (Howard en Tolbert, 2015). Bij een dergelijke ingreep zijn een passende aanvoer en opname van inhalatieanesthetica niet mogelijk. Deze situatie is dan ook uitermate geschikt voor het uitvoeren van totale intraveneuze anesthesie of ‘total intravenous anesthesia’ (TIVA) (Kennedy, 2016). Bij TIVA wordt de anesthesie enkel onderhouden door middel van intraveneuze (IV) agentia, waarbij een anestheticum dat hypnose, spierrelaxatie en immobiliteit tot effect heeft, kan gecombineerd worden met een opioïd, een alfa₂-agonist of een subanesthetische dosis ketamine (Kästner, 2007). Dit type anesthesie is

gebaseerd op het principe dat de plasmaconcentratie van het gekozen anestheticum snel moet bereikt worden en behouden blijven over de tijdspanne waarin anesthesie gewenst is. Een aanvangs- of ladingsdosis van het gekozen anestheticum is noodzakelijk om een voldoende hoge plasmaconcentratie te bereiken om verdere TIVA mogelijk te maken. Deze ladingsdosis wordt echter snel herverdeeld over de weefsels en geëlimineerd. Hierdoor dient een “constant rate infusion” (CRI) opgestart te worden om de gewenste plasmaconcentratie te behouden gedurende de anesthesieduur (Luisito, 2011). Als alternatief kunnen er intermitterende boli van het anestheticum toegediend worden, wat echter resulteert in een grotere variatie van de plasmaconcentratie dan bij een CRI. Een alternatieve optie voor een standaard CRI is een “target-controlled infusion” (TCI), waarbij de afgifte van een specifiek anestheticum wordt afgestemd op de vooraf berekende plasmaconcentratie waarvan bekend is dat deze een anesthetisch effect heeft (Kästner, 2007).

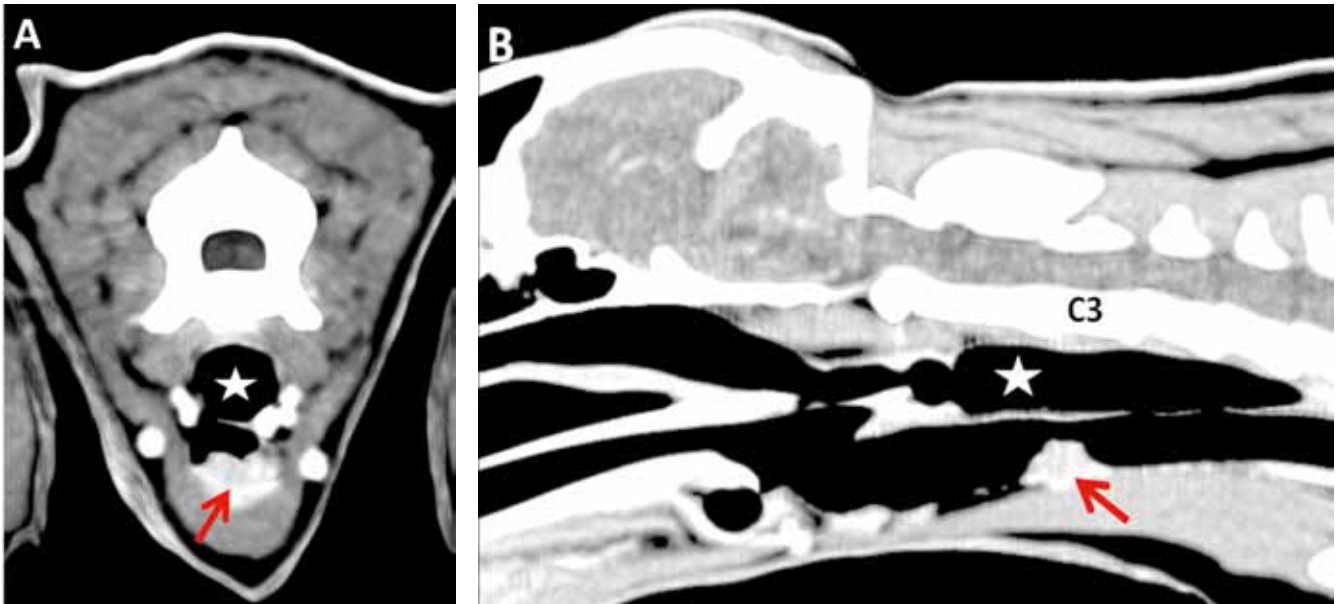
Propofol en alfaxalone zijn dankzij hun farmacokinetische eigenschappen uitermate geschikt voor toediening via CRI. Ze hebben een vergelijkbaar farmacokinetisch profiel met een snelle aanvangswerking, een korte werkingsduur, een snelle redistributie en een korte halfwaardetijd (Morgan en Legge, 1989; Whittam et al., 2008). Toch is het bekend dat propofol bij de kat over het algemeen minder goed gemetaboliseerd wordt dan bij de hond, wat kan leiden tot een verlengde recovery. Bovendien zijn de felie erythrocyten gevoeliger voor de oxidatieve effecten van propofol, met risico op “Heinz body-anemie”. Daarom is alfaxalone bij deze diersoort een welkom alternatief (Raisi en Musk, 2012). Bovendien heeft alfaxalone een beperktere invloed op het respiratoire systeem (Kennedy, 2016) en heeft het een grotere therapeutische breedte (Campagna et al., 2015).

CASUSBESCHRIJVING

Een tien jaar oude, vrouwelijke, gesteriliseerde Europese korthaar van 4,15 kg werd aangeboden met klachten van dyspnee en ademen met open muil. Reeds een jaar ademde de kat zwaarder, maar sinds een week waren de symptomen erger en werd er voor het eerst ook hoesten opgemerkt. Een initiële behandeling met diuretica, ontstekingsremmers en amoxicilline-clavulaanzuur door de doorverwijzende dierenarts had niet voor verbetering gezorgd. Enkele dagen na het instellen van de behandeling werd via een laterale thoraxradiografie, gevolgd door een tracheoscopie, door dezelfde dierenarts de diagnose van een tracheale massa gesteld en werd de patiënt doorverwezen. Bij presentatie op de Faculteit Diergeneeskunde waren er geen afwijkingen op het lichamelijk onderzoek, uitgezonderd een stridor die enkel bij manipulatie van de kat hoorbaar was en dit zowel bij inspiratie als bij expiratie. De tracheoscopie werd herhaald en er werd een intraluminale massa met een brede basis en een

wit spekkig aspect gevisualiseerd in de midcervicale, ventrale regio van de trachea. De massa strekte zich uit over het verloop van vier trachearingen. Het bleek na histopathologisch onderzoek van een biopst om een adenocarcinoma te gaan. Na de biopstname keerde de patiënt huiswaarts maar verergerden de tachypnee en dyspnee. De kat kreeg een eenmalige injectie met corticosteroiden van de eigen dierenarts en werd gehospitaliseerd in een zuurstofkooi.

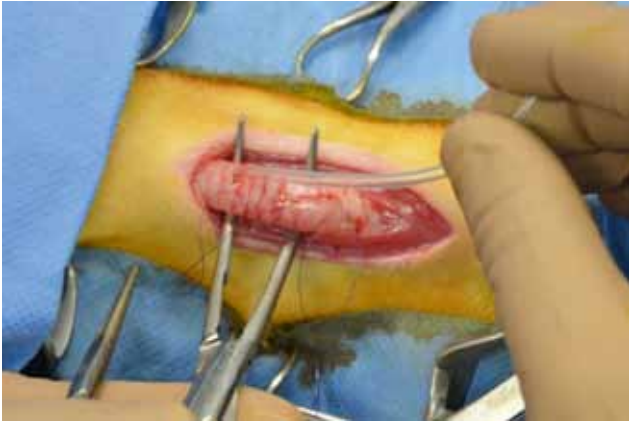
Vier dagen na de biopstname werd de kat opnieuw aangeboden, dit keer voor computertomografie (CT) van de cervicale regio en de thorax, met aansluitend chirurgische excisie van de tumor. De kat vertoonde nu een uitgesproken tachypnee met een frequentie van 92 ademhalingen per minuut en een stridor die continu hoorbaar was. Haar lichaamsgewicht was gedaald tot 3,95 kg. Het preanesthetisch, algemeen bloedonderzoek was normaal, maar aangezien geoordeeld werd dat de respiratoire aandoening een continue levensbedreiging vormde en de kat de stress van het gehanteerd worden niet moeiteloos kon ondergaan zonder dyspnee te vertonen, werd zij onderverdeeld in klasse IV van de “American Society of Anaesthesiologists” (ASA) (Posner, 2007). Voor de aanvang van de anesthesie werd de kat gepreoxigeneerd met 2 L zuurstof per minuut door middel van een gezichtsmasker en een “non-rebreathing bain”-systeem. Het dier bleek ondanks voorzichtige manipulatie echter zeer gestresseerd te zijn en de anesthesie werd geïnduceerd met een intramusculaire (IM) injectie alfaxalone (Alfaxan[®], Jurox plc, Worcestershire) in de m. quadriceps, na enkele minuten aangevuld met een tweede injectie tot het gewenste effect bereikt werd, hetgeen overeenstemde met een totale dosis van 5 mg/kg. Na het druppelen van 0,2 mL lidocaïne (Xylocaine[®] 2%, AstraZeneca, Brussel) op de larynx werd een laryngeaal masker (LM) (maat 1) geplaatst voor de toediening van zuurstof en isofluraan (Isoflo[®], Abbott, Queensborough). Intraveneuze toegang werd vervolgens verzekerd door het plaatsen van een 22 G-katheter in de rechter vena cephalica. Er werd via deze weg een ringerlactaat-kristalloïdeoplossing (Vetivex[®] Ringer Lactaat, Dechra, Staffordshire) toegediend aan 5 mL/kg/uur gedurende het verdere verloop van de anesthesie. Na het bereiken van een eindtidale concentratie isofluraan (ETiso%) van ongeveer 1,1% werd de patiënt overgebracht naar de afdeling medische beeldvorming voor een CT-onderzoek, tijdens dewelke de anesthesie werd onderhouden met isofluraan verdampt in 100% zuurstof en de patiënt klinisch stabiel bleef. Op de CT-beelden was midcervicaal ventraal links een omschreven wekedelenproces in de trachea aanwezig (afmetingen: lengte 8,8 mm, hoogte 4,6 mm en breedte 7,6 mm). Na IV contrastinjectie van 2 mg/kg iopromide (Ultravist[®] 300, Bayer Pharma AG, Berlijn) toonde de massa duidelijke contrastcaptatie. Bilateraal en ventraal in de thorax was er een verhoogde densiteit zichtbaar, passend bij een beeld van atelectase. Verder waren er geen tekenen van metastasen. Er was een veralgemeende en duidelijke



Figuur 1A. Dwars CT-beeld ter hoogte van C3. **1B.** Sagittale reconstructie van de hals in wekedelenvenster na het toedienen van IV contraststof. Ventraal in de trachea ter hoogte van C3 is een omschreven homogeen contrastcapterende massa aanwezig (rode pijlen). Dorsaal van de trachea is een gedilateerde slokdarm zichtbaar (ster) (megaoesofagus).

mega-oesofagus aanwezig en de maag was gevuld met een groot volume gas, vermoedelijk ten gevolge van verlies van tidaal volume door het gebruik van een LM dat niet specifiek was aangepast aan de anatomie van de larynx van de kat (humaan pediatrisch laryngeaal masker) (Figuur 1). Tijdens de voorbereiding van de patiënt voor operatie ademde deze spontaan, bedroeg de perifere arteriële zuurstofsaturatie (SpO₂) 91 à 92% en bleef het eindtidale CO₂-gehalte (ETCO₂) stabiel rond 35 mmHg. Aangezien het openen van het lumen van de trachea, een niet-steriel orgaan, tijdens een electieve ingreep beschouwd wordt als het maken van een proper-gecontamineerde wonde (Fossum en Willard, 2007), was antimicrobiële profylaxie aangewezen onder de vorm van 20 mg/kg amoxicilline (Clamoxyl[®], Zoetis, Louvain-La-Neuve) IV. Omdat zowel alfaxalone als isofluraan geen analgetische eigenschappen bezit, werd net vóór de verplaatsing van de kat naar het operatiekwartier bovendien 0,2 mg/kg methadon (Comfortan[®], Eurovet Animal Health, Bladel) IV toegediend. Op de operatietafel werd de kattin op een warmwatermatras (Mul.T.Pad[®], Gaymar Industries, New York) in dorsale decubitus gepositioneerd en werd de operatiezone geschrubd met een hibitane-alcoholprotocol. De patiënt werd gemonitord via electrocardiografie, pulse-oximetrie, capnografie, analyse van de anesthesiegassen en een oesofagale thermometer (Anaesthetic Monitoring System A/S3[®], Datex-Ohmeda, General Electric, Chicago). De bloeddruk werd niet-invasief gemeten met een dopplertoestel (Model 811-B[®], Parks Medical Electronics, Aloha) via een aangepaste cuff proximaal van de tarsus. Kort na het maken van een incisie ter hoogte van de ventrale hals vanaf de larynx

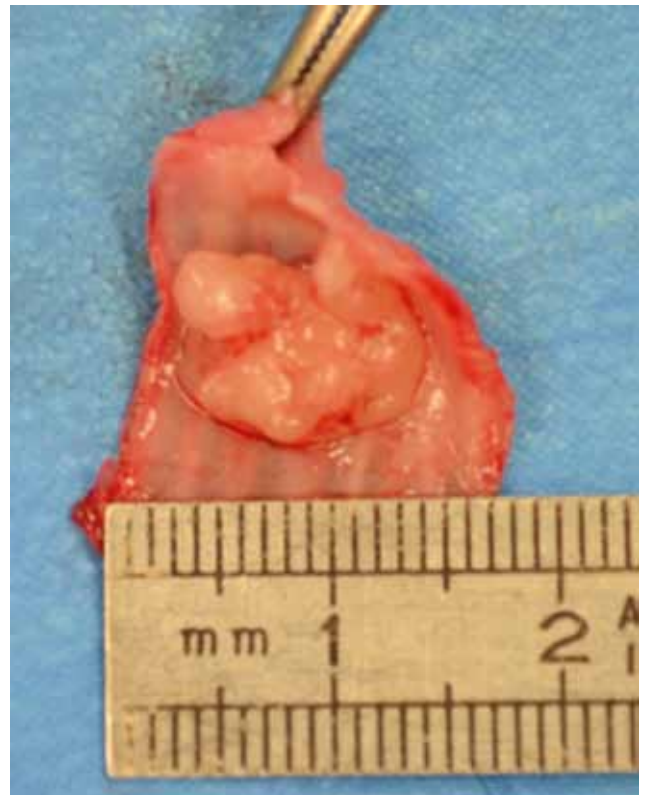tot 1 cm craniaal van het sternum werd een bolus van 2 µg/kg fentanyl (Fentadon[®], Eurovet Animal Health, Bladel) IV toegediend via een spuitpomp (Perfusor[®] Space, B/Braun, Melsungen), waarna een CRI van 5 µg/kg/u fentanyl werd opgestart om intraoperatieve analgesie te verzekeren. Na het vrijprepareren van de subcutis en het openen van de M. sternohyoïdeus en M. sternothyroïdeus in de middellijn, werd een duidelijk afwijkende trachea ter hoogte van de schildklieren gezien. De structuur werd vrijgeprepareerd en er werden twee steunhechtingen geplaatst op een afstand van twee trachearingen craniaal en twee trachearingen caudaal van de massa. Een tiental minuten na aanvang van de chirurgie steeg de ETCO₂ tot 63 mmHg in combinatie met een SpO₂ van 87% en werd besloten de patiënt mechanisch te ventileren (Cicero[®], Dräger, Lübeck). Dit gebeurde aan een frequentie van zes ademhalingen per minuut, een “peak inspiratory pressure” (PIP) van 10 cm H₂O, een “positive end expiratory pressure” (PEEP) van 1 cm H₂O en een tidaal volume (TV) van 25 mL/kg. Dit hoog TV was noodzakelijk ter compensatie van de verliezen via de niet-perfecte pasvorm van het laryngeale masker op de epiglottis. Desondanks bleef de ETCO₂ zeer hoog met een waarde tussen 71 en 79 mmHg, maar aangezien de SpO₂ tussen de 95% en 98% bleef, het TV reeds hoog was, verdere aanpassing van de ventilatie onmogelijk was (intubatie was geen optie) en de patiënt geen tekenen van cyanose vertoonde, werd deze waarde getolereerd. Een klein uur na de start van de chirurgie werd de trachea volgens de “split cartilage”-techniek doorgesneden. De toediening van het inhalatie-anestheticum via het laryngeale masker werd stopgezet en er werd overgeschakeld op TIVA met



Figuur 2. Intraoperatief beeld van de cervicale trachea na de eerste steekincisie tijdens plaatsing van de zuurstofsonde. Na het maken van een ventrale steekincisie werd een sonde in de distale trachea geplaatst om de continue toediening van zuurstof mogelijk te maken. Proximaal en distaal van de afwijkende trachea zijn steunhechtingen zichtbaar.

alfaxalone. Na een IV-bolus alfaxalone van 1,5 mg/kg werd door middel van een spuitpomp een CRI opgestart aan 0,2 mg/kg/min. De zuurstoftoediening via het LM werd nog voortgezet tot net voor het insnijden van de luchtpijp, waarna een zuurstofsonde in het distale deel van de trachea geplaatst werd, die met een passende koppeling (endotracheale tubeconnector voor een 3,5 mm interne diameter tracheotube) verbonden werd met het anesthesisch ademsysteem, zodat zuurstof toegediend kon worden via een vorm van “jet-ventilation” (Figuur 2). Hierbij werd een continue flow van 3 L zuurstof per minuut toegediend terwijl de patiënt zelfstandig ademde, aangevuld met snelle, manuele compressies van de ademballon. Dit gebeurde met een frequentie van ongeveer 120 compressies per minuut met een druk van maximaal 10 cm H₂O, waardoor het moeilijk was om het correcte TV weer te geven omwille van de hoge ademhalingsfrequentie. Deze intermitterende compressies werden uitgevoerd wanneer een daling in SpO₂ werd opgemerkt die te uitgesproken was of die zichzelf niet herstelde bij het spontaan ademen van de patiënt. Dit ingrijpen had een duidelijk gunstig effect op de perifere arteriële zuurstofsaturatie, waardoor de hypoxemische fases zowel in duur als in ernst tot een acceptabel minimum konden beperkt worden. De eigenlijke excisie van de tumor duurde ongeveer 30 minuten en tijdens deze periode schommelde de SpO₂ tussen 76 en 83%, hetgeen getolereerd werd. Het verwijderde weefsel, dat zeven trachearingen met een massa van 1,0 x 1,8 x 0,8 cm omvatte (Figuur 3) werd opgestuurd voor histopathologisch onderzoek. De luchtpijp werd enkelvoudig gehecht met poliglecaprone 4/0 (Monocryl®, Ethicon, Cornelia). De zuurstofsonde in de distale trachea werd verwijderd en meteen na het plaatsen van de laatste hechting werd de patiënt geïntubeerd met een 4 mm interne diameter

gecuffte, endotracheale tube (ET). Hierna kon het dier tot het einde van de ingreep mechanisch beademd worden met een TV van 100 ml, een PIP van 10 cm H₂O en een PEEP van 1 cm H₂O. Bij inspectie van de trachea werd een mooie appositie zonder overmatige tractie gezien. Kort voor het einde van de ingreep steeg de systolische, arteriële bloeddruk van de patiënt van 100 naar 150 mmHg hoewel deze tijdens de rest van de ingreep stabiel was gebleven rond 80 mmHg. Er werd vermoed dat deze stijging van de bloeddruk te wijten was aan een nociceptieve stimulus, waardoor besloten werd om een bolus fentanyl van 2 µg/kg IV toe te dienen, waarna de bloeddruk terug normaliseerde. De spieren en subcutis werden doorlopend gesloten met poliglecaprone 4/0 en de huid werd intradermaal gesloten met hetzelfde hechtmateriaal. De totale duur van de anesthesie bedroeg 2 uur en 50 minuten. De fentanyl CRI, de alfaxalone CRI en de mechanische beademing werden stopgezet en het hernemen van de spontane ademhaling werd visueel en aan de hand van capnografie opgevolgd. Het duurde een drietal minuten vooraleer de patiënt herstelde van apnee. Ondertussen werd de ademhaling een aantal keer manueel ondersteund via druk op de ademballon, waarna deze geleidelijk stabiliseerde op een frequentie van 17 ademhalingen per minuut. Om de postoperatieve analgesie te verzekeren werd



Figuur 3. Geresecceerde deel van de trachea met intraluminale massa. Het geresecceerde deel van de trachea omvatte zeven trachearingen, hetgeen overeenkomt met 16,2 tot 18,4% van de totale trachealengte bij de kat. Na het openen van het lumen was een duidelijk omschreven massa zichtbaar met afmetingen van 1,0 x 1,8 x 1,8 cm.

een injectie van 20 µg/kg buprenorfine (Vetergesic®, Ceva Santé Animale, Brussel) IV toegediend. De recovery verliep probleemloos met een vlotte extubatie zonder dyspnee of tachypnee. De verdere opvolging gebeurde in de intensievezorgafdeling aan de hand van een nauwgezette visuele controle van de patiënt. Aangezien de anastomose van de trachea zonder overmatige tractie was gebeurd, werden er geen mechanische voorzorgen genomen om overmatige extensie van de nek te vermijden. Infuustherapie met een ringerlactaatoplossing aan anderhalve keer onderhoud werd opgestart in het kader van de te verwachten verliezen door eventuele tachypnee. De ademhalingsfrequentie bevond zich postoperatief tussen 24 en 56 ademhalingen per minuut en zuurstoftoediening werd als overbodig beschouwd, aangezien er geen dyspnee aanwezig was en de perioden van normale en hoge ademhalingsfrequenties elkaar afwisselden, hetgeen deed vermoeden dat deze stress-gerelateerd waren. De analgesie werd verdergezet met 20 µg/kg buprenorfine IV om de 6 uur en amoxicilline werd nog tweemaal IV toegediend met een interval van 8 uur aan een dosis van 20 mg/kg. Aangezien de patiënt 48 uur vóór de ingreep een injectie met een ongekend cortisonepreparaat had toegediend gekregen door de doorverwijzende dierenarts, was de toediening van NSAID's zowel pre-, per- als postoperatief tegenaangewezen en kon deze klasse van agentia niet gebruikt worden in het kader van multimodale analgesie. Tijdens de tweede hospitalisatiedag werd de infuustherapie afgebouwd naar eenmaal onderhoud en werd de analgesie met buprenorfine aangehouden. De kat werd gestimuleerd om te eten maar vertoonde geen eetlust. Bovendien werd zij zichtbaar onrustiger, waardoor er eenmalig moest overgegaan worden tot de toediening van 0,02 mg/kg acepromazine (Placivet®, Kela laboratoria, Hoogstraten) IV. Er werd de volgende dag besloten om de patiënt naar huis te laten gaan met buprenorfine 20 µg/kg driemaal daags buccaal transmucosaal gedurende twee dagen en met twee weken hokrust. De diagnose van een adenocarcinoma met een lage graad van maligniteit uitgaande van de mucosale klieren van de trachea werd herbevestigd. Bovendien werd vermeld dat deze tussen de trachearingen infiltreerde maar het omgevende bindweefselkapsel niet penetreerde. De tumor bleek nipt volledig verwijderd met een proximale craniodorsale rand van 0,4 cm en een distale rand van 0,2 cm.

Op het controlebezoek twee weken later bleek dat de kat meteen na thuiskomst was beginnen eten en geen ademhalingsproblemen meer had vertoond. Haar lichaamsgewicht was met bijna 1 kg toegenomen. Op het lichamelijk onderzoek werd een milde tachypnee van 44 ademhalingen per minuut vastgesteld. De incisieplaats was droog en gesloten. Een controlebezoek na drie maanden en vervolgens levenslang om de zes maanden werden aangeraden voor de opvolging van metastasen. Negen maanden na de operatie had de kat geen ademhalings symptomen meer en op controle-

radiografieën van de thorax waren tot dan toe geen afwijkingen detecteerbaar.

DISCUSSIE

Bij het formuleren van een anesthesisch plan dient er steeds rekening gehouden te worden met de specifieke noden van de individuele patiënt. Het anesthesierisico wordt ingeschat op basis van de anamnese en het klinisch onderzoek en het type aandoening van de patiënt. De kat beschreven in deze casus vertoonde een snel verergerende dyspnee, waardoor zij een ASA-klasse IV-anesthesierisico toebedeeld kreeg (Posner, 2007). Er werd een efficiënt en veilig anesthesieprotocol uitgewerkt voor gebruik zowel tijdens de diagnosestelling als de chirurgische ingreep. Aangezien deze patiënt het gezichtsmasker goed verdroeg, kon een succesvolle preoxygenatie gedurende een vijftal minuten bekomen worden, een belangrijk onderdeel van het anesthesisch protocol bij dieren met een respiratoire aandoening. Om via een gezichtsmasker een voldoende grote zuurstofreserve te kunnen opbouwen in de longen, wordt een preoxygenatie duur van 3 tot 5 minuten met 100% zuurstof aangeraden (Milella en Gurney, 2016). Dit vermindert het risico op hemoglobine desaturatie en hypoxemie gedurende de inductie (Bednarski et al., 2011) en verhoogt op die manier de tolerantie ten opzichte van apnee (Sirian en Wills, 2009). Om de stress bij deze weinig coöperatieve patiënt te beperken, werd gekozen voor een IM-toediening van alfaxalone voor sedatie. Hierdoor kon vervolgens op een veilige manier een intraveneuze toegang verkregen worden en kon bovendien zelfs overgegaan worden tot plaatsing van het LM.

Bij de keuze van het verdere onderhoudsanesthesieprotocol werden de voor- en nadelen van inhalatie-anesthesie versus TIVA afgewogen. Bij inhalatie-anesthesie kan via een beveiligde luchtweg ook zuurstof toegediend worden en kan indien nodig gemakkelijk overgegaan worden tot mechanische ventilatie. Eens er een evenwicht is ingesteld tussen de alveolaire en de pulmonaire, capillaire partiële druk, is de diepte van de anesthesie bovendien snel en accuraat te regelen (Egan, 2015). Bij de patiënt beschreven in deze casus zorgde de aanwezigheid van een intraluminale tracheatumor er echter voor dat endotracheale intubatie en het gebruik van een klassieke inhalatie-anesthesietechniek fysisch onmogelijk waren. Initieel kon dit probleem omzeild worden door het plaatsen van een LM, waardoor zuurstoftoediening en onderhoud met inhalatie-anesthesie toch mogelijk waren tijdens de diagnosestelling. Bij kittens wordt het LM echter vaker geassocieerd met gastro-oesofagale reflux dan de ET (Sideri et al., 2009). In de humane anesthesie werd aangetoond dat het gebruik van een LM niet noodzakelijk gepaard gaat met een hogere contaminatie van de omgevingslucht met anesthesiegassen dan met een ET (Hoerauf et al., 1996). Een alternatief voor beide

Tabel 1. Alfaxalonedoseringen voor de inductie en het onderhoud van de anesthesie bij de kat na verschillende premedicatieprotocollen.

Inductiedosis alfaxalone IV	Onderhoudsdosis alfaxalone IV	Premedicatie	Referentie
4,7 ± 1,2 mg/kg	/	0,05 mg/kg acepromazine IM 0,3 mg/kg meloxicam SC	Taboada en Murison (2010)
11,6 ± 0,3 mg/kg	10,7 ± 0,8 mg/kg/uur	0,03 mg/kg acepromazine SC, 0,3 mg/kg morfine SC 0,04 mg/kg atropine SC	O'Hagan et al. (2012)
1,87 ± 0,5 mg/kg	10,76 ± 0,96 mg/kg/uur	0,2 mg/kg butorfanol IM 20 µg/kg medetomidine IM	Schwarz et al. (2014)
2,57 ± 0,41 mg/kg	11,62 ± 1,37 mg/kg/uur	0,2 mg/kg butorfanol IM 0,1 mg/kg acepromazine IM	
1,7 (0,7-3,0) mg/kg	0,18 (0,06-0,26) mg/kg/min	20 µg/kg medetomidine IM 0,3 mg/kg morfine IM	Beths et al. (2014)
11,6 ± 0,3 mg/kg	10,7 ± 0,8 mg/kg/uur	0,01 mg/kg medetomidine IM 0,3 mg/kg meloxicam SC	Campagna et al. (2015)
4,3 mg/kg (3,4-7,0) aan 2 mg/kg/min 2,1 mg/kg (1,5-2,5) aan 0,5 mg/kg/min	/	20 µg/kg buprenorfine IM 3,0 mg/kg alfaxalone SC	Bauquier et al. (2015)

soorten bovensteluchtwegcontrole is de v-geltube, een voorbeeld van een "supraglottic airway device" (SGAD) dat aangepast is aan de specifieke anatomie van de larynx van de diersoort waarvoor het bestemd is; dit in tegenstelling tot het gebruik van humane LMs bij kleine huisdieren. Het blijkt een bruikbaar alternatief te zijn, zelfs bij gecontroleerde mechanische ventilatie tot een PIP van 16 cm H₂O en kan bovendien reeds bij een meer oppervlakkig niveau van anesthesie geplaatst worden. Aangezien een deel van deze specifieke tube in de oesofagus wordt geplaatst, zou er volgens de fabrikant bovendien minder verlies van tidaal volume zijn en wordt de kans op aspiratie van maaginhoud bij reflux geminimaliseerd. Verdere studies zijn echter aangewezen om deze stellingen te onderzoeken en te controleren (Prasse et al., 2016). De grote hoeveelheid lucht in de oesofagus en maag, die werd opgemerkt op de CT-beelden bij de kat in de huidige casusbespreking, is mogelijk te wijten aan het gebruik van een niet-diersoortspecifiek aangepast LM, met lekkage van anesthesiegassen tot gevolg.

"High-frequency jet-ventilation" wordt beschouwd als de meest ideale manier om patiënten met een onderbreking van de grote luchtwegen te ventileren. Hierbij kan namelijk het tidale volume tot een minimum beperkt worden, terwijl de hoge beademingsfrequentie ervoor zorgt dat het ademminuutvolume gevrijwaard blijft, bij normale beademingsdrukken. Hierdoor wordt het gevaar op barotrauma of "air entrapment" verminderd (Luyet et al., 2013). Uit een humaan longmodel is echter gebleken dat (percutane

transtracheale) "high-flow"-ventilatie vaak resulteert in een hogere druk in de luchtwegen ondanks een lager TV, vermoedelijk door een PEEP-effect dat ontstaat door de hoge flow (Sasano et al., 2014). In gevallen waarbij deze vorm van technologie niet beschikbaar is, zoals in deze casus het geval was, kan men zich behelpen met de methode hierboven beschreven. Deze is gebaseerd op het principe van "low-frequency jet-ventilation" (Clarkson en Davies, 1978). Met deze ventilatietechniek is het risico op hypercapnee ten gevolge van hypoventilatie of door het opnieuw inademen van uitgedemde CO₂ reëel (Lee en English, 1974). De daling van de arteriële zuurstofconcentratie tot waarden beneden de 90 en zelfs de 80 % werden in deze casus getolereerd aangezien deze telkens van korte duur waren en succesvol konden opgelost worden door het verhogen van de frequentie van de manuele compressies of door het verhogen van de zuurstofflow. In het geval van een niet-responsieve daling van de SpO₂ had de patiënt tijdelijk op de klassieke manier geïntubeerd kunnen worden met een ET-tube, eventueel ondersteund door een zo goed mogelijke manuele appositie van beide trachea delen. Op die manier had er gedurende enkele minuten manueel beademd kunnen worden tot de SpO₂ voldoende gestegen was.

In deze casus vereiste excisie van de tumor het openen van de trachea, waardoor inhalatie-anesthesie voor de volledige ingreep geen optie was. De uiteindelijke stapsgewijze aanpak, waarbij niet van meet af aan voor TIVA gekozen werd, hield rekening met meerde-

Tabel 2. Aangeraden dosering voor de intraveneuze toediening van alfaxalone bij de kat voor de inductie en het onderhoud van de anesthesie (naar BCFI, 2015).

	Zonder premedicatie	Met premedicatie
Inductie	5 mg/kg	5 mg/kg
Onderhoud infuus	10-11 mg/kg/uur	7-8 mg/kg/uur
Onderhoud bolus	1,3-1,5 mg/kg (per 10 min)	1,1-1,3 mg/kg (per 10 min)

re factoren in het belang van de patiënt. Hierdoor was de uiteindelijke keuze voor TIVA met alfaxalone en extra zuurstoftoediening via een zuurstofsonde tijdens het resectiegedeelte van de chirurgie bij deze patiënt dus een noodzaak. Bij TIVA wordt gebruik gemaakt van injecteerbare anesthetica voor het onderhoud van de anesthesie (Luisito, 2011). Niet alle anesthetica zijn hier echter voor geschikt, aangezien aan een bepaald aantal voorwaarden moet voldaan worden. Alfaxalone (3- α -hydroxy-5 α -pregnane-11,20-dione) is een synthetisch neuro-actief steroïd anestheticum werkzaam via de γ -aminoboterzuur (GABA_A) receptoren in de hersenen. Recentelijk werd een nieuwe formulatie geregistreerd waarbij alfaxalone opgelost is in 2-hydroxypropyl- β cyclodextrin (HPCD) (Alfaxan[®], Jurox Pty Ltd, Rutherford, New South Wales). Hierdoor werd een oplossing gevonden voor de anafylactische nevenwerkingen kenmerkend voor de eerdere formulatie (Saffan[®], Schering Plough Animal Health, Union, New Jersey), veroorzaakt door een surfactant component (Cremophor EL) (Haskins et al., 1975). Alfaxalone heeft een wijde therapeutische breedte, is cardiovasculair stabiel, cumuleert niet, heeft een snelle aanvang, een korte werkingsduur en is niet irriterend (Warne et al., 2015). Deze eigenschappen zorgen ervoor dat dit anestheticum uitermate geschikt is voor toediening via TIVA.

In de literatuur is een grote variatie terug te vinden aan dosissen zowel voor inductie als onderhoud van de anesthesie met alfaxalone. De toedieningsweg en de keuze van premedicatie hebben hierin ongetwijfeld het grootste aandeel. De afwezigheid van een IV toegang in de huidige casus leidde ertoe dat een klassiek anesthesisch plan van premedicatie voorafgaand aan inductie moest aangepast worden naar een onmiddellijke inductie van de anesthesie via een IM toediening van alfaxalone. In een onderzoek van Tamura et al. (2015) werden de sedatieve effecten van IM injectie van alfaxalone onderzocht zonder premedicatie, waarbij gezien werd dat de stof dosisafhankelijke sedatieve effecten teweegbrengt die acceptabel zijn vanaf 2,5 tot 10 mg/kg. Rodrigo-Mocholi et al. (2016) toonden aan dat een solo-injectie van 5 mg/kg alfaxalone IM een diepe sedatie teweegbrengt, een dosis en een toedieningswijze die in deze casus zelfs voor inductie van de anesthesie zorgden, aangezien de plaatsing van een LM mogelijk was na deze dosis. Wanneer de gebruikte alfaxalone dosis van 5 mg/kg vergeleken wordt met de referentiedosering voor anes-

thesie-inductie (Tabel 1) ligt deze beduidend hoger, hetgeen niet verwonderlijk is aangezien de alfaxalone in deze casus IM en niet IV werd toegediend en het dier bovendien niet gepremediceerd was. Voor IM injectie wordt in de literatuur soms een dosis van 10 mg/kg aangeraden, maar de nadelen van zulke dosis zijn het te injecteren volume en de verhoogde kans op een verlengde recovery met excitatie (Warne et al., 2014). Hoge IV dosissen kunnen ook hypotensie veroorzaken en een recovery met tremoren, ataxie en opisthotonus vanaf dosissen van 2,5 mg/kg worden gerapporteerd (Campagna et al., 2015); neveneffecten die in deze patiënt niet opgemerkt werden. De onderhoudsdosis van 0,2 mg/kg/min die in deze casus gehandhaafd werd, komt goed overeen met de gerapporteerde dosering in de literatuur (Tabel 2). Alfaxalone bezit geen analgetische eigenschappen, waardoor in deze casuïstiek een combinatie met krachtige μ -agonisten vereist was omwille van de pijnlijke aard van de ingreep. Dit werd verzekerd door kort pre-operatief 0,2 mg/kg methadone toe te dienen en door intra-operatief fentanyl met een ladingsdosis van 2 μ g/kg gevolgd door een CRI aan 5 μ g/kg toe te dienen.

In de humane geneeskunde wordt steeds meer interesse getoond in TIVA bij pediatrie patiënten (Morton, 2013) en vooral in de neurochirurgie wordt in de meerderheid van de gevallen voor TIVA gekozen (Zuleta-Alarcón et al., 2015). Bij ernstig zieke honden blijkt TIVA minder cardiovasculaire depressie te veroorzaken dan onderhoud met inhalatie-anesthetica, tenminste wanneer aangepaste protocollen gebruikt worden (Keegan en Green, 1993; Deryck et al., 2010). De technologie omtrent de monitoring van de diepte van TIVA ontwikkelt zich duidelijk, aangezien naast het gebruik van een CRI via een spuitpomp nu ook TCI een mogelijkheid is. Ook het meten van de propofolconcentratie in uitgeademde gassen zou in de toekomst een nieuwe manier kunnen zijn om de anesthesiediepte van de patiënt te monitoren (Egan, 2015). In de diergeneeskunde zou de hogere kostprijs vergeleken met inhalatieanesthesie echter een struikelblok kunnen blijven. Er kan geconcludeerd worden dat TIVA bij deze patiënt met een intratracheale aandoe-ning een noodzaak was en dat dankzij een uitgebreid diagnostisch onderzoek, een geïndividualiseerd anesthesisch plan en een gecoördineerde samenwerking tussen anesthesisten en chirurgen een succesvolle therapie kon worden ingesteld.

REFERENTIES

- Ahn Y., Chang H., Lim Y.S., Hah J.H., Kwon T.K., Sung M.W., Kim K.H. (2009). Primary tracheal tumors: review of 39 cases. *Journal of Thoracic Oncology* 4, 635-638.
- Bauquier S.H., Warne L.N., Carter J.E., Whitem T., Beths T. (2015). Influence of two administration rates of alfaxalone at induction on its relative potency in cats: a pilot study. *Journal of Feline Medicine and Surgery* 19, 231-234.
- BCFI - Belgisch Centrum voor farmacotherapeutische informatie (2015). Neuro-actieve steroïden. In: Gustin P. (editor). *Gecommentarieerd Geneesmiddelenrepertorium voor Diergeneeskundig Gebruik 2015*, Liège, p. 175-176.
- Bednarski R., Grimm K., Harvey R., Lukasik V.M., Penn S., Sargent B., Spelts K. (2011). AAHA Anesthesia guidelines for dogs and cats. *Journal of the American Animal Hospital Association* 47, 377-385.
- Beths T., Touzot-Jourde G., Musk G., Pasloske K. (2014). Clinical evaluation of alfaxalone to induce and maintain anaesthesia in cats undergoing neutering procedures. *Journal of Feline Medicine and Surgery* 16, 609-615.
- Brown M.R., Rogers K.S. (2003). Primary tracheal tumors in dogs and cats. *Compendium on Continuing Education for the Practising Veterinarian* 25, 854-859.
- Campagna I., Schwarz A., Keller S., Bettschart-Wolfensberger R., Mosing M. (2015). Comparison of the effects of propofol or alfaxalone for anaesthesia induction and maintenance on respiration in cats. *Veterinary Anaesthesia and Analgesia* 42, 484-492.
- Clarke D.L. (2014). Upper airway disease. In: Silverstein D.C., Hopper K (editors). *Small Animal Critical Care Medicine*. Tweede editie, Saunders Elsevier, St. Louis, p. 92-104.
- Clarkson W.B., Davies J.R. (1978). Anaesthesia for carinal resection. *Anaesthesia* 33, 815-819.
- Deryck Y.L., Fonck K., De Baerdemaeker L., Naeije R., Brimiouille S. (2010). Differential effects of sevoflurane and propofol anesthesia on left ventricular-arterial coupling in dogs. *Acta Anaesthesiologica Scandinavica* 54, 979-986.
- Egan T.D. (2015). Total intravenous anesthesia versus inhalation anesthesia: a drug delivery perspective. *Journal of Cardiothoracic and Vascular Anesthesia* 29, S3-S6.
- Fossum T.W., Willard M.D. (2007). Surgical Infections and Antibiotic Selection. In: Fossum T.W., Hedlund C.S., Johnson, A.L., Schulz K.S., Seim H.B., Willard M.D., Bahr A., Carroll G.L. (editors). *Small Animal Surgery*. Derde editie, Mosby Elsevier, St. Louis, p. 79-89.
- Haskins S.C., Peiffer R.L. Jr., Stowe C.M. (1975). A clinical comparison of CT1341, ketamine and xylazine in cats. *American Journal of Veterinary Research* 36, 1537-1543.
- Hoerauf K.H., Koller C., Jakob W., Taeger K., Hobbhahn J. (1996). Isoflurane waste gas exposure during general anaesthesia: the laryngeal mask compared with tracheal intubation. *British Journal of Anaesthesia* 77, 189-193.
- Howard J., Tolbert M. K. (2015). Feline tracheal tumors: Uncommon or overlooked? *Clinician's Brief May 2015*, 25-27.
- Kästner S.B.R. (2007). Intravenous anaesthetics. In: Seymour C., Duke-Novakovski T. (editors). *BSAVA Manual of Canine and Feline Anaesthesia and Analgesia*. Tweede editie, Wiley, Iowa, p. 133-149.
- Keegan R.D., Greene S.A. (1993). Cardiovascular effects of a continuous two-hour propofol infusion in dogs: comparison with isoflurane anesthesia. *Veterinary Surgery* 22, 537-543.
- Kennedy M.J. (2016). Total Intravenous Anesthesia. In: Smith L.J. (editor). *Questions and Answers in Small Animal Anesthesia*. Eerste editie, Wiley Blackwell, Iowa, p. 101-105.
- Lee P., English I.C. (1974). Management of anaesthesia during tracheal resection. *Anaesthesia* 29, 305-306.
- Luisito S.P. (2011). Total IV anesthesia. In: *Proceedings of the ACVS 2011*, 553-557.
- Luyet C., Boudah R., McCartney C.J., Zeldin R., Rizoli S. (2013). Low-frequency ventilation through a bronchial blocker for tracheal repair after a rare complication of percutaneous dilatational tracheostomy. *Journal of Cardiothoracic and Vascular Anesthesia* 27, 108-110.
- Milella L., Matthew G. (2016). Dental and oral surgery. In: Duke-Novakovski T., de Vries M., Seymour C. (editors). *BSAVA Manual of Canine and Feline Anaesthesia and Analgesia*. Derde editie, Wiley, Iowa, p. 272-282.
- Morgan D.W., Legge K. (1989). Clinical evaluation of propofol as an intravenous anaesthetic agent in cats and dogs. *Veterinary Record* 124, 31-33.
- Morton N.S. (2013). Total intravenous anesthesia (TIVA) and target controlled infusions (TCI) in children. *Current Anesthesiology Reports* 3, 37-41.
- O'Hagan B.J., Pasloske K., McKinnon C., Perkins N.R., Whitem T. (2012). Clinical evaluation of alfaxalone as an anaesthetic induction agent in cats less than 12 weeks of age. *Australian Veterinary Journal* 90, 395-401.
- Posner L.P. (2007). Pre-anaesthetic assessment. In: Seymour C., Duke-Novakovski T. (editors). *BSAVA Manual of Canine and Feline Anaesthesia and Analgesia*. Tweede editie, Wiley, Iowa, p. 6-11.
- Prasse S.A., Schrack J., Wenger S., Mosing M. (2016). Clinical evaluation of the v-gel supraglottic airway device in comparison with a classic laryngeal mask and endotracheal intubation in cats during spontaneous and controlled mechanical ventilation. *Veterinary Anaesthesia and Analgesia* 43, 55-62.
- Raisi A., Musk G. (2012). Emergency neuroanesthesia. In: Platt S., Garosi L. (editors). *Small Animal Neurological Emergencies*. Eerste editie, CRC Press, Boca Raton, p. 535-556.
- Roach W., Krahwinkel D.J.Jr. (2009). Obstructive lesions and traumatic injuries of the canine and feline tracheas. *Continuing Education for Veterinarians* 31, E6.
- Rodrigo-Mocholi D., Belda E., Bosmans T., Laredo F.G. (2016). Clinical efficacy and cardiorespiratory effects of intramuscular administration of alfaxalone alone or in combination with dexmedetomidine in cats. *Veterinary Anaesthesia and Analgesia* 43, 291-300.
- Sasono N., Tanaka A., Muramatsu A., Fujita Y., Ito S., Sasano H., Sobue K. (2014). Tidal volume and airway pressure under percutaneous transtracheal ventilation without a jet-ventilator: comparison of high-flow oxygen ventilation and manual ventilation in complete and incomplete upper airway obstruction models. *Journal of Anesthesia* 28, 341-346.
- Schwarz A., Kalchofner K., Palm J. (2014). Minimum infusion rate of alfaxalone for total intravenous anaesthesia after sedation with acepromazine or medetomidine in cats undergoing ovariohysterectomy. *Veterinary Anaesthesia and Analgesia* 41, 480-490.
- Sirian R., Wills J. (2009). Physiology of apnoea and the

- benefits of preoxygenation. *Continuing Education in Anaesthesia, Critical Care & Pain* 9, 105-108.
- Sideri A.I., Galatos A.D., Kazakos G.M., Gouletsou P.G. (2009). Gastro-oesophageal reflux during anaesthesia in the kitten: comparison between use of a laryngeal mask airway or an endotracheal tube. *Veterinary Anaesthesia and Analgesia* 36, 547-554.
- Taboada F.M., Murison P.J. (2010). Induction of anaesthesia with alfaxalone or propofol before isoflurane maintenance in cats. *The Veterinary Record* 167, 85-89.
- Tamura J., Ishizuka T., Fukui S., Oyama N., Kawase K., Itami T., Miyoshi K., Sano T., Pasloske K., Yamashita K. (2015). Sedative effects of intramuscular alfaxalone administered to cats. *The Journal of Veterinary Medical Science* 77, 879-904.
- Warne L.N., Beths T., Gofal S., Bauquier S.H. (2014). The use of alfaxalone and remifentanyl total intravenous anaesthesia in a dog undergoing a craniectomy for tumor resection. *Canadian Veterinary Journal* 55, 1083-1088.
- Warne L.N., Beths T., Whittam T., Carter J.E., Bauquier S.H. (2015). A review of the pharmacology and clinical application of alfaxalone in cats. *The Veterinary Journal* 203, 141-148.
- Whittam T., Pasloske K.S., Heit M.C., Ranasinghe M.G. (2008). The pharmacokinetics and pharmacodynamics of alfaxalone in cats after single and multiple intravenous administration of Alfaxan at clinical and supraclinical doses. *Journal of Veterinary Pharmacology and Therapeutics* 31, 571-579.
- Zuleta-Alarcón A., Castellón-Larios K., Niño-de Mejía M.C., Bergese S.C. (2015). Anestesia Total intravenosa versus anestésicos inhalados en neurocirugía. *Revista Colombiana de Anestesiología* 43, 9-14.

Uit het verleden

PATERS HELPEN BIJ TEGENSLAGEN IN DE STAL

Ja, dat wijfke woonde toen daar. En die haar dochter woonde toen daar, en die kon ook iets (...). En in die boerderij woonde Jang. Dat is al jaren geleden, want nu zijn de kleinkinderen daar al van dood. Bij Jang gingen altijd de koeien kapot. Daar hadden ze altijd zo veel tegenslag in de stal. Toen zei de oude Jang, 'ik ga eens naar de paters.' Toen is hij naar de paters gegaan en die zeiden: 'Weet ge wat ge doet, ge gaat naar huis, ge maakt de stal leeg, ge doet de koeien de wei in en ge doet alles er uit en ge vult uw stal op met geel zand. Dan verdeelt ge dat zand en ge doet de deur open.' Zo had die dat gedaan een dag of drie, vier. Op een keer kwam hij de stal in en daar waren sporen van de deur en langs de deur op de hoek in schuins, van die hoek tot die hoek en schuins terug (in de vorm van een pentagram). Toen zijn de paters daar geweest. Ze hebben nooit nog pech gehad met de koeien en dat wijfke is nooit meer daar geweest. Maar dat is voor mijn tijd gebeurd, want mijn moeder was toen nog jong.

Bron:

Top, S., (2004). *Op Verhaal komen. Limburgs Sagenboek*, Davidsfonds, Leuven, p. 161-162.

Uit de mond van een 87 jarige huisvrouw uit Zonhoven. Opgenomen in de scriptie (Leuven) van Droogmans, E., (2002), *Heksen- en Tovenaarsverhalen uit Heusden – Zolder en omstreken*.

Luc Devriese