

## Neurologisch onderzoek bij paarden in de praktijk

### *Equine neurologic examination in practice*

J. Rijckaert, L. Lefère, G. van Loon

Inwendige Ziekten Grote Huisdieren, Faculteit Diergeneeskunde, Universiteit Gent,  
Salisburylaan 133, B-9820 Merelbeke

Joke.Rijckaert@ugent.be

## SAMENVATTING

Een grondig neurologisch onderzoek is aangewezen wanneer een paard tekenen vertoont van zenuwstoornissen maar ook in gevallen waarbij het belangrijk is te bevestigen dat een paard neurologisch normaal is. Het voornaamste doel van het neurologisch onderzoek is uitmaken of er neurologische afwijkingen zijn en in tweede instantie wordt getracht de primaire oorzaak en lokalisatie hiervan te achterhalen. Een gestandaardiseerde van-kop-tot-staartbenadering vermijdt dat er afwijkingen over het hoofd gezien worden. Daarom start het onderzoek steeds met het afnemen van een goede anamnese, observatie van het paard met aandacht voor het bewustzijn, gedrag, houding en stand en met een klinisch onderzoek. Vervolgens worden de kopzenuwen getest door middel van onder andere dreig-, pupil- en ooglidreflex. De hals, romp, ledematen en staart worden onderzocht om asymmetrieën of toegenomen of verminderde sensatie aan het licht te brengen. Daarna wordt het paard in beweging bekeken waarbij vooral de overgangen en het stappen in kleine cirkels en zigzaglijnen, gebreken in de coördinatie kunnen aantonen. Het onderscheid met orthopedische problemen is echter niet altijd eenvoudig te maken. Vooral paarden in laterale decubitus vormen een extra uitdaging voor de onderzoeker aangezien het neerliggen op zich reeds een afwijking in responsen kan veroorzaken. Bijkomend onderzoek is daarom vaak gewenst om een neurologisch probleem te bevestigen of om een letsel in beeld te brengen. Bloedonderzoek (algemeen, serologie, virusisolatie), lever- of spierbiopten, onderzoek van cerebrospinaal vocht en radiografieën kunnen in de praktijk uitgevoerd worden. In gespecialiseerde centra zijn elektrodiagnostische testen beschikbaar en uitgebreide beeldvormingsmogelijkheden (CT, MRI, scintigrafie). Door deze technieken te combineren met het klinisch neurologisch onderzoek kan een (differentiaal)diagnose (op)gesteld worden.

## ABSTRACT

A thorough neurologic examination is required when a horse shows signs of neurological disease or when it has to be confirmed that the horse is neurologically normal. The main purpose of the examination is to investigate whether there are neurological deficits. In addition, the identification of the primary cause and localization of the lesion should be attempted. A standardized head-to-tail approach helps to avoid overlooking important lesions. Therefore, the examination always starts with a thorough patient history, observation of the horse with special attention to mental state, behavior, posture and stance, and a clinical examination. Subsequently, the cranial nerves are tested by investigating, amongst others, the menace, light and palpebral responses. The neck, trunk, limbs and tail are examined for asymmetry or hypo- or hypersensitivity. Afterwards, the movements of the horse are inspected. Incoordination of the horse is accentuated during transitions, small circles and zig zag lines. However, the difference with orthopedic problems is not always easy to make. Especially horses in lateral recumbency present an extra challenge as recumbency itself may cause a change in responses. Further examinations are often necessary to confirm neurologic disease or to visualize a lesion. Blood examination (general, serology, virus isolation), liver or muscle biopsies, examination of cerebrospinal fluid and radiographs are feasible to perform in practice. In specialized hospitals, electro-diagnostic tests and advanced medical imaging (CT, MRI, scintigraphy) are available. By combining these techniques with the clinical neurologic examination, a (differential) diagnosis can be made.

## INLEIDING

Een grondig neurologisch onderzoek is vanzelfsprekend aangewezen wanneer een paard tekenen vertoont van zenuwstoornissen, zoals abnormaal bewegen, algemene zwakte of veranderd gedrag, maar ook wanneer het belangrijk is te bevestigen dat een paard neurologisch normaal is. Bijvoorbeeld in het kader van een aankoopkeuring is een gestructureerd neurologisch onderzoek onmisbaar (Johnson, 2010; Aleman, 2015). Het voornaamste doel van dit onderzoek is namelijk uitmaken of er neurologische afwijkingen zijn. Zo kunnen een veranderd gedrag, bewustzijn of algemene zwakte wijzen op centrale stoornissen (trauma, encefalitis, etc.) maar ook metabole stoornissen, zoals hepato-encefalopathie of hypoglykemie, kunnen aan de basis liggen. De oorzaak van onregelmatig bewegen kan neurologisch zijn, maar ook een orthopedische etiologie is mogelijk. In tweede instantie wordt getracht het letsel te lokaliseren (Furr en Reed, 2008), waarna door middel van bijkomend onderzoek (beeldvorming, bloedonderzoek, “magnetic motor evoked potentials” (MMEP), electromyografie (EMG)) geprobeerd wordt de primaire oorzaak te achterhalen. Differentiaal diagnostisch wordt gedacht aan trauma, infectie (rinopneumonie, westnilevirus, bacteriële encefalitis), immuungemedieerde aandoeningen (polyneuritis equi), degeneratieve aandoeningen (equine degeneratieve myelencefalopathie, neuro-axonale dystrofie), ontwikkelingsstoornissen (wobblersyndroom), intoxicaties, neoplasie, etc. (Rech en Barros, 2015).

Om te vermijden dat er afwijkingen gemist worden, is het aangeraden een vaste structuur te ontwikkelen betreffende het neurologisch onderzoek. Zolang de veiligheid van zowel onderzoeker, paard als eigenaar niet in het gedrang komt, wordt het onderzoek steeds systematisch doorlopen. Er wordt gestart met het verzamelen van informatie betreffende signalement, anamnese, bedoeld gebruik van het paard, het medisch verleden en een grondig klinisch onderzoek. Vervolgens worden gedrag en bewustzijn, kopzenuwen, houding en proprioceptie, beweging en reflexen stap voor stap beoordeeld (Aleman, 2015). Paarden in laterale decubitus zorgen voor een extra uitdaging aangezien (langdurige) decubitus kan zorgen voor secundaire perifere neuropathieën of veranderde responsen (Furr en Reed, 2008).

## NEUROLOGISCH ONDERZOEK

### Signalement en anamnese

De leeftijd, het geslacht, het ras, het gebruiksdoel en de waarde van het paard leveren waardevolle informatie naar diagnose en prognose toe. Bepaalde aandoeningen zijn leeftijdsafhankelijk, worden vaker vastgesteld bij één geslacht of komen typisch voor bij bepaalde rassen. Zo worden cervicale, vertebrale

malformatie en malarticulatie (wobblersyndroom) voornamelijk gezien bij jonge warmbloedpaarden en volbloeden, met een hogere prevalentie bij de mannelijke dieren (Van Biervliet, 2007), terwijl artrose van de facetgewrichten met compressie van het ruggenmerg in de nek vooral bij oudere paarden vastgesteld wordt, zonder predispositie betreffende ras of discipline (Down en Henson, 2009). Juvenile epilepsie en cerebellaire abiotrofie komen dan weer typisch voor bij Arabische volbloedveulens (Fanelli, 2005; Aleman et al., 2006; Brault en Penedo, 2011), terwijl tumoren eerder voorkomen bij oudere dieren en melanomen typisch gezien worden bij paarden met een schimmelkleur. Hyperkaliëmische periodieke paralyse (HYPP) is een dominant erfelijke aandoening die enkel bij quarter horses of kruisingen hiermee, voorkomt en bij aangetaste dieren episodes van zwakte, spiertrillingen en collaps veroorzaakt (Sloet van Oldruitenborgh-Oosterbaan, 1999). Het gebruiksdoel en de economische of emotionele waarde van het paard zijn soms limiterende factoren wat betreft uitgebreid onderzoek en prognose. Wanneer een paard op topsportniveau moet presteren, hebben subtiele afwijkingen meer belang dan wanneer het zijn tijd als gezelschapspaar in de weide mag doorbrengen.

De primaire klacht is vanzelfsprekend elementair, maar informatie over de precieze omstandigheden, de omgeving, de mate van contact met andere paarden en de evolutie van de symptomen kan het onderzoek snel in de juiste richting sturen. Congenitale of familiale stoornissen komen vaak al vroeg in het leven tot uiting en kennen een langzame progressie, terwijl de symptomen na trauma juist zeer plots opduiken en vaak snel stabiliseren of verbeteren. De evolutie van infectieus, toxisch, metabool of nutritioneel geïnduceerde zenuwstoornissen is variabel (Mayhew, 2009).

### Onderzoek in rust

Een van de belangrijkste onderdelen van het neurologisch onderzoek is observatie. Door het paard vanop afstand te bekijken kunnen het gedrag, het bewustzijn en de positie van het hoofd, de nek, de romp en de benen snel beoordeeld worden (Mayhew, 2009). Een normaal paard kijkt alert rond en heeft aandacht voor de omgeving. Wanneer het paard wel nog reageert op prikkels uit de omgeving maar veel rustiger is dan gewoonlijk, is er sprake van een verminderd bewustzijn. Stuporeuze paarden reageren enkel op sterke prikkels maar lijken verder niet bij bewustzijn te zijn terwijl paarden in coma op geen enkele prikkel meer reageren (Aleman, 2015). Plotse veranderingen in bewustzijn of gedrag, zoals abnormale agressie of angst, kunnen wijzen op intracraniale problemen, zoals encefalitis (equine herpesvirus, westnilevirus, bacteriële encefalitis), abscessen (*S. equi*, *Rhodococcus*, *E. coli*), etc. (Cornelisse et al., 2001), tumoren (cholesterolgranuloma, hypofyse-adenoom, etc.) (Manso-Diaz et al., 2015) of hepatische encefalopathie (door senecio-intoxicatie, mycotoxinen, etc.). Hier zijn het verhaal



**Figuur 1.** A. “Head tilt” naar links bij een paard met otitis media en interna ter hoogte van het linkeroor. B. “Head tilt” naar rechts met facialisparalyse rechts (afhankelijk oor, ooglid en lip) veroorzaakt door otitis media en interna ter hoogte van het rechteroor.

en de perceptie van de eigenaar van groot belang: subtiele veranderingen in het gedrag worden vaak eerst opgemerkt door de eigenaar maar zijn daarom niet altijd opvallend tijdens het onderzoek. Anderzijds kan dit veranderd gedrag een niet-neurologische oorsprong hebben en ontstaan ten gevolge van pijn of aangeleerd zijn (Aleman, 2015). Asymmetrie van het aangezicht, zoals een afhangerende lip, oor of ooglid, komt voort uit problemen met de nervus facialis. Een kanteling van het hoofd of “head tilt”, vaak met pathologische nystagmus, wijst op vestibulaire problemen die bijvoorbeeld veroorzaakt kunnen worden door trauma of otitis (Figuur 1). Wanneer niet alleen het hoofd maar ook de hals betrokken is in de draaiing ten gevolge van letsels ter hoogte van de grote hersenen, is er sprake van “head turn”. Bij een normaal paard is de hals symmetrisch en kan deze vlot omhoog en naar beneden gebracht en links en rechts gebogen worden (Figuur 2). De normale positie van het hoofd is hoger dan de schoft, een lagere hoofdhouding kan wijzen op aandoeningen die neuromusculaire zwakte veroorzaken, bijvoorbeeld botulisme of erge nekpijn. Bij normale paarden worden de ledematen onder de massa geplaatst en wordt het gewicht gelijkmatig over de vier benen verdeeld (Furr en Reed, 2008). Wijdbeense, nauwe of gestrekte stand is indicatief voor proprioceptiestoornissen. Paarden met “equine motor neuron disease” (EMND) vertonen dan weer duidelijk spiertrillingen en plaatsen de ledematen duidelijk onder zich (Figuur 3).

Na deze algemene observatie wordt het paard van dichtbij bekeken. De meeste klinici verkiezen een vaste van-kop-tot-staart-benadering omdat dit de kans verkleint dat afwijkingen over het hoofd gezien worden. In Tabel 1 wordt weergegeven welke testen gebruikt worden om de functionaliteit van de verschillende kopzenuwen te beoordelen. Heel belangrijk betreffende het zicht van het paard is de dreig- en de pupilreflex. Blindheid wordt enerzijds getest door het paard in een vreemde omgeving te laten bewegen maar bij paarden met een abnormaal bewustzijn of



**Figuur 2.** Door middel van een wortel wordt getest of de hals vlot geplooid kan worden. Het paard moet zonder problemen de thorax kunnen bereiken zonder dat het hoofd extreem gekanteld of de hals naar beneden gebracht moet worden.

duidelijke evenwichtsstoornissen kan de interpretatie hiervan moeilijkheden opleveren. De dreigreflex test de bewuste waarneming van een prikkel. Hierbij moet echter opgemerkt worden dat luchtverplaatsing in de buurt van het oog of het aanraken van de wimpers, ook het sluiten van de oogleden kan uitlokken en zo een valspositief resultaat kan opleveren (Mayhew, 2008). Anderzijds kan de test afwijkend zijn bij jonge veulens (aangeleerde respons) en cerebellaire aandoeningen (ook intentietremor en hypermetrische gang aanwezig) terwijl de dieren wel een normaal zicht hebben (Furr en Reed, 2008). Wanneer met een lampje in het oog geschenen wordt, veroorzaakt dit normaal pupilconstrictie in dat oog (= directe pupilreflex) maar ook in het contralaterale oog (= indirecte pupilreflex). Door de dreigreflex te combineren met de pupil- en de ooglidreflex kan getracht worden een eventueel letsel te lokaliseren. De ooglidreflex moet bevestigen dat de oogleden gesloten kunnen worden, terwijl een normale pupilreflex de abnormaliteiten van het oog, nervus opticus, hersenstam en nervus oculomotorius uitsluit. Een abnormale pupilreflex in combinatie met een normale dreigreflex wijst op problemen met de nervus oculomotorius (vaak is er ook een abnormale positie van de ogen) terwijl een normale pupilreflex en een abnormale dreigreflex cerebrale stoornissen indiceren (Mayhew, 2008). De nervus sympaticus heeft echter ook invloed op de pupilgrootte en de positie van de oogleden. Disfunctie van de sympaticus resulteert in het hornersyndroom: meestal unilateraal ptosis (afhangen van het ooglid), miosis (constrictie van de pupil) en protrusie van het derde ooglid in combinatie met zweten ter hoogte van het hoofd en craniale gedeelte van de nek (Furr en Reed, 2008). De dieren hebben wel een normaal zicht met normale dreig- en pupilreflexen.

Vervolgens kunnen de hals, de rug, de lendenen en de achterhand gepalpeerd worden op zoek naar asymmetrie, spieratrofie of pijnlijke zones. Voor een correcte beoordeling is het echter wel belangrijk dat het paard de hals en het lichaam recht houdt en

vierkant staat. Verder kan de panniculareflex getest worden door stimulatie van de huid, wat moet resulteren in een contractie van de huidspieren. Ter hoogte van de schouderregio is er wel een variabele zone waar geen reflex opgewekt kan worden en typisch wordt de respons minder duidelijk naar mate meer naar caudaal gestimuleerd wordt. Ondertussen wordt er gelet op plaatsen met verminderde of juist toegenomen huidgevoeligheid of abnormaal zweeten ten gevolge van sympathische denervatie. De staarttonus, de anusreflex en de perianale reflex worden ook getest. Afwijkingen in deze regio worden vaak geassocieerd met herpesvirus myeloencefalitis (Furr en Reed, 2008). Pees- en buigreflexen zijn in tegenstelling tot bij kleine huisdieren moeilijk te testen bij het rechtstaande paard en zijn bovendien weinig betrouwbaar (Johnson, 2015).

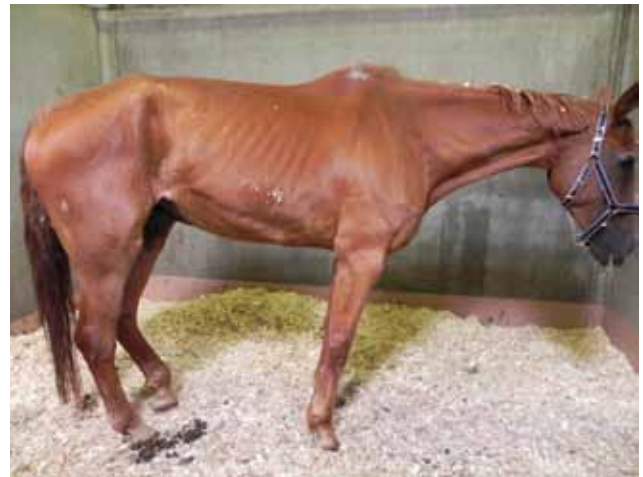### Onderzoek in beweging

Manken of onregelmatig bewegen heeft een orthopedische en/of neurologische oorzaak (Aleman, 2015). Het onderscheid wordt in principe gemaakt op basis van de regelmatigheid van de onregelmatige beweging maar afhankelijk van de duidelijkheid van de symptomen kan bijkomend onderzoek echter noodzakelijk zijn (Licka, 2011). Over het algemeen vertoont een paard met een orthopedisch probleem een regelmatige onregelmatigheid: bij elke pas toont het dezelfde afwijking. Daartegenover staat de onregelmatige onregelmatigheid bij atactische paarden: ze vertonen ook een afwijkende plaatsing van de voet, maar deze varieert bovendien van pas tot pas. Neurologisch veroorzaakte afwijkingen in de beweging komen duidelijker tot uiting bij lage snelheid of in stilstand dan bij hoge snelheid. De reden hiervoor is dat beweging bij hoge snelheid voornamelijk cerebraal gecoördineerd wordt, terwijl bij lagere snelheden de sensorische input een grotere invloed heeft op de motorische output. Aangezien bij paarden met spinale ataxie deze sensorische feedback verminderd is, worden de afwijkingen geaccentueerd bij lagere snelheden. Paarden worden dus het beste bekeken tijdens stilstand, in trage stap, met herhaaldelijk abrupt stop-

pen, en in een rustige draf en galop met veel overgangen (Licka, 2011). Concreet zou het bewegingsonderzoek minstens volgende onderdelen moeten bevatten (Mayhew, 2009; Licka, 2011, Aleman, 2015):

- Traag stappen op de rechte lijn
- Zigzag stappen
- Achterwaarts gaan
- Trekken aan de staart in rust en tijdens beweging met aandacht voor de weerstand die het paard biedt, de paslengte en het plaatsen van de voeten
- Kleine cirkels stappen in beide richtingen
- Draf op de rechte lijn
- Verschillende overgangen stap – draf
- Verschillende overgangen draf – galop

Waar mogelijk kan dit onderzoek aangevuld worden met het lopen op een helling, het blinddoeken van het paard of bewegen met het hoofd omhoog om de symptomen te accentueren. Mogelijke, vast te stellen afwijkingen in de beweging zijn: dysmetrie (hyper- of hypometrie met slepen van de teen), incoördinatie (ataxie), parese, zwakte of specifieke afwijkingen ten gevolge van zenuwuitval, bijvoorbeeld radialispara-



**Figuur 3.** Paard met vrij typische symptomen van “equine motor neuron disease”. Het paard staat met opgetrokken buik. Vaak vertonen ze spiertrillingen en houden ze de staart in abnormale positie. De ledematen staan te ver onder de massa geplaatst.

**Tabel 1.** Functietesten van de kopzenuwen (naar: Furr en Reed, 2008).

Test	Geteste zenuw	Interpretatie/abnormale respons
Dreigreflex	Opticus (II), facialis (VII)	Niet knipperen met de ogen wijst op blindheid, moet gedifferentieerd worden van facialis disfunctie
Pupilreflex	Opticus (II), oculomotorius (III)	Geen constrictie van de pupil
Gevoel aangezicht	Sensorische tak facialis (VII)	Geen reactie op stimulatie
Symmetrie aangezicht	Motorische tak facialis (VII)	Afhangend(e) oor of lip
Ooglidreflex	Trigeminus (V), facialis (VII)	Knipperen met de ogen lukt niet
Nystagmus	Oculomotorius (III), vestibulair systeem	Vestibulaire stoornissen (perifeer of centraal)
Slikken	Glossofaryngeus (IX), vagus (X)	Onmogelijkheid tot slikken
Tongtonus	Hypoglossus (XII)	Tong wordt niet teruggetrokken of zwakke tonus

**Tabel 2: Graden van ataxie (naar: Mayhew et al., 1978).**

Graad	Beschrijving
0	Geen neurologisch afwijkingen
1	Subtiële neurologische afwijkingen, duidelijker bij achterwaarts bewegen en draaien
2	Milde neurologische afwijkingen, continu zichtbaar, duidelijker bij achterwaarts en draaien
3	Duidelijke neurologische afwijkingen met tendens tot struikelen of vallen bij draaien of achterwaarts bewegen, abnormale stand in rust
4	Frequent struikelen en zelfs vallen in beweging
5	Laterale decubitus

lyse, femoralisparalyse, etc.). Paarden met proprioceptieve stoornissen kunnen frequent struikelen, slijpen met de teen, trappen op hun voeten en hebben vaak een ongelijke paslengte. Bij het plots stoppen of achterwaarts gaan, vertonen deze paarden een variabele positie van de ledematen (Aleman, 2015). Door de proprioceptieve stoornis hebben de paarden vaak moeite met galopperen, ze nemen vaak kruisgalop en kunnen de galop niet lang aanhouden. Ze vertonen over het algemeen weinig evenwicht (Licka, 2011).

Bij paarden met orthopedische problemen is de afwijking vaak gelokaliseerd ter hoogte van één been. De paarden nemen kortere passen met het aangetaste been, wat in galop resulteert in “bunny hopping”. Bovendien heeft inspanning vaak een invloed op de beweging: in gevallen van artrose worden de symptomen minder duidelijk naarmate het paard langer in beweging is, terwijl dit bij acute artritis juist omgekeerd is. Manke paarden vertonen over het algemeen minder wil om te werken en verbeteren onder invloed van ontstekingsremmers (Furr en Reed, 2008; Licka, 2011).

Eens de diagnose ataxie gesteld is, kan er een gra-

datie toegekend worden en kan de ataxie getypeerd worden. Het graderingssysteem wordt weergegeven in Tabel 2. Wat betreft het type dient een differentiatie gemaakt te worden tussen vestibulaire, cerebellaire en spinale ataxie. Cerebellaire ataxie komt voornamelijk voor bij Arabische volbloedveulens met cerebellaire abiotrofie en af en toe in gevallen van compressie of inflammatie van het centrale zenuwstelsel. Typische symptomen zijn symmetrische ataxie met intentietremor en hypermetrie, een negatieve dreigreflex en afwezigheid van zwakte. Vestibulaire ataxie wordt typisch beschreven als een asymmetrische ataxie met “head tilt”, pathologische nystagmus en cirkelgang. De symptomen worden vaak duidelijker na het blinddoeken van het paard. Spinale ataxie komt het meest voor en gaat gepaard met een gebrekkige input van proprioceptieve (sensorische) informatie naar het cerebellum eventueel gecombineerd met spasticiteit of parese (Furr en Reed 2008; Aleman, 2015). Spasticiteit is een toegenomen tonus van de spieren door verminderde inhibitie van de “lower motor”-neuronen (LMN) bij gevallen van “upper motor”-neuron (UMN) -aandoeningen. De cellichamen van de LMN

**Tabel 3. Bepalen van een cervicale (C), thoracale (T), lumbale (L) of sacrale (S) lokalisatie van het letsel is mogelijk aan de hand van de neurologische symptomen. UMN symptomen zijn spastische gang, proprioceptiestoornissen en zwakte of hypermetrie, LMN symptomen zijn zwakte en spieratrofie (naar: Furr en Reed, 2008; Aleman, 2015).**

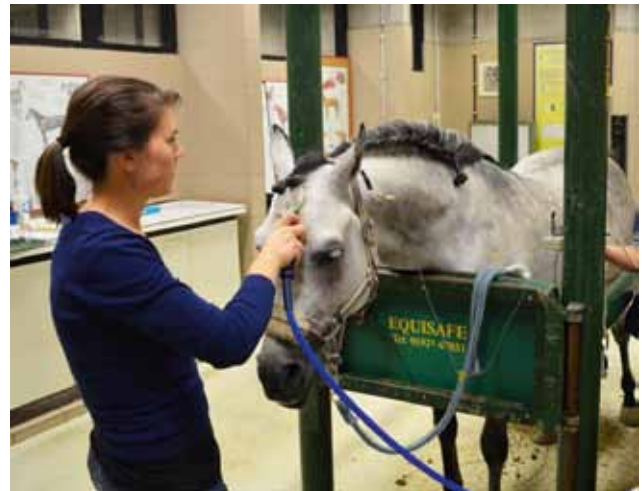Lokalisatie letsel	Symptomen
C1-C5	UMN-symptomen op 4 benen Meest uitgesproken ter hoogte van de achterbenen
C6-T2	UMN-symptomen achterbenen LMN-symptomen voorbenen Symptomen duidelijkst ter hoogte van de voorbenen
T3-L3	Voorbenen normaal UMN-symptomen achterbenen
L4-S2	Voorbenen normaal LMN-symptomen achterbenen Eventueel met verstoorde defecatie en incontinentie
S3 - staart	Voor- en achterbenen normaal, Verminderde staarttonus, incontinentie, defecatiestoornissen (=cauda equina)

zijn namelijk gelokaliseerd ter hoogte van het ventrale gedeelte van de grijze stof van het ruggenmerg en zijn verantwoordelijk voor de directe motorische innervatie van de spieren. Bij een intacte spinale reflex veroorzaakt dit neuron een spiercontractie zonder noodzaak tot connectie met de hersenen of hersenstam. De neuronen gelegen in hersenen en hersenstam (UMN) hebben echter wel invloed op de LMN. Eerst en vooral zijn de UMN verantwoordelijk voor de initiatie en controle van de willekeurige beweging, waarbij de UMN de LMN aansturen. In tweede instantie hebben de UMN ook een inhiberende invloed op de LMN. Dit verklaart waarom reflexen versterkt en bewegingen hypermetrisch of spastisch zijn, wanneer de connectie tussen de UMN en de LMN verloren gaat (Mayhew, 2008). Spasticiteit wordt het gemakkelijkst waargenomen bij paarden in laterale decubitus maar de stuiterende beweging van de achterhand bij paarden met nekletsels wordt ook beschouwd als een uiting van spasticiteit (Furr en Reed, 2008). Zwakte daarentegen kan zowel een UMN- (door verminderde activatie van de LMN) als een LMN-oorsprong hebben of de oorzaak kan gelegen zijn ter hoogte van de spier zelf. De zwakte uit zich in korte paslengte, verminderde weerstand bij het trekken aan de staart en eventueel spiertrillingen of spieratrofie (Furr en Reed, 2008; Aleman, 2015). Op basis van het aantal aangetaste ledematen kan getracht worden het probleem specifieker te lokaliseren (Tabel 3).

### Laterale decubitus

Bij paarden in laterale decubitus is het belangrijk om rekening te houden met het feit dat het neerliggen op zich al een verandering in de reacties van het paard kan teweegbrengen door secundaire perifere neuropathie, angst, uitputting en/of dehydratie. Hierdoor vormt het neurologisch onderzoek bij deze paarden een extra moeilijkheid voor de practicus en moeten alle afwijkingen kritisch beoordeeld worden. Het onderzoek start zoals gewoonlijk met het observeren van de patiënt. Indien het paard een normaal bewustzijn vertoont, wordt vermoed dat het letsel zich caudaal van C1 zal bevinden. Als het paard zich bovendien in hondenzit kan plaatsen met een normale coördinatie en sterkte van de voorbenen, bevindt het letsel zich caudaal van T2. Wanneer enkel het hoofd en de hals bewogen kunnen worden maar de voorbenen te zwak zijn of helemaal niet bewogen kunnen worden, is er een probleem in de regio C6-T2. In gevallen met aantasting van het ruggenmerg tussen T2 en L4 kan het shiff-sherringtonsyndroom voorkomen, waarbij de spiertonus toegenomen is ter hoogte van de voorbenen maar duidelijk verminderd is in de achterbenen.

Bij paarden in laterale decubitus kunnen de spinale reflexen getest worden. Een intacte reflex wijst op een normale sensorische zenuw, geen afwijkingen in het specifieke ruggenmergsegment en een normale motorische zenuw. Het paard kan per definitie een normale reflex vertonen zonder de prikkel effectief be-

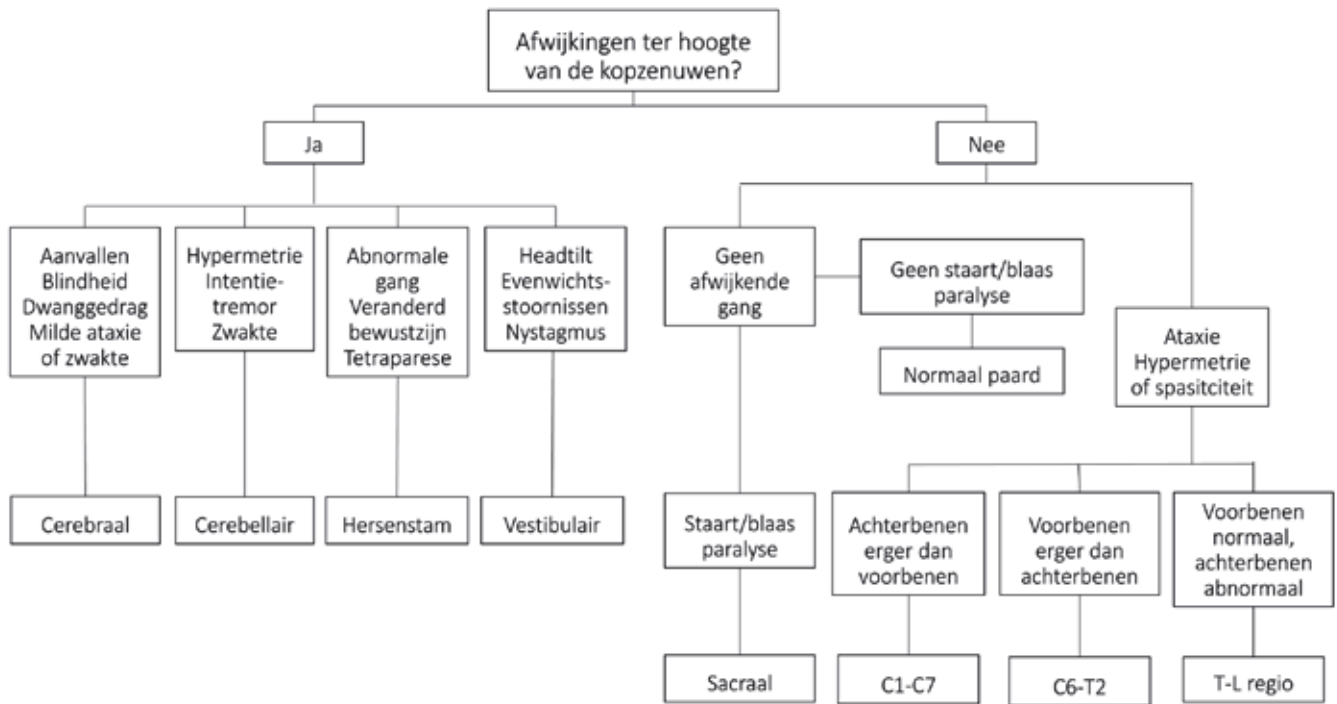


**Figuur 4.** Transcraniële, magnetische stimulatie bij een gesedeerd paard. De coil wekt een veranderend magnetisch veld op en stimuleert zo de motorische cortex. Het signaal dat hierdoor via de motorische zenuwbanen doorgegeven wordt naar de spieren wordt daar door middel van een elektrode geüpapt. De tijd tussen stimulatie en registratie en de amplitude van het signaal geven de kwaliteit van de zenuwgeleiding weer.



**Figuur 5.** De noodzakelijke apparatuur voor het uitvoeren van een MMEP-test. Links een standaard EMG-toestel (Synergy UltraPro) en rechts de magnetische stimulator (Magstim 200).

wust waar te nemen. De buigreflexen ter hoogte van het voorbeen worden getest door een prikkel (knippen in de huid, naaldenprik) te geven ter hoogte van de distale ledematen waarna het been opgetrokken moet worden. Een abnormale reflex kan verklaard worden door een letsel ter hoogte van de sensorische of motorische zenuw of ter hoogte van het ruggenmerg van C6-T2. Bijkomend kan de biceps- en tricepsreflex getest worden. Door stimulatie van de respectievelijke spieren met een reflexhamer moeten deze reflexmatig contraheren. Hiermee worden respectievelijk de ruggenmergsegmenten C6-C7 en C7-T1 getest. Deze reflexen zijn wel gemakkelijker waarneembaar bij veulens dan bij volwassen paarden. Als laatste kan de patellareflex geüpapt worden door het been licht te buigen en de rechte patellaband kort aan te kloppen met de reflexhamer. Een verminderde respons komt voor bij paarden met aantasting van het ruggenmerg ter hoogte van L3-L4, botulisme of aantasting van de nervus femoralis. Voor al deze reflexen geldt dat een versterkte reflex verklaard kan worden door UMN-



**Figuur 6. Beslissingsboom die gebruikt kan worden bij neuro-anatomische lokalisatie van letsels (naar: Furr en Reed, 2008).**

problemen gesitueerd craniaal van het geteste ruggenmergsegment en dat een afwezige reflex gewoon het gevolg kan zijn van decubitus: het neerliggen kan secundair leiden tot schade aan de perifere zenuwen en ook depressie of uitputting kan de respons afzwakken (Furr en Reed, 2008).

**Bijkomend onderzoek**

Eens het letsel gelokaliseerd is, kan bijkomend onderzoek gewenst zijn om een waarschijnlijkheidsdiagnose te bevestigen of om de specifieke etiologie van het probleem te achterhalen. Verschillende onderzoeken zijn vrij eenvoudig uitvoerbaar in de praktijk. Een routinebloedonderzoek levert nuttige informatie in het kader van infectieuze en inflammatoire ziekten, lymfosarcoma, trauma en bloedverlies, leverpathologie, spierpathologie, hyperamoniakemie, hypocalcemie, hypokaliëmie, hypoglykemie, hyper- of hypomagnesiëmie. Serologie voor infectieuze ziekten, zoals equine herpesvirus 1, is voornamelijk nuttig indien gepaarde sera voorhanden zijn gezien zeer veel paarden in contact komen met het virus of gevaccineerd worden. Westnilevirus komt voorlopig nog niet voor in België en vaccinatie is nog beperkt, waardoor positieve acute titers wel significant zijn bij niet-gevacineerde paarden. Voor bepaalde aandoeningen, zoals hyperkaliëmie periodieke paralyse (HYPP) en cerebellaire abiotrofie zijn er ook DNA-testen beschikbaar. Iets invasiever maar toch uitvoerbaar in de praktijk zijn lever- of spierbiopten en de afname van cerebrospinaal vocht (CSV). Lever- en spierbiopten zijn geïndiceerd bij vermoeden van lever- of spierpathologie of “equine motor neuron disease” (EMND).

In dit laatste geval wordt een biopt genomen van een specifieke spier, de musculus sacrocaudalis dorsalis. Onderzoek van CSV heeft een belangrijke diagnostische waarde in gevallen waar het centrale zenuwstelsel aangetast is. Het CSV kan atlanto-occipitaal of lumbosacraal geïncubeerd worden en wordt geanalyseerd op kleur, cellen en eiwitgehalte. Bij infectieuze ziekten is er sprake van pleocytose (verhoogd aantal witte bloedcellen) en een verhoogd eiwitgehalte, terwijl er bij trauma eerder gele verkleuring (xantochromia) van het hersenvocht is ten gevolge van bloeding. Bij toxische, nutritionele of metabole problemen is het CSV meestal normaal (Mayhew, 2008). In gespecialiseerde centra zijn verschillende elektrodiagnostische testen beschikbaar: “magnetic motor evoked potentials” (MMEP) kunnen gebruikt worden om de geleiding over de motorische zenuwbanen, ataxie en zenuwpathologie te bevestigen (Nollet et al., 2002; Nollet et al., 2003; Nollet et al., 2005; Rijckaert et al., 2016). De MMEP-test is een niet-invasieve, objectieve, pijnloze en zeer gevoelige, neurologische onderzoekstechniek bij het paard, waarbij spiercontracties uitgelokt worden door transcraniële magnetische stimulatie van de hersencortex. Op de geregistreerde MMEPs worden de latentietijd en de amplitude gemeten en vergeleken met de referentiewaarden (Nollet et al., 2004) (Figuur 4 en 5). Een verlengde latentietijd en/of abnormaal kleine amplitudes zijn indicatief voor problemen met de zenuwgeleiding. Het gebruik van elektromyografie is beschreven bij paarden met “equine motor neuron disease” (EMND), “grass disease” en neuromusculaire problemen (Kyles et al., 2001; Wijnberg et al., 2004; Wijnberg et al., 2006). Elektro-encefalografie wordt gebruikt om abnormale

hersenactiviteit (epilepsie, slaapstoornissen, etc.) te registreren (Lacombe et al., 2001). Ook het gebruik van drukplaatanalyse is beschreven om het onderscheid te maken tussen orthopedische en neurologische problemen (Ishihara et al., 2009).

Om een letsel in beeld te brengen, is beeldvorming noodzakelijk. Radiografieën, eventueel met contrast, zijn onmisbaar om beenderige malformaties, fracturen of osteomyelitis ter hoogte van de nek in beeld te brengen. Ondanks het feit dat de anatomie van de nek uitgebreid beschreven is, is er veel natuurlijke variatie en is aldus voorzichtigheid geboden bij de interpretatie van de beelden. Om accuraat metingen van de sagittale diameter van het wervelkanaal te kunnen uitvoeren, zijn radiografieën van zeer goede kwaliteit absoluut noodzakelijk. Contrastmyelografie wordt gebruikt om ruggenmergcompressie of -zwellings aan te tonen maar kan enkel in gespecialiseerde centra uitgevoerd worden onder algemene anesthesie. CT levert een 3D-beeld op en is zeer nuttig om het hoofd in beeld te brengen (schedelfracturen, otitis, etc.) aangezien er op gewone RX-beelden veel superpositie is van verschillende structuren. Ook voor de nek kan CT een meerwaarde hebben omwille van het gedetailleerde 3D-beeld. MRI is veruit de beste techniek om zenuwweefsel in beeld te brengen. Voor het caudale deel van de nek is het noodzakelijk om potente scanners met voldoende grote diameter ter beschikking te hebben. Scintigrafie kan dan weer gebruikt worden om degeneratieve en inflammatoire processen ter hoogte van cervicale en thoracolumbale wervels te bevestigen eventueel in combinatie met echografie van de respectievelijke facetgewrichten (Mayhew, 2008).

## CONCLUSIE

Door middel van een gestructureerd neurologisch onderzoek kan de practicus een letsel vrij eenvoudig lokaliseren (Figuur 6). De belangrijkste aandachtspunten zijn hierbij 1. dat het onderzoek het best systematisch (kop-staart) opgebouwd wordt zodat er geen abnormaliteiten over het hoofd gezien worden, 2. dat de practicus moet weten wat het normale beeld is en 3. dat laterale decubitus een wijziging van de responsen kan veroorzaken. Eens het letsel neuro-anatomisch gelokaliseerd is, kan een differentiaaldiagnose opgesteld worden en kan bijkomend onderzoek uitgevoerd worden ter bevestiging.

## REFERENTIES

Aleman, M., Gray, L. C., Williams, D. C., Holliday, T. A., Madigan, J. E., Lecouteur, R. A., Magdesian, K. G. (2006). Juvenile idiopathic epilepsy in egyptian arabian foals: 22 cases (1985-2005). *Journal of Veterinary Internal Medicine* 20, 1443-1449.

Aleman, M. (2015). Neurologic examinations of horses. In: *AAEP Proceedings* 61, 181-190.

Brault, L. S., Penedo, M. C. (2011). The frequency of the equine cerebellar abiotrophy mutation in non-Arabian horse breeds. *Equine Veterinary Journal* 43, 727-731

Cornelisse, C. J., Schott, H. C., Lowrie, C. T., Rosenstein, D. S. (2001) successful treatment of intracranial abscesses in 2 horses. *Journal Of Veterinary Internal Medicine* 15, 494-500.

Down, S. S. en Henson, F. M. (2009). Radiographic retrospective study of the caudal cervical articular process joints in the horse. *Equine Veterinary Journal* 41, 518-524.

Fanelli, H.H. (2005). Coat colour dilution lethal ('laverender foal syndrome'): a tetany syndrome of Arabian foals. *Equine Veterinary Education* 17, 260-263.

Furr en Reed (2008). Neurologic examination. In: M. Furr, S. Reed (editors). *Equine Neurology*. Blackwell, Ames, p. 65-75.

Ishihara, A., Reed, S.M., Rajala-Schultz, P.J., Robertson, J.T., Bertone, A.L. (2009). Use of kinetic gait analysis for detection, quantification, and differentiation of hind limb lameness and spinal ataxia in horses. *Journal of the American Veterinary Medical Association* 234, 644-651.

Johnson, A. L. (2010). How to perform a complete neurologic examination in the field and identify abnormalities. In: *AAEP Proceedings* 56, 331-337.

Kyles, K.W., McGorum, B.C., Fintl, C., Hahn, C.N., Mauchline, S., Mayhew, I.G. (2001). Electromyography under caudal epidural anaesthesia as an aid to the diagnosis of equine motor neuron disease. *Veterinary Record* 148, 536-538.

Lacombe, V.A., Podell, M., Furr, M., Reed, S.M., Oglebee, M.J., Hinchcliff, K.W., Kohn, C.W. (2001). Diagnostic validity of electroencephalography in equine intracranial disorders. *Journal of Veterinary Internal Medicine* 15, 385-393.

Licka, T.F. (2011). Differentiation of ataxic and orthopedic gait abnormalities in the horse. *Veterinary Clinics of North America: Equine Practice* 27, 411-416.

Manso-Diaz, G., Dyson, S. J., Dennis, R., Garcia-Lopez, J. M., Biggi, M., Garcia-Real, M. I., San Roman, F., Taeymans, O. (2015). Magnetic resonance imaging characteristics of equine head disorders: 84 cases (2000-2013). *Veterinary Radiology & Ultrasound* 56, 176-187.

Mayhew, J., deLahunta, A., Whithock, R., Krook L., Tasker J.B. (1978). Spinal cord disease in the horse. *Cornell Veterinarian* 68 (suppl 6), 24-29.

Mayhew, J. (2008). Neurologic evaluation. In: Mayhew J. (Editor). *Large Animal Neurology*. Second edition, Wiley-Blackwell, Ames, p. 11-46.

Nollet, H., Deprez, P., Van Ham, L., Verschooten, F., Vanderstraeten, G. (2002). The use of magnetic motor evoked potentials in horses with cervical spinal cord disease. *Equine Veterinary Journal* 34, 156-163.

Nollet, H., Van Ham, L., Verschooten, F., Vanderstraeten, G., Deprez, P. (2003). Use of magnetic motor-evoked potentials in horses with bilateral hind limb ataxia. *Journal of the American Veterinary Medical Association* 64, 1382-1386.

Nollet, H., Deprez, P., Van Ham, L., Dewulf, J., Decler, A., Vanderstraeten, G. (2004). Transcranial magnetic stimulation: normal values of magnetic motor evoked potentials in 84 normal horses and influence of height, weight, age and sex. *Equine Veterinary Journal* 36, 51-57.

Nollet, H., Vanschandevijl, K., Van Ham, L., Vanderstraeten, G., Deprez, P. (2005). Role of transcranial magnetic



- stimulation in differentiating motor nervous tract disorders from other causes of recumbency in four horses and one donkey. *Veterinary Record* 157, 656-658.
- Rech, R., Barros, C. (2015). Neurologic diseases in horses. *Veterinary Clinics of North America: Equine Practice* 31, 281-306.
- Rijckaert, J., Pardon, B., Verryken, K., Van Ham, L., van Loon, G., Deprez, P. (2016). Motor evoked potentials in standing and recumbent calves induced by magnetic stimulation at the foramen magnum. *Veterinary Journal* 216, 178-182.
- Sloet Van Oldruitenborgh-Oosterbaan, M. M. (1999). Hypp: hyperkalemic periodic paralysis in the horse. *Tijdschrift voor Diergeneeskunde* 124, 176-181.
- Van Biervliet, J. (2007). An evidence-based approach to clinical questions in the practice of equine neurology. *Veterinary Clinics of North America: Equine Practice* 23, 317-328.
- Wijnberg, I.D., Back, W., de Jong, M., Zuidhof, M.C., van den Belt, A.J., van der Kolk, J.H. (2004). The role of electromyography in clinical diagnosis of neuromuscular locomotor problems in the horse. *Equine Veterinary Journal* 36, 718-722.
- Wijnberg, I.D., Franssen, H., Jansen, G.H., van den Ingh, T.S., van der Harst, M.R., van der Kolk, J.H. (2006). The role of quantitative electromyography (EMG) in horses suspected of acute and chronic grass sickness. *Equine Veterinary Journal* 38, 230-237.

## Persbericht



GOUVERNEMENT DE LA RÉGION DE BRUXELLES-CAPITALE  
BRUSSELSE HOOFDSTEDELIJKE REGERING

### PROFESSOR CHRISTEL MOONS EERSTE VOORZITTER VAN BRUSSELSE RAAD VOOR DIERENWELZIJN

**De Brusselse Raad voor Dierenwelzijn is voor het eerst samengekomen op maandag 19 december in de gebouwen van Leefmilieu Brussel. Professor toegepaste ethologie en dierenwelzijn Christel Moons (UGent) is aangeduid als allereerste voorzitter van de Raad. Als ondervoorzitter werd Jean-Paul Dehoux aangeduid. Hij is dierenarts en professor aan de UCL.**

« Ik ben blij dat de Raad voor Dierenwelzijn van start is gegaan in Brussel. Samen met onze partners werk ik aan een gedragen beleid rond dierenwelzijn », vertelt Staatssecretaris voor Dierenwelzijn Bianca Debaets. « De Raad is evenwichtig samengesteld met vertegenwoordigers uit de academische wereld enerzijds en mensen met terreinkennis anderzijds. De Raad zal me adviseren in het voeren van een stedelijk diervriendelijk beleid. De commerciële dierenhandel is zeker een thema waar de Raad zich over zal buigen. Maar ook een evaluatie van het kattenplan staat op de agenda ».

De Brusselse Raad voor Dierenwelzijn is samengesteld uit 15 effectieve leden en 11 plaatsvervangers. De leden zijn aangeduid na een oproep door de Brusselse regering voor een termijn van 5 jaar. Ze ontvangen hiervoor geen vergoeding. De Raad is samengesteld uit vertegenwoordigers van dierenrechtenorganisaties, dierenasielen, de onderzoekssector, dierenartsen en mensen uit het verenigingsleven. De volledige ledenlijst bevindt zich in bijlage.

«Ik ben erg gemotiveerd om samen met deze ploeg op weg te gaan en wens alle leden dan ook te bedanken voor het vertrouwen dat zij in mij stellen », vertelt voorzitter van de Brusselse Raad voor Dierenwelzijn Christel Moons. « We hebben meer dan voldoende onderwerpen om van gedachten over te wisselen. De Brusselaars kunnen op onze maximale inzet rekenen voor meer dierenwelzijn in dit gewest ».

De Raad komt samen op eigen initiatief of wanneer een bepaald dossier aan de Raad wordt voorgelegd. De samenkomsten gebeuren achter gesloten deuren. Experts kunnen worden uitgenodigd om deel te nemen aan de beraadslagingen. De Raad brengt bij consensus adviezen uit aan de Staatssecretaris bevoegd voor Dierenwelzijn.