

## Flexor enthesopathie bij een Italiaanse cane corso: diagnostische bevindingen en resultaat na behandeling

### *Flexor enthesopathy in an Italian cane corso: diagnostic findings and treatment results*

L. Stammeleer, E. de Bakker, E. Stock, V. Dehuysser, I. Gielen, B. Van Ryssen

Vakgroep Medische Beeldvorming van de Huisdieren en Orthopedie van de Kleine Huisdieren en Vakgroep Geneeskunde en Klinische Biologie van de Kleine Huisdieren, Faculteit Diergeneeskunde, Universiteit Gent, Salisburylaan 133, B-9820 Merelbeke

lisa.stammeleer@ugent.be  
bernadette.vanryssen@ugent.be

## SAMENVATTING

Flexor enthesopathie is een elleboogaandoening die voornamelijk bij volwassen honden mankheid veroorzaakt. In deze casus wordt de evolutie van primaire flexor enthesopathie op lange termijn besproken bij een Italiaanse cane corso. Deze hond werd op 1,5 jarige leeftijd gediagnosticeerd met bilaterale primaire flexor enthesopathie. De diagnose werd gesteld op basis van verschillende beeldvormingstechnieken, i.e. radiografie, computertomografie en artroscopie. De behandeling bestond uit het herhaaldelijk injecteren van het gewricht met methylprednisolone-acetaat en had telkens een tijdelijk effect van enkele maanden en leidde uiteindelijk tot een acceptabele mobiliteit. Radiografisch was er na vier jaar een duidelijke toename in grootte van de calcificatie en een toename van artrose in het gewricht.

## ABSTRACT

The pathological condition of the enthesis at the medial humerus epicondyle is referred to as flexor enthesopathy. Lesions include thickening, inflammation, fibrillation, partial rupture and calcification of the enthesis. In this case report, the evolution of primary flexor enthesopathy in a 1,5-year-old Italian cane corso is described. Several medical imaging techniques, i.e. radiography, ultrasound and computed tomography were used to diagnose primary flexor enthesopathy, in this case bilaterally. An intra-articulaire injection with methylprednisolone-acetate is regarded the standard treatment. The long term follow-up was evaluated based on the clinical improvement, the size of the calcification and the increase in osteoarthritis.

## INLEIDING

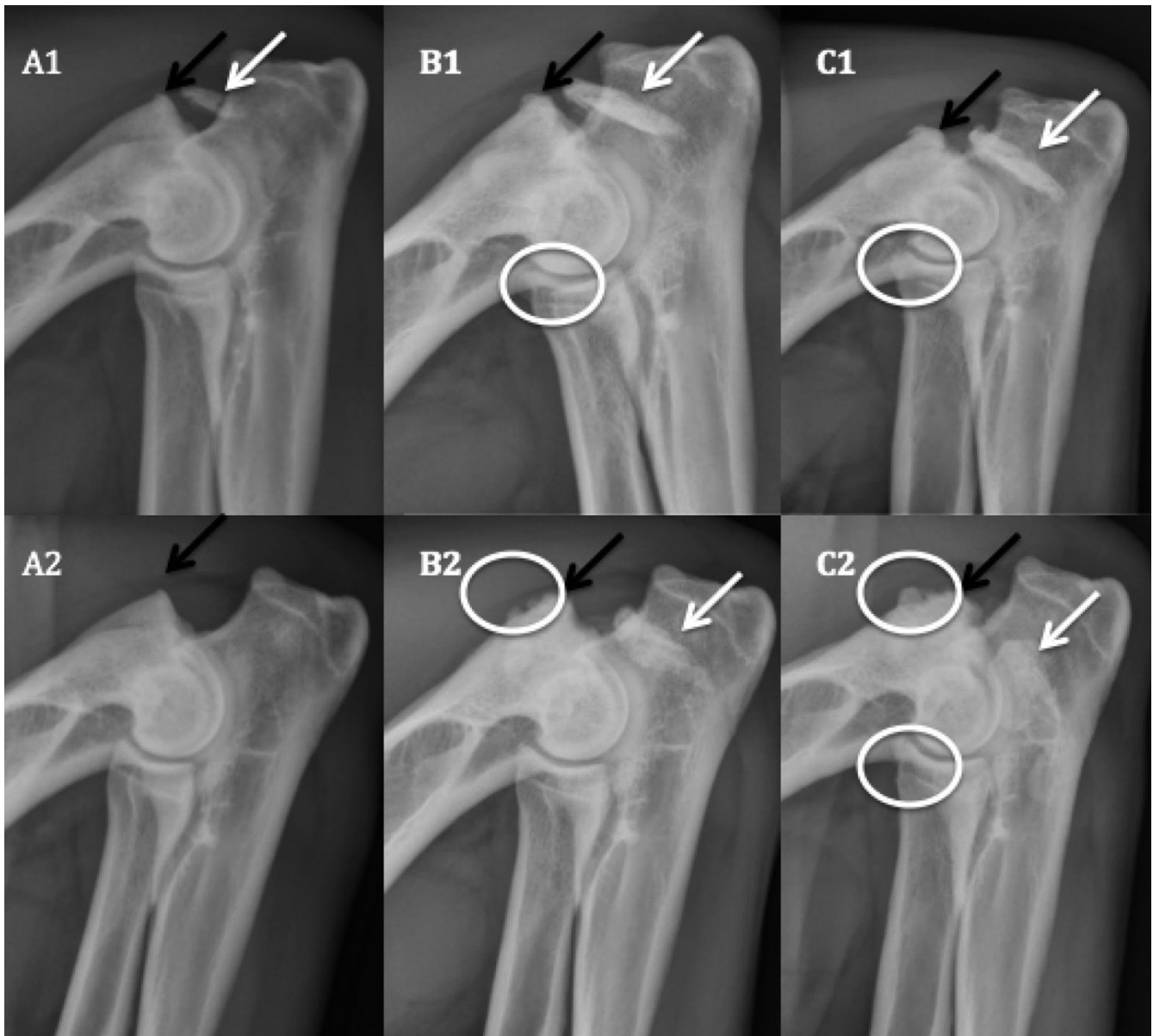Flexor enthesopathie is een pathologische aandoening van de buigspieren van de elleboog die aanhechten op de mediale humerusepicondyl. Deze aandoening ontstaat meestal geleidelijk en veroorzaakt mankheid en pijn ter hoogte van de elleboog.

Flexor enthesopathie kan alleenstaand (primair) voorkomen of in combinatie met elleboogdysplasie (concomitant), in het bijzonder met een losse processus coronoïdeus (MCD) (de Bakker et al., 2012; Van Ryssen et al., 2012). Rottweilers en grote Zwitserse sennenhonden lijken gepredisponeerd (de Bakker et al., 2012).

De enthesis is voornamelijk van belang voor de spieraanhechting en stressverstrooiing (Benjamin en

McGonagle, 2001). Een herhaaldelijke overbelasting van de enthesis (en dus een accumulatie van stress op de enthesis) liggen aan de basis van de klachten bij primaire flexor enthesopathie. De oorzaak van deze overbelasting komt niet meteen voort uit het activiteitsniveau van de hond maar eerder uit de specifieke bouw van het ras en van het individu (de Bakker, 2012).

De diagnose van flexor enthesopathie gebeurt aan de hand van verschillende beeldvormingstechnieken. Standaard wordt gebruik gemaakt van radiografie, computertomografie (CT) en artroscopie. Radiografisch worden een onregelmatig afgelijnde mediale epicondyl, wekedelencalcificaties en/of een beenderige spoorvorming gezien. Calcificaties kunnen worden waargenomen caudoventraal, distaal of



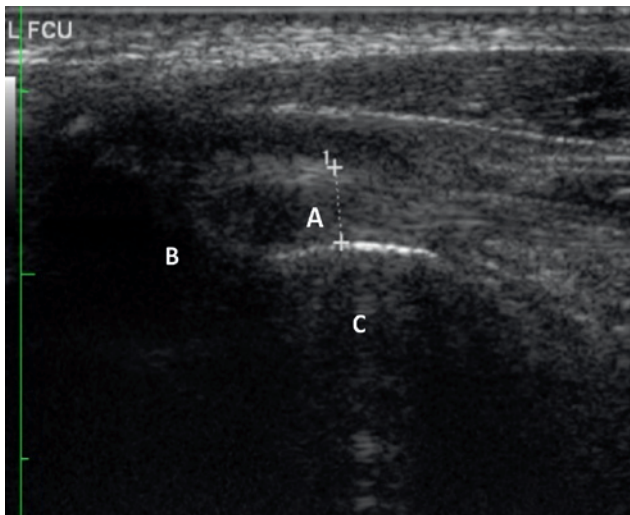
**Figuur 1.** Mediolaterale opnames in flexie van de linker- (A1-C1) en rechter- (A2-C2) elleboog bij het eerste bezoek aan de faculteit Diergeneeskunde (UGent) (A1-A2), drie jaar (B1-B2) en vier jaar (C1-C2) na het ontstaan van de klachten. De aanwezigheid van calcificatie in de enthesis wordt aangegeven door de witte pijlen. De zwarte pijlen duiden de reactie (nieuwbeenvorming) ter hoogte van de mediale humerusepicondyl aan. Degeneratieve veranderingen worden aangeduid door de witte cirkels.

mediaalvan de mediale epicondyl ter hoogte van de gewrichtsspleet (Meyer-Lindberg et al., 2004; Van Ryssen et al., 2012).

CT is een zeer waardevolle techniek en heeft het voordeel dat er geen superpositie van structuren aanwezig is (de Bakker et al., 2013a; de Bakker et al., 2014b). Er kunnen een onregelmatige aflijning, sclerose en/of een verdikte cortex van de mediale humerusepicondyl worden waargenomen. Hiernaast kunnen al dan niet een verdikking van de buigspieren en een calcificatie worden vastgesteld. Een belangrijk voordeel van CT is de mogelijkheid tot het gebruiken van contrast. Bij beschadiging van de buigspieren ontstaat een betere doorbloeding als fysiologische respons om herstel te bekomen. Hierdoor wordt een verhoogde contrastopname gezien in de buigspieren in het ge-

val van flexor-enthesopathie (Puchalski et al., 2009). Er kan aan de hand van CT ook meteen een beoordeling worden gemaakt van de mediale processus coronoideus. Dit is belangrijk om het verschil te maken tussen primaire en concomitante flexor-enthesopathie (de Bakker et al., 2014b).

Arthroscopie brengt het gewricht direct in beeld (de Bakker et al., 2013a). Door de artroscopie in de richting van de "trochlear notch" van de ulna te bewegen en de kijkhoek te draaien in de richting van de mediale humerale epicondyl (de kijkhoek opwaarts gericht) wordt de enthesis in beeld gebracht. Typische letsels zijn een gefibrilleerde of gescheurde enthesis, lokale synovitis en erosies ter hoogte van de enthesis samen gaand met verdikte, gele buigspieren (de Bakker et al., 2013b).



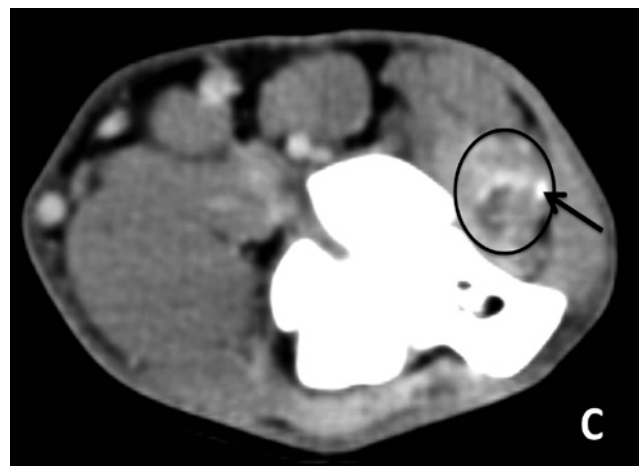
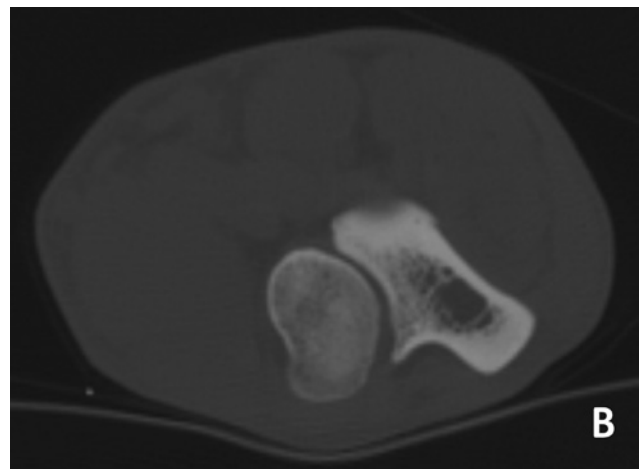
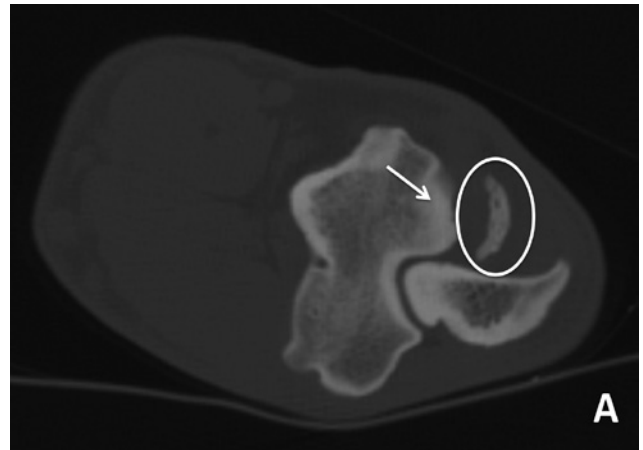
**Figuur 2.** Echografisch beeld van de linkerelleboog. De stippe lijn geeft de aanwezigheid van een calcificatie weer in de enthesis (A) van de buigspieren van ongeveer 1,2 cm net voor de aanhechting op de mediale humerusepicondyl (B). Deze werpt een schaduw over de onderliggende structuren (C).

Voor de behandeling van flexor-enthesopathie zijn er twee opties. Naar analogie met de behandeling van de golferselleboog bij de mens kan er gebruik gemaakt worden van een of meerdere intra- en peri-articulaire injecties met methylprednisoloneacetaat (0,5mg/kg) (Jobe en Ciccotti, 1994; Van Ryssen et al., 2012; De Bakker, et al. 2014a.). Indien dit zonder resultaat blijft, kan steeds overgegaan worden tot een chirurgische behandeling. Deze bestaat uit het oversnijden van de aangetaste flexoren en het verwijderen van de calcificatie en/of aangetaste deel van de pees (Meyer-Lindberg et al., 2004, Van Ryssen et al., 2012; de Bakker et al., 2014a.). Een alternatieve therapie bestaande uit de lokale injectie van groeifactoren geïsoleerd uit het plasma van de patiënt, zou tot herstel van de pees leiden en niet enkel een onderdrukking geven van de ontstekingsreactie. Objectieve studies over deze behandeling zijn nog niet beschikbaar (Stammeleer, 2015)

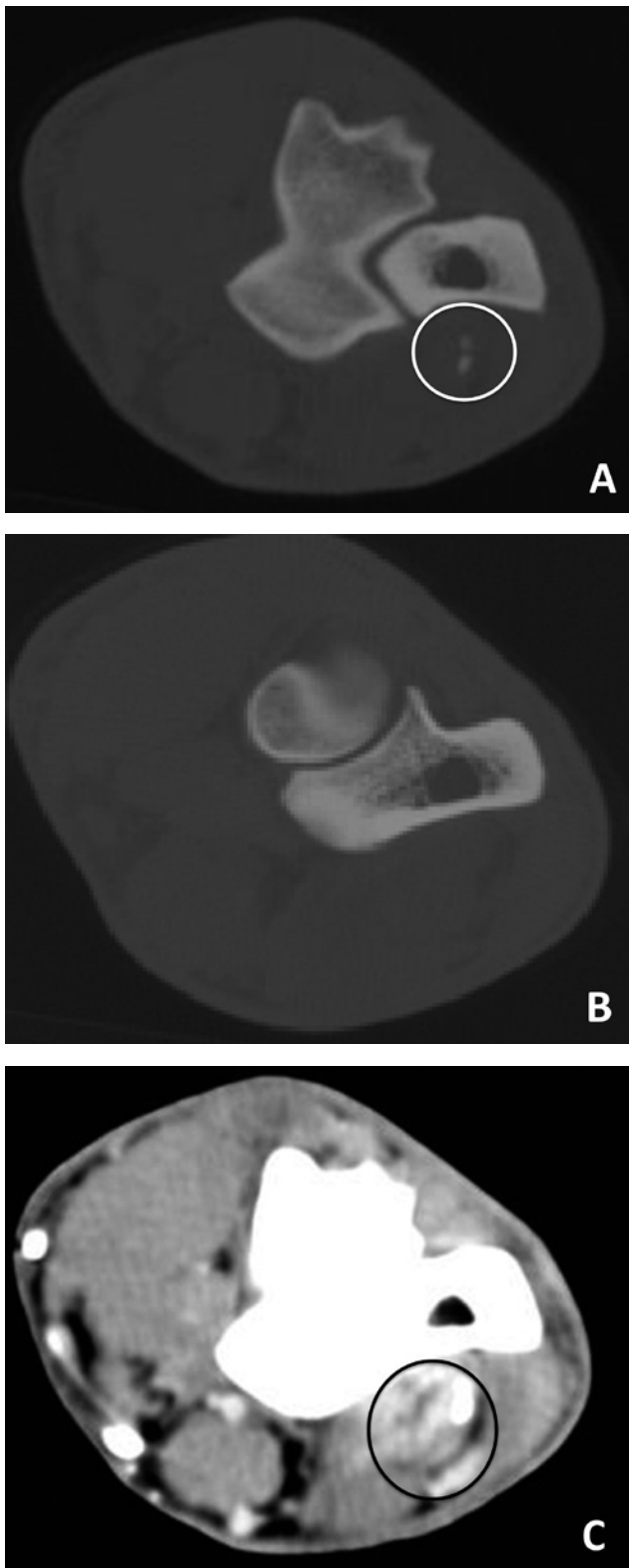
## CASUSBESCHRIJVING

### Signalement en anamnese

Een anderhalf jaar oude, mannelijke, intacte Italiaanse cane corso werd aangeboden met de klacht van continu manken links voor sinds enkele maanden, afwisselend in ernst en zonder traumatische aanleiding. Het manken was erger na rust en inspanning. Een behandeling met carprofen (Rimadyl, Zoetis, België; 2mg/kg 2x/dag) gaf onvoldoende verbetering van de klachten.



**Figuur 3.** CT-beelden van de linkerelleboog. A en B. Dwarse doorsnede in het botvenster ter hoogte van de distale humerus (A) en ter hoogte van het mediale coronoid (B). Er is sclerose zichtbaar ter hoogte van de mediale humeruscondyl (pijl) en een gecalcificeerd fragment is aanwezig ter hoogte van de flexorpees (cirkel). Het mediale coronoid lijkt normaal. C. Dwarse doorsnede ter hoogte van de humeruscondylen distaal in het weke-delenvenster na intraveneuze contrasttoediening. Ter hoogte van de flexoren is er zwelling en diffuse captatie met vocht centraal (cirkel). Het distale deel van het fragment is nog net zichtbaar (pijl).



**Figuur 4.** CT-beelden van de rechterelleboog. A en B. Dwarse doorsnede in het botvenster ter hoogte van de distale humerus (A) en ter hoogte van het mediale coronoïd (B). Twee kleine gecalcificeerde fragmenten zijn aanwezig ter hoogte van de flexorpezen (cirkel). Het mediale coronoïd lijkt normaal. C. Dwarse doorsnede ter hoogte van de humeruscondylen distaal in wekedelenvenster na intraveneuze contrasttoediening. Ter hoogte van de flexoren is er zwelling en diffuse captatie met vocht centraal (cirkel).

### Klinisch en orthopedisch onderzoek

Er werden geen afwijkingen waargenomen op het algemeen klinisch onderzoek. Op inspectie bleek de hond licht te manken op de linkervoorpoot. Ter hoogte van de schouderpijlen links werd een matige spieratrofie vastgesteld. De linkerelleboog bleek matig opgezet en was pijnlijk bij flexie en extensie. De plooibaarheid van het gewricht was beperkt.

### Medische beeldvorming

In de eerste plaats werd een radiografisch en echografisch onderzoek uitgevoerd. Hiervoor werd de hond gesedeerd met dexmedetomidine (Dexdomitor, Orion Corporation, Finland; 5 µg/kg) IV. Na afloop van deze onderzoeken werd atipamezole 5mg/ml (Antisedan P. Zero AH, Finland; 2,5 µg/kg dexmedetomidine) IM gebruikt om de sedatie om te keren.

Radiografisch werden in de linkerelleboog minimale, degeneratieve veranderingen waargenomen en een grote calcificatie ter hoogte van de buigspieren (Figuur 1, A1-A2).

De mediale processus coronoïdeus was scherp afgeijnd en vertoonde een normale driehoekige vorm. Er was geen subtrochleaire sclerose of incongruentie van het gewricht.

Rechts werden radiografisch enkel milde, degeneratieve veranderingen waargenomen. Op echografie werd links een beenderige calcificatie ter hoogte van de proximale aanhechting van de flexoren opgemerkt. Rechts werden geen afwijkingen gezien (Figuur 2). Op basis van deze resultaten werd bilaterale primaire flexoronthesopathie vermoed. De eigenaar besliste voorlopig af te wachten en geen therapie in te stellen.

Na twee maanden werd in het kader van een doctoraatsstudie een computertomografisch onderzoek van beide ellebogen uitgevoerd. Ter hoogte van de aanhechting van de flexoren op de mediale humerus condyl was er bilateraal sclerose en links ook nieuwbeenvorming te zien. In beide ellebogen was er ter hoogte van de flexorpezen een gecalcificeerd fragment aanwezig. Links was het fragment 1 cm breed, rechts waren er twee kleine fragmenten aanwezig. De processus coronoïdeus in beide ellebogen toonde een normaal aspect. Na toediening van intraveneuze contraststof waren er ter hoogte van de flexoren zwelling en diffuse contrastcaptatie met vocht centraal te zien (Figuur 3 en 4).

### Behandeling

Aansluitend op het CT-onderzoek werd een diagnostische artroscopie van beide ellebogen uitgevoerd met een 2,4 mm-artroscop (Richard Wolf GmbH, Knittlingen, Duitsland) (Figuur 5). Synovitis was duidelijk aanwezig in de linkerelleboog. De mediale humeruscondyl, mediale processus coronoïdeus en de processus anconeus vertoonden een normaal aspect.

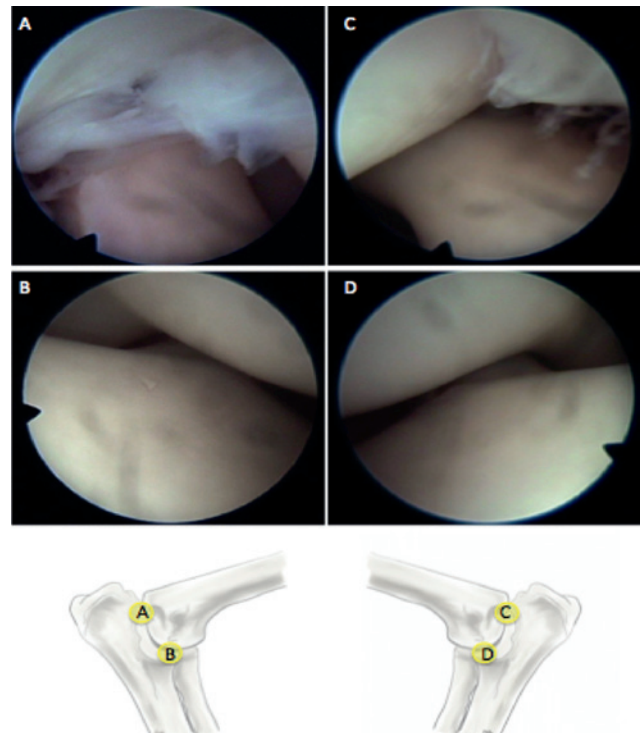
De flexorpees was duidelijk afwijkend: er werden verdikte, witte en deels losse vezels gezien die onvolledig aanhechten. Dezelfde waarnemingen werden rechts gevonden. In beide gevallen was de processus coronoïdeus intact en vertoonde het gewrichtskraakbeen geen afwijkingen (Modified Outerbridge score 0). Gelijktijdig met het uitvoeren van de arthroscopie werd ook meteen de behandeling ingesteld. Er werd 0,9 ml methylprednisoloneacetaat (Moderin LA, Zoetis, België; 0,5mg/kg, 20 mg/ml) geïnjecteerd in de linkerelleboog (intra-articulair en rond de aanhechting van de buigspieren). De rechterelleboog werd op dat moment niet behandeld wegens de beperktheid van de letsels en het ontbreken van klinische klachten. Als premedicatie werd gebruik gemaakt van de combinatie dexmedetomidine (Dexdomitor, Orion Corporation, Finland; 3 µg/kg) en butorphanol (Dolorax, Intervet, België; 0,2 mg/kg), beide IV toegediend. De anesthesie werd geïnduceerd aan de hand van propofol (Propovet, Abbott Lab, UK; 1-4 mg/kg) IV. Het onderhoud van de anesthesie gebeurde aan de hand van isofluraan in zuurstof via een rebreathing systeem. Perioperatieve analgesie werd voorzien met fentanyl (Fentadon, Eurovet, België) een ladingsdosis van 1µg/kg gevolgd door een CRI aan 5 µg/kg/u. Cefazoline (Cefazoline Mylan, Mylan, België; 0,2 mg/kg) werd IV toegediend en een onderhoudsinfuus (Hartmann, B. Braun Medical NV, Duitsland; 10 ml/kg/u) werd opgestart.

### Langetermijnevolutie

Tijdens de vier daaropvolgende jaren werd de hond nog drie keer aangeboden voor mankheid afwisselend op beide voorpoten. Telkens waren er een lichte opzetting en pijn bij hyperflexie aanwezig. Er werden controleradiografieën gemaakt drie en vier jaar na de initiële diagnose. De evolutie van de radiografische afwijkingen worden weergegeven in Figuur 1. Bij ieder aanbod werd het pijnlijke gewricht lokaal behandeld met een corticosteroideninjectie, met langdurig maar tijdelijk effect. Het uiteindelijke resultaat was positief. Bij een gemiddeld activiteitsniveau mankte de hond nog zelden, onafhankelijk van de inspanning. Op radiografisch onderzoek bleef echter steeds een duidelijke evolutie aanwezig waarbij de grootte van de calcificatie en nieuwbeenvorming steeds toenamen.

### DISCUSSIE

Flexorenthesopathie is een aandoening die voornamelijk wordt gediagnosticeerd bij volwassen honden van grote rassen, zoals ook bij deze cane corso het geval was. Slechts zelden wordt deze aandoening aangetroffen bij honden jonger dan één jaar. Rassen, zoals de rottweiler en grote Zwitserse sennenhond, zijn sterk vertegenwoordigd (Stammeleer, 2015). Stijfheid na rust en pijnlijkheid na inspanning zijn symptomen



**Figuur 5.** Arthroscopische beelden van de linker- (A en B) en rechter- (C en D) elleboog. Op beeld A en C is een duidelijk afwijkende enthesis van de buigspieren te zien (verdikt, gefibrilleerd). De processus coronoïdeus is niet afwijkend (C en D).

die ook kunnen passen bij elleboogdysplasie. Het gebruik van beeldvormingstechnieken is dan nodig om tot de juiste diagnose te komen.

Hoewel de radiografische tekenen van flexorenthesopathie bij deze hond duidelijk aanwezig waren, kon de aanwezigheid van “medial coronoid disease” (MCD) niet volledig worden uitgesloten. Aanvullende gegevens verkregen met CT en arthroscopie konden in dit geval bevestigen dat het om bilaterale primaire flexorenthesopathie ging, en MCD of andere afwijkingen in het ellebooggewricht uitgesloten konden worden. Het differentiëren van primaire en concomitante flexorenthesopathie is belangrijk omwille van de verschillende behandeling. In het geval van de concomitante vorm wordt flexorenthesopathie niet behandeld (de Bakker et al., 2014a).

Bij deze hond werd niet gekozen voor een chirurgische behandeling wegens een vrij goede respons op de lokale infiltratie met corticosteroiden, die een goedkope en eenvoudige behandelingsoptie is. Het bleek zinvol om deze behandeling te herhalen aangezien de lange periode tussen de eerste en tweede injectie waarbij er een (tijdelijk) positief resultaat werd bekomen. Een alternatieve behandeling met groeifactoren en fysiotherapie werd niet toegepast.

Ondanks het onderdrukken van de symptomen bleven de calcificaties in grootte toenemen. Dit wees op een actief proces in de elleboog. De medicamenteuze behandeling steunt dan ook voornamelijk op het wegnemen van de ontstekingsreactie. Nochtans

werd in een langetermijnstudie opgemerkt dat sommige dieren klinisch volledig herstelden, zelfs na één lokale injectie met corticosteroiden (Stammeleer, 2015). Bij een derde van de honden van die studie was meer dan één injectie met corticosteroiden nodig om de klachten voldoende te reduceren. Deze resultaten zijn onafhankelijk van de aanwezigheid van artrose en/of calcificaties. Noch artrose, noch calcificatie leek invloed te hebben op de prognose. In dezelfde studie werd gezien dat de chirurgische behandeling tot gelijkaardige resultaten leidde. Sommige dieren herstelden volledig, andere bleven een zekere graad van mankheid behouden. Er dient echter verder onderzoek te gebeuren naar de prognose na chirurgische behandeling en in welke gevallen deze optie dient verkozen te worden boven de conservatieve behandeling (Stammeleer, 2015).

## CONCLUSIE

Primaire flexorenthesopathie is een aandoening van de buigpezen van de elleboog met een nog onvolledig opgehelderde etiologie. Deze hond had het typische signalement voor primaire flexorenthesopathie (groot, zwaar gebouwd ras) en de typische symptomen, die echter ook bij elleboogdysplasie worden gezien. In de eerste plaats is een juiste diagnose vereist om een correcte behandeling in te stellen. Primaire flexorenthesopathie kan op verschillende manieren behandeld worden, waarbij echter geen volledig herstel gegarandeerd is. Vaak lijkt het nodig de patiënten herhaaldelijk te behandelen met corticosteroiden en/of over te gaan tot chirurgie om een goed resultaat te bekomen. Verder onderzoek is hierbij zeker nog noodzakelijk. Deze casus illustreert het actieve proces in de elleboog, gekenmerkt door de verdere ontwikkeling van letsels in de buigspieren en de ontwikkeling van artrose, ondanks een vrij positieve respons op de behandeling.

## REFERENTIES

- Benjamin M., McGonagle D. (2001). Entheses: tendon and ligament attachment sites. *Scandinavian Journal of Medicine & Science in Sports* 19(4), 520-527.
- de Bakker E., Samoy Y., Gielen I., Van Ryssen B. (2011). Medial humeral epicondylar lesions in the canine elbow. A review of the literature. *Veterinary and Comparative Orthopaedics and Traumatology* 24, 9-17.
- de Bakker E. (2012). The diagnosis of primary and concomitant flexor enthesopathy in the canine elbow. Doctoraatsthesis Faculteit Diergeneeskunde, Gent.
- de Bakker E., Gielen I., Saunders J.H., Polis I., Vermeire S., Peremans K., Dewulf J., van Bree H., Van Ryssen B. (2013a). Primary and concomitant flexor enthesopathy of the canine elbow. *Veterinary and Comparative Orthopaedics and Traumatology* 26, 425-434.
- de Bakker E., Samoy Y., Coppieters E., Mosselmans L., Van Ryssen B. (2013b). Arthroscopic features of primary and concomitant flexor enthesopathy in the canine elbow. *Veterinary and Comparative Orthopaedics and Traumatology* 26, 340-347.
- de Bakker E., Gielen I., Kromhout K., van Bree H., Van Ryssen B. (2014a). Magnetic resonance imaging of primary and concomitant flexor enthesopathy in the canine elbow. *Veterinary Radiology & Ultrasound* 55, 56-62.
- de Bakker E., Gielen I., Van Caelenberg A., van Bree H., Van Ryssen B. (2014b). Computed tomography of canine elbow joints affected by primary and concomitant flexor enthesopathy. *Veterinary Radiology & Ultrasound* 55, 45-55.
- Jobe F.W., Ciccotti M.G. (1994). Latera and medial epicondylitis of the elbow. *Journal of the American Academy of Orthopaedic Surgeons* 2, 1-8.
- Meyer-Lindberg A., Heinen V., Hewicker-Trautwein M. (2004). Vorkommen und Behandlung von knöchernen Metaplasien in den am medialen Epikondylus des Humerus entspringenden Beugeschienen beim Hund. *Tierärztliche Praxis* 32, 276-285.
- Puchalski S.M., Galuppo L.D., Drew C.P., Wisner E.R. (2009). Use of contrast enhanced computed tomography to assess angiogenesis in deep digital flexor tendinopathy in a horse. *Veterinary Radiology & Ultrasound* 50, 292-297.
- Stammeleer L. (2015). Resultaten na de behandeling van primaire flexor enthesopathie bij de hond. *Onderzoek in het kader van de Masterproef*.
- Van Ryssen B., de Bakker E., Beaumlin Y., Samoy Y., Van Vynck D., Gielen I., Ducatelle R., van Bree H. (2012). Primary flexor enthesopathy of the canine elbow: imaging arthroscopic findings in eight dogs with discrete radiographic changes. *Veterinary and Comparative Orthopaedics and Traumatology* 25, 239-245.