

Mandibulair samengesteld odontoom bij een jonge bordercollie

Mandibular compound odontoma in a young Border collie

¹F. Boerjan, ^{1,2}L. Verhaert, ³H. De Cock, ¹H. de Rooster

¹Vakgroep Geneeskunde en Klinische Biologie van de Kleine Huisdieren, Faculteit Diergeneeskunde, Universiteit Gent, Salisburylaan 133, B-9820 Merelbeke

²Dier en Tand, Lintsesteenweg 5, B-2570 Duffel

³Veterinary Pathology Services/MedVet, Emiel Vloorstraat 9, B-2020 Antwerpen

boerjan.flore@gmail.com

SAMENVATTING

Een vrouwelijke bordercollie van vier maanden oud werd aangeboden met een harde zwelling ter hoogte van de linkeronderkaaktak. De belangrijkste differentiaaldiagnose voor dit type letsel bij een jonge hond omvat een dentigene cyste, een papillair squameus celcarcinoom of een odontoom. Om tot een diagnose te komen werden intra-orale radiografische opnamen gemaakt en werd er een biopsie genomen. Histopathologisch onderzoek wees uit dat het een samengesteld odontoom ("compound odontoma") betrof en de hond werd hiervoor chirurgisch behandeld. De postoperatieve heling verliep vlot en er werden geen tekenen van recidief waargenomen bij de radiografische controle drie maanden later.

ABSTRACT

A four-month-old, female Border collie was presented with a firm swelling of the left mandibular body. The most important differential diagnosis for this type of lesion in a young dog consists of a dentigerous cyst, a papillary squamous cell carcinoma or an odontoma. Intra-oral radiographs were taken and a biopsy was performed to reach a diagnosis. Histopathologic examination revealed a compound odontoma and the dog was surgically treated. Follow-up showed uneventful healing of the wound and no signs of recurrence were visible on the three-month postoperative radiographs.

INLEIDING

Hoewel odontomen geklasseerd worden onder de noemer odontogene tumoren, kunnen ze niet aanzien worden als echte neoplasieën. Het zijn namelijk hamartomen of tumorachtige letsels, ontstaan uit de abnormale ontwikkeling van een tand en samengesteld uit de verschillende weefsels waaruit een normale tand is opgebouwd, met name dentine, email, cement en tandpulpa of de precursor van de tandpulpa, de dentale papil. Het zijn benigne letsels die niet metastaseren en het vaakst gediagnosticeerd worden bij jonge dieren van 6 tot 18 maanden oud. Ze kunnen voorkomen in associatie met een niet-doorgebroken permanente tand, een dentigene cyste of een normale permanente tand (Walsh et al., 1987; Gardner et al., 1992; Kramer et al., 1992; Poulet et al., 1992; Chamberlain en Lommer, 2012; Bannon, 2013).

Over het algemeen zijn tumoren van odontogene oorsprong zeldzaam bij huisdieren, maar van alle huisdieren werden ze reeds het vaakst beschreven bij de hond (Walsh et al., 1987; Gardner, 1992; Poulet

et al., 1992). Een retrospectieve studie bij honden tot de leeftijd van 12 maanden heeft uitgewezen dat tumoren van de mondholte 10% van alle tumoren bij jonge honden (< 1 jaar) omvatten waarvan de meerderheid (70%) goedaardig bleek te zijn. Tumoren van odontogene oorsprong maakten daarbij 38% uit van alle orale tumoren. De helft daarvan werd geclassificeerd als fibromateuze epulis van het parodontale ligament (of perifeer odontogeen fibroom), gevolgd door niet-gespecificeerde epulis/odontogene tumoren (24%), het acanthomateuze ameloblastoom (14%), het ameloblastoom (7%) en ten slotte het odontoom (5%) (Schmidt et al., 2010). Deze bevindingen komen in grote lijnen overeen met andere prevalentiestudies waaruit blijkt dat het perifere odontogene fibroom en het acanthomateuze ameloblastoom de meest voorkomende odontogene tumoren zijn bij de hond, onafhankelijk van de leeftijd (Verstraete et al., 1992; Boehm et al., 2011; Fiani et al., 2011). Er werden tot nu toe nog geen studies uitgevoerd die een mogelijke rasprevalentie voor odontomen aantonen.

Odontogene tumoren kunnen zich voordoen als

epulis en moeten daarom gedifferentieerd worden van andere epuliden, zoals niet-neoplastische, reactieve letsels en niet-odontogene tumoren. De definitieve diagnose van een dergelijk letsel kan slechts gesteld worden aan de hand van histopathologisch onderzoek (Verhaert, 2010; Chamberlain en Lommer, 2012). In de onderstaande casus worden de verschillende stappen beschreven in de diagnosestelling en de behandeling van een samengesteld odontoom ter hoogte van de onderkaaktak bij een jonge hond.

CASUÏSTIEK

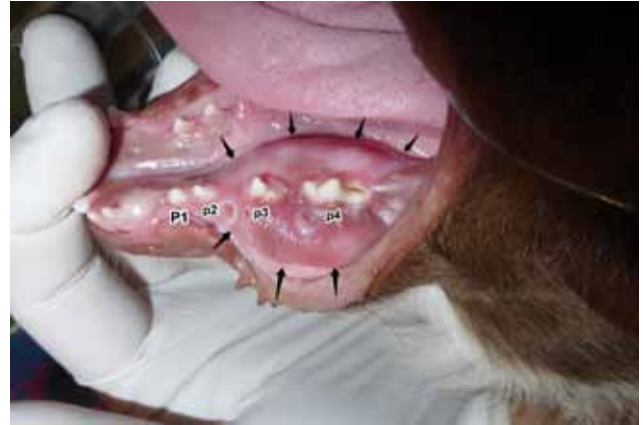Een vrouwelijke, intacte bordercollie werd op vier maanden leeftijd aangeboden bij de dierenarts met een zwelling ter hoogte van de linkeronderkaak. Het letsel werd door de eigenaar opgemerkt terwijl de pup aan het kauwen was op een beentje. De puppy was speels, at normaal en vertoonde geen tekenen van pijn bij het kauwen. Het gezwel werd op dat moment omschreven als een olijf grote, harde verdikking, uitpuilend naar linguaal en buccaal rond de maaltanden.

In een tweedelijnsdierenartsenpraktijk voor tandheelkunde werd bij inspectie van de mondholte een expansie van het corticale bot van de linkeronderkaak vastgesteld. De zwelling reikte van mesiaal van de derde melkpremolair (p3) tot distaal van de vierde melkpremolair (p4), zowel linguaal als buccaal uitpuilend (Figuur 1). Lokaal, net distaal van p4, leek het bot bij palpatie volledig verdwenen te zijn. De snijtanden waren op dat moment aan het wisselen en p4 was mobiel.

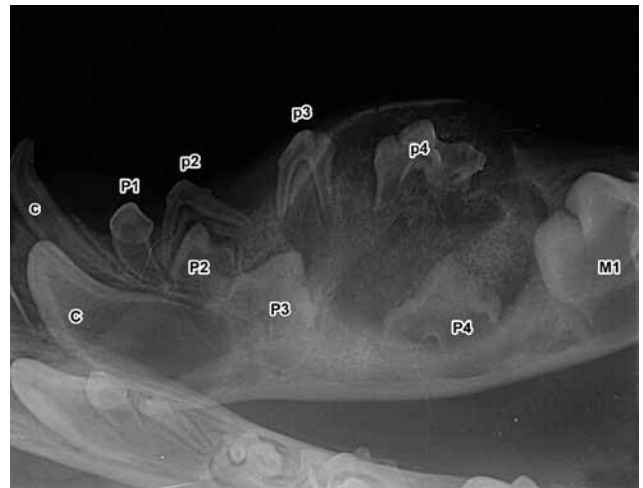Er werden radiografische opnamen van de onderkaak van de hond gemaakt onder algemene anesthesie. Anesthesie werd bekomen door de hond te premediceren door middel van een intramusculaire injectie met 0,02 mg/kg acepromazine (Placivet®, Kela Laboratoria N.V., Hoogstraten, België) en 0,13 mg/kg methadon (Comfortan®, Eurovet Animal Health B.V., Bladel, Nederland). Daarna volgde een intraveneuze injectie met 0,28 mg/kg diazepam (Valium®, Roche N.V., Brussel, België) en vond inductie van de anesthesie plaats met propofol (Propovet Multidose®, Abbott Laboratories Ltd, Maidenhead, Berkshire, Verenigd Koninkrijk) op effect. De anesthesie werd onderhouden door middel van isofluraan 2% (Iso-Vet®, Piramal Healthcare UK Ltd, Morpeth, Northumberland, Verenigd Koninkrijk).

De radiografieën toonden een cysteus letsel gevuld met licht gemineraliseerde structuren. Er waren geen duidelijke tandachtige structuurtjes of zogenaamde “denticles” herkenbaar. Door de massa werden p3 en p4 naar dorsaal en de ontwikkelende permanente derde en vierde premolaar (P3 en P4) naar ventraal weggedrukt. Het corticale bot was uitgedund maar niet volledig doorbroken (Figuur 2).

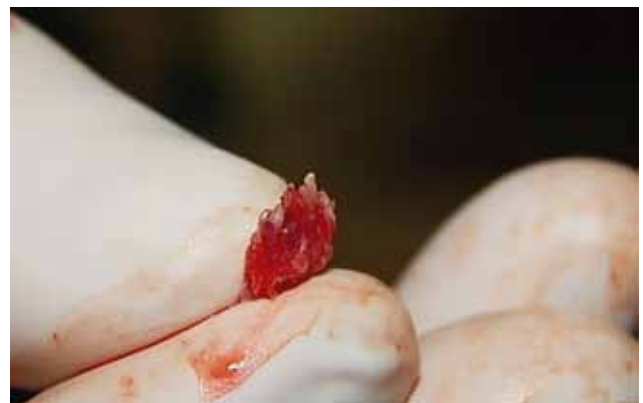Vervolgens werden twee punchbiopten van 5 mm diameter genomen aan de buccale zijde, één centraal



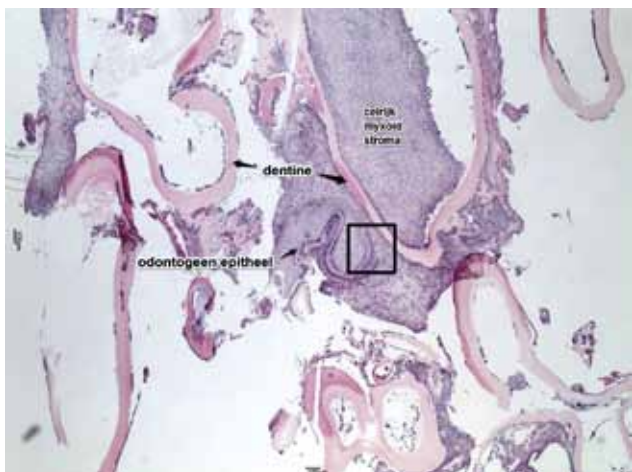
Figuur 1. Zwelling ter hoogte van de linkeronderkaaktak bij een bordercollie van vier maanden oud, die reikt van mesiaal van de derde melkpremolair (p3) tot distaal van de vierde melkpremolair (p4) en zowel naar linguaal als buccaal uitpuilt. P1: permanente eerste premolaar; p2: tweede melkpremolair; de pijlen duiden de contouren van het letsel aan.



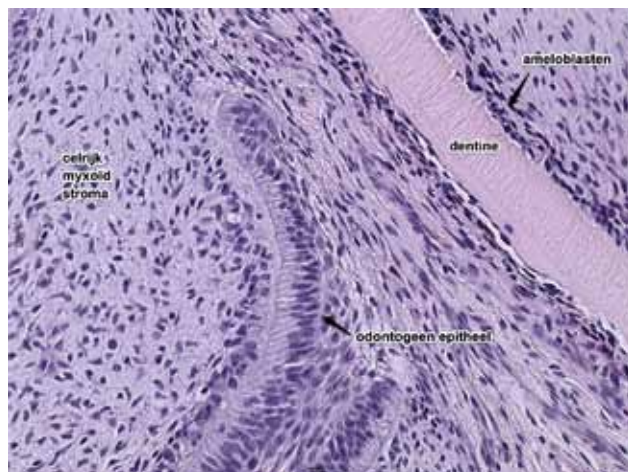
Figuur 2. Intraorale, radiografische opname van de onderkaak aan de hand van de techniek van de bissectrice. De linkerkaaktak bevat een cysteus letsel dat gevuld is met licht gemineraliseerde structuren. De massa drukt de derde (p3) en vierde melkpremolair (p4) naar dorsaal en de derde (P3) en vierde permanente premolaar (P4) naar ventraal.



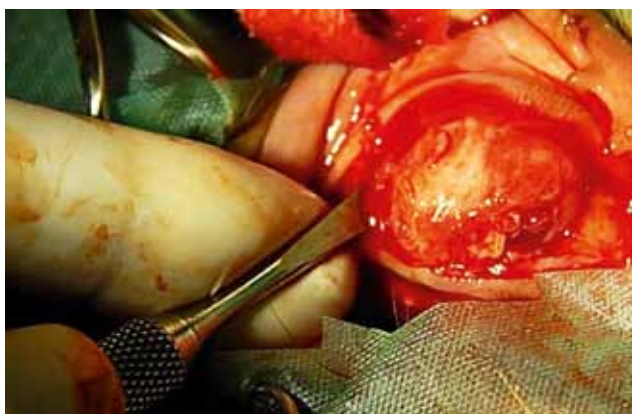Figuur 3. Biopt van de massa met “denticles” die zichtbaar zijn als kleine witte puntjes.



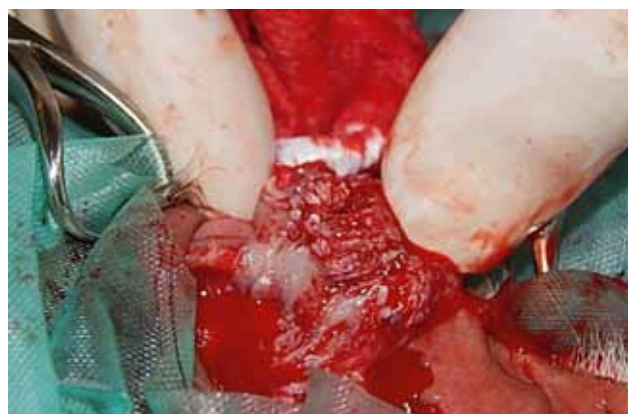Figuur 4. Histologische overzichtopname van het samengestelde odontoom, opgebouwd uit tandachtige structuren. Centraal is een tandpapilachtige structuur waarneembaar. Vierkant: detail Figuur 5. (HE-kleuring).



Figuur 5. Histologische detailopname (cf. Figuur 4) van de tandpapilachtige structuur in de het samengestelde odontoom (HE-kleuring).



Figuur 6. Het uitlepelen van het odontoom met behulp van een periostelevator.



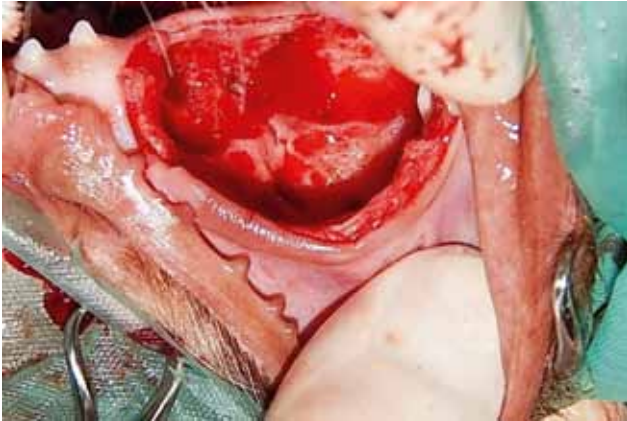
Figuur 7. Uitgelepeld odontoom met “denticles” zichtbaar als kleine witte puntjes.

in het letsel en een tweede ter hoogte van de distale rand. Voorafgaand hieraan werd de hond subcutaan geïnjecteerd met 0,2 mg/kg meloxicam (Loxicom inj®, Norbrook Laboratories Ltd, Newry, Co. Down, Verenigd Koninkrijk). Het ontstane defect in de gingiva werd gehecht met poliglecaprone (Monocryl 5/0®, Johnson&Johnson/Ethicon, Diegem, België). Omdat macroscopisch kleine tandachtige structuurtjes zichtbaar waren in de bipten, rees het vermoeden van een samengesteld odontoom (Figuur 3). Beide weefselfragmenten werden gefixeerd in 10% formaldehyde waarna ze ontkalkt werden in een Sakura TDE™ 30 Decalcifier System (Sarkura, Leiden, Nederland) en daarna routinematig verwerkt tot hematoxyline-eosine (HE) gekleurde coupes.

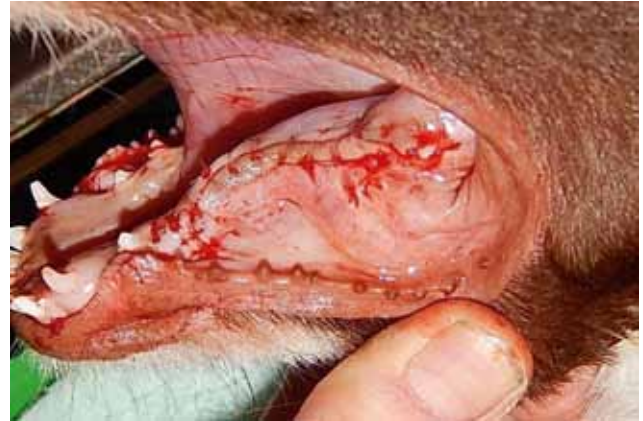De weefselfragmentjes hadden een maximale afmeting van 5x5x2 mm. Microscopisch bleek het weefsel te bestaan uit een tumorale massa, opgebouwd uit enerzijds brede banden celrijk myxoid stroma, lijkend op weefsel van de tandpapil, afgelijnd door een band van licht pleomorf kubisch odontogeen epitheel. Aansluitend vond men talrijke onregelmatige tandachtige

structuren bestaande uit dentine afgelijnd door ameloblasten en centraal een gering aantal odontoblasten en mucineus materiaal. De tandachtige structuren waren omgeven door een celrijk stroma met talrijke nestjes van odontogeen epitheel die centraal amorf hyalien materiaal omgaven. Mitosen waren zeldzaam. De conclusie van het histopathologisch onderzoek luidde dat het een massa betrof, bestaande uit primitieve tandstructuren passend bij een samengesteld odontoom (Figuur 4 en 5).

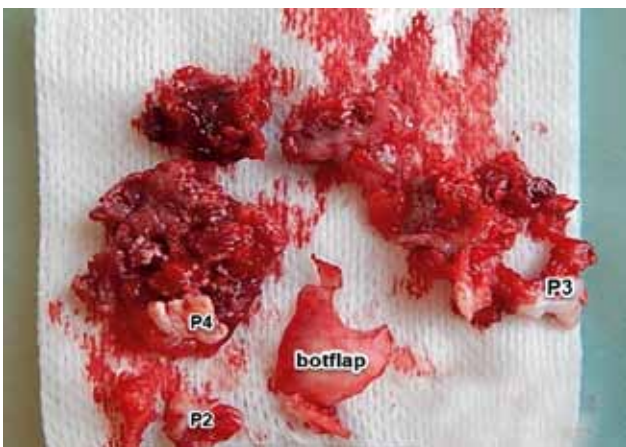
Chirurgische enucleatie van het odontoom werd geadviseerd. Dit vond een week na de biptname plaats. De hond werd onder anesthesie gebracht via hetzelfde protocol als bij het maken van de radiografische opnamen. De hond kreeg ook 0,2 mg/kg meloxicam en 0,1 mg/kg amoxicilline-clavulaanzuur (Synulox RTU®, Zoetis Belgium N.V., Louvain-la-Neuve, België), beide via subcutane injectie toegediend. Preoperatief werd opnieuw een radiografische opname gemaakt waarop een toegenomen mineralisatie gezien werd. Bij het begin van de chirurgie werd eerst een gingivomucoperiostale flapincisie gemaakt



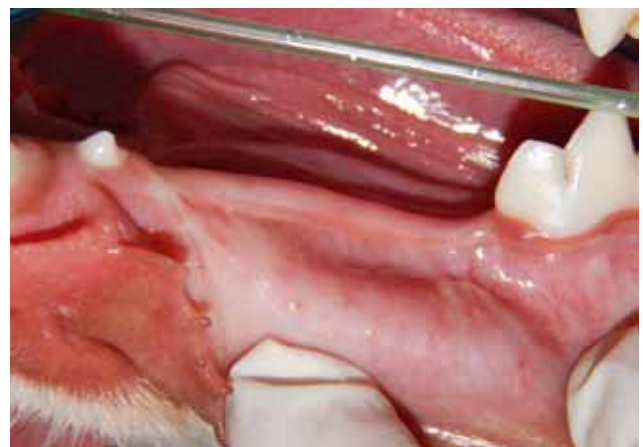Figuur 8. Linker lateraal aanzicht van het defect dat ontstaan is bij het verwijderen van de massa. De tweede permanente premolaar (P2) is nog aanwezig.



Figuur 9. Eindresultaat na het sluiten van het ontstane defect met afzonderlijke hechtingen poliglecaprone 4/0.



Figuur 10. Overzichtsfoto van de weefsels die verwijderd werden: massa met "denticles" (zichtbaar als witte stipjes), botflap, tweede (p2), derde (p3) en vierde melkpremolair (p4).



Figuur 11. Lateraal aanzicht op linkerkaaktak drie maanden na chirurgie, waarbij een goede wondheling te zien is.

enkele millimeters boven de mucogingivale lijn van distaal van de tweede melkpremolair (p2) tot distaal van de vierde melkpremolair (p4). Vervolgens werd een botvenster gemaakt waarna de gingivale incisie en het botvenster verder verlengd werden naar dorsaal ter hoogte van de melkkiezen. Die laatste werden samen met het omgevende bot verwijderd. Met behulp van een grote periostelevator werd vervolgens het odontoom uitgelepeeld, waarbij de tandkiemen van de permanente derde (P3) en vierde (P4) premolaar mee verwijderd werden tot aan de distale rand van het gezwel, net mesiaal van de kroon van de permanente eerste molaar (M1) (Figuur 6 en 7). Daarna werd een intraoperatieve radiografie genomen. Die wees uit dat er nog twee kleine stukjes verdacht weefsel waren achtergebleven, distaal en mesiaal van de oorspronkelijke massa. Deze resten werden vervolgens samen met de permanente tweede premolaar (P2) verwijderd.

Ten slotte werd het defect gespoeld met fysiologische oplossing en werd er submucosaal een steunhechting geplaatst. Het defect werd gesloten met afzonderlijke hechtingen poliglecaprone 4/0 (Figuur 8, 9 en 10).

Postoperatieve analgesie werd verkregen door een intraveneuze injectie van 0,01 mg/kg buprenorfine (Vetergesic Multisodis®, Alstoe Ltd, York, Verenigd Koninkrijk). De nabehandeling bestond uit tweemaal daags 12,5 mg/kg amoxicilline-clavulaanzuur (Clavaseptin 250 mg®, Vétoquinol N.V., Aartselaar, België) en eenmaal daags 0,1 mg/kg meloxicam (Metacam 1 mg kauwtablet®, Boehringer Ingelheim Vetmedica GmbH, Ingelheim/Rhein, Duitsland) gedurende één week, met een dosisinterval van respectievelijk 12 uur en 24 uur. Er werd geadviseerd om bij de eigen dierenarts een controle te laten uitvoeren drie en tien dagen postoperatief. Droogvoer werd afgeraden tot op het moment van de controle bij de diergeneeskundige tweedelijstandartspraktijk, drie weken na de operatie. Ten slotte werden kauwmaterialen en hard speelgoed ten sterkste ontraden tot na de radiografische controle drie maanden later.

Drie weken na chirurgie werd de hond in de tweedelijstandartspraktijk aangeboden voor controle. De hond deed het algemeen goed. Ze was speels en de eigenaar had geen klachten te melden. De wondheling was goed verlopen en de kaaktak was aan het nor-

maliseren. De hond mocht na dat bezoek ook weer droogvoeder eten en rustig spelen.

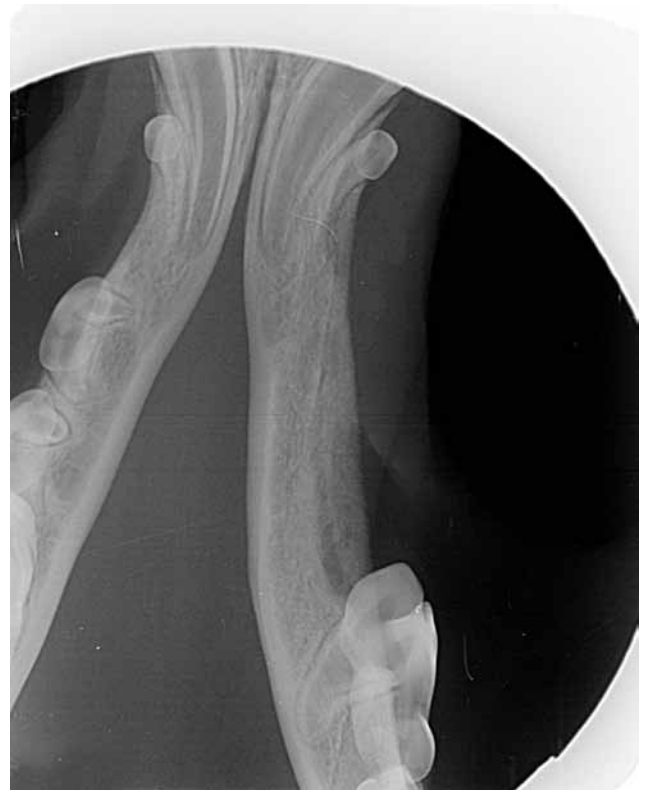Een drietal maanden na de operatie volgde een tweede controlebezoek. De wondheling leek perfect verlopen te zijn (Figuur 11). De linguale zijde van de linkeronderkaaktak vertoonde nog slechts een lichte uitbocht naar linguaal. Ook buccaal was het defect nog waarneembaar, maar de eerdere kaakmisvorming was grotendeels geremodelleerd tot een quasi normale vorm en de eerste molaar (M1) was normaal doorgebroken. Algemeen kon gesteld worden dat de hond een perfect normaal schaargebite bezat. Vervolgens werd de hond via hetzelfde protocol als eerder vermeld onder algemene anesthesie gebracht om radiografische controleopnamen te nemen. Deze toonden een goede botheling zonder tekenen van recidief noch cystevorming (Figuur 12). Aangezien het kaakbot zijn normale sterkte had aangenomen, mocht de hond vanaf dan weer met alles spelen. Verdere opvolging werd niet nodig bevonden.

DISCUSSIE

Op basis van klinische en radiografische bevindingen vormen dentigene cysten en andere odontogene tumoren, waaronder het ameloblastoom en complexe odontoom, de belangrijkste differentiaaldiagnosen voor het samengestelde (“compound”) odontoom. Naast een gelijkaardig klinisch voorkomen kunnen odontogene tumoren en cysten ook gelijkenissen vertonen op radiografieën. Differentiatie gebeurt dan door middel van biopsie gevolgd door histopathologie (Papadimitriou et al., 2005; Meyers et al., 2007).

Omdat de meeste eigenaars het gebit van hun huisdier niet goed verzorgen en zelden laten nakijken, worden dieren met orale letsels vaak pas in een laat ziektestadium aangeboden. De dieren worden dan gepresenteerd met (één van) de volgende klachten: halitose, tandmobiliteit, verlies van tanden, bloeden uit de mond, hypersalivatie en neusvloeit bij aantasting van de bovenkaak. Slechts zelden wordt pijn of deformatie waargenomen, maar sommige dieren kunnen moeite hebben met de opname van droogvoer, waardoor ze worden aangeboden met anorexie. Een orale massa kan ook invloed hebben op het gedrag, bijvoorbeeld bij het spelen met een stok of apporteren. Bij het afnemen van de anamnese, moet men naast de klachten vragen naar de duur, de evolutie en eerdere behandelingen. Vervolgens dient een volledig klinisch onderzoek te gebeuren waarbij de regionale lymfeknopen in het licht van mogelijke tumormetastasen niet over het hoofd mogen worden gezien. Asymmetrie van het aangezicht en verhoogde retrobulbaire druk kunnen worden vastgesteld via inspectie en palpatie van het hoofd. De massa beoordeelt men aan de hand van zijn lokalisatie, grootte, consistentie, kleur, ulceratie of necrose, fixatie aan omgevend weefsel, tandverplaatsing, abnormale tandmobiliteit en veranderingen in de botcontouren (Verhaert, 2010; Heinen, 2011; Radlinsky, 2013).

Als op de leeftijd van zes maanden niet alle tanden zijn doorgebroken, is het aangeraden om radiografische opnamen te maken, aangezien een niet doorgebroken tand een indicatie kan zijn voor de aanwezigheid van een cyste of een odontoom. Vooral brachycefale rassen, honden met relatief veel tanden op een te kleine oppervlakte, zouden gepredisponeerd zijn voor het ontwikkelen van cysten. Voor odontomen werd nog geen rasprevalentie vastgesteld (Soukup et al., 2009; Niemiec, 2010; D’Astous, 2011). Medische beeldvorming is essentieel om de contouren van een tumor en zijn invasie in het bot te bepalen. Zowel intraorale als extraorale radiografische opnamen van de schedel kunnen informatief zijn. Computertomografie (CT) is superieur ten opzichte van radiografische beelden voor de detectie van botletsels omwille van het feit dat bot 40% van zijn densiteit dient te verliezen vooraleer dat radiografisch gedetecteerd kan worden, terwijl via CT 10% botverlies al kan opgepikt worden (Costa et al., 2010). Ook voor tumoren van de maxilla, die tot in de neus- en periorbitale holte kunnen reiken, en letsels in de caudale mandibulaire regio, gaat de voorkeur uit naar CT omdat radiografische opnamen in die regio’s teveel onderhevig zijn aan superpositie. Een laatste voordeel van CT is dat ze drie dimensies van het letsel weergeeft. Zowel voor radiografieën als voor CT dient de hond onder algemene anesthesie te worden gebracht (Arzi en Verstraete, 2012; Lommer en Verstraete, 2012). Aan de hand van intraorale radiografische opnamen kunnen klinisch onzichtbare structuren, zoals de tandwortel, beoordeeld worden.



Figuur 12. Intraorale, ventrodorsale, radiografische opname drie maanden postoperatief. Het bot is goed geheeld.

Daarvoor wordt gebruik gemaakt van de parallelle techniek (voor mandibulaire molaren en caudale mandibulaire premolaren) of de techniek van de bissectrice (voor alle andere tanden) (Bannon, 2013).

De bevindingen die via radiografie verkregen worden, zijn meestal niet erg specifiek en voor het stellen van een definitieve diagnose is histopathologisch onderzoek nodig. Het samengestelde odontoom vormt hierop een uitzondering. De tandachtige, radiopake structuurtjes zijn namelijk pathognomonisch voor het letsel (Hale, 2005; Arzi en Verstraete, 2012). Deze “denticles” worden echter niet in alle gevallen waargenomen (Papadimitriou et al., 2005).

De radiografische opnamen van de bordercollie toonden een cysteus letsel dat gevuld was met licht radiopaak materiaal en aanleiding gaf tot expansie en uitdunning van het corticale bot. Op basis daarvan was het nog niet mogelijk om geïnfecteerde cysten en andere tumoren uit te sluiten (Kramer et al., 1992; D’Astous, 2011). Als de leeftijd van de hond in rekening wordt gebracht, lijkt een cyste, odontoom of papillair squameus celcarcinoom (PSCC) het meest waarschijnlijk (Niemic, 2010; Fulton et al., 2014).

Klassiek histopathologisch onderzoek vormt de basis van de diagnostiek van odontogene tumoren. De diagnosestelling bij huisdieren is gebaseerd op het algemeen erkende tumorclassificatiesysteem van de WHO (Boehm et al., 2011), dat volgens Bell en Soukup (2014) evenwel achterhaald is. Vroeger werden odontogene tumoren geassocieerd op basis van de inductieve effecten van het odontogene epitheel op nabijgelegen bindweefsel (Walsh et al., 1987). Het huidige indelingssysteem is gebaseerd op het weefsel van herkomst, namelijk epitheliaal, (ecto-)mesenchymaal of gemengd. Het merendeel van de odontogene tumoren heeft in de loop der jaren ook al meerdere, tot verwarring leidende naamsveranderingen ondergaan. Uit verschillende studies is gebleken dat de classificatie tekortschiet. Er wordt aangestuurd op een nieuw systeem voor de naamgeving en indeling van odontogene tumoren bij huisdieren. Een juiste identificatie is namelijk van belang voor een goede communicatie tussen klinici, pathologen en wetenschappers alsook voor het verschaffen van een correcte prognose en voor het instellen van een geschikte therapie (Verstraete et al., 1992; Svendenius en Warfvinge, 2010; Boehm et al., 2011; Bell en Soukup, 2014).

Voor het nemen van een biopsie moet een hond onder algemene anesthesie gebracht worden. Biopsie gebeurt meestal aan de hand van de gesloten, incisio-nale methode. Punchbiopsie geniet echter de voorkeur omdat deze methode in vergelijking met andere methoden (scalpel, elektrochirurgie, laser) minder artefacten teweegbrengt (Arzi en Verstraete, 2012).

Zodra de diagnose gesteld is, kan een uitspraak gebeuren over de prognose en kan een geschikte therapie ingesteld worden. Bij cysten en goedaardige tumoren volstaan chirurgische excisie en curettage, maar maligne en lokaal invasieve tumoren, zoals het caniene

acanthomateuze ameloblastoom, vereisen een agressievere aanpak, zoals mandibulectomie of maxillectomie (Lommer en Verstraete, 2012; Radlinsky, 2013). Als grote delen bot moeten worden geresecteerd, kan een bottransplant het verlies aan stabiliteit opvangen (Stolze, 2004).

Tot de operatiewonde geheeld is, moet de hond zacht voeder krijgen en moet het kauwen op harde materialen, zoals stokken en speeltjes, vermeden worden. Er wordt geadviseerd om de heling op te volgen op dag drie à vijf, en op twee en vier weken na chirurgie. Na het verwijderen van een tumor zou het dier om de drie tot zes maanden moeten worden onderzocht om mogelijke recidieven te kunnen opmerken (Radlinsky, 2013).

Bijna alle odontogene tumoren kennen een goede prognose bij gezelschapsdieren. Ze blijven gelokaliseerd en metastasen werden nog niet gerapporteerd. Complete chirurgische excisie is meestal curatief. Odontogene cysten kunnen echter, in tegenstelling tot wat hun goedaardig karakter doet vermoeden, een maligne transformatie ondergaan naar squameuze celcarcinomen (Poulet et al., 1992). Complexe en samengestelde odontomen recidiveren zelden op voorwaarde dat ze volledig verwijderd worden. Desalniettemin wordt een follow-up aan de hand van intraorale radiografische opnamen aangeraden (Hale, 2005; Niemic, 2010).

CONCLUSIE

Odontogene tumoren blijken meer voor te komen bij de hond dan bij andere huisdieren. Louter op basis van het klinisch voorkomen van een oraal gezwel, zoals in bovenstaande casus, is het moeilijk om een diagnose te stellen. Uit de literatuur blijkt dat CT een uitstekende hulp vormt bij de diagnosestelling, maar aangezien er niet steeds een CT-toestel voorhanden is in de praktijk, blijft beeldvorming vaak beperkt tot radiografische opnamen. Radiografie kan in het geval van een samengesteld odontoom diagnostische waarde hebben wanneer de typische tandachtige structuurtjes of “denticles” zichtbaar zijn. Deze pathognomonische letsels kunnen echter niet in alle gevallen radiografisch worden waargenomen. Dit alles illustreert het belang van het histopathologisch onderzoek voor het stellen van een definitieve diagnose. Pas wanneer er een definitieve diagnose gesteld is, kan uitspraak gedaan worden over de prognose en kan de correcte therapie worden ingesteld.

DANKWOORD

De auteurs wensen collega Yves Debosschere te bedanken voor het maken en delen van de macroscopische foto's.

REFERENTIES

- Arzi, B., Verstraete, F. J. (2012). Clinical staging and biopsy of maxillofacial tumors. In: F. J. Verstraete, M. J. Lommer (editors). *Oral and Maxillofacial Surgery in Dogs and cats*. Eerste editie, Saunders Elsevier. Edingburgh, Verenigd Koninkrijk. pp. 373-380.
- Bannon, K. M. (2013). Clinical canine dental radiography. *Veterinary Clinics: Small Animal Practice* 43, 507-532.
- Bell, C. M., Soukup, J. W. (2014). Nomenclature and classification of odontogenic tumors - part ii: clarification of specific nomenclature. *Journal of Veterinary Dentistry* 31(4), 234-243.
- Boehm, B., Breuer, W., Hermanns, W. (2011). Odontogene Tumoren bei Hund und Katze. *Tierärztliche Praxis Kleintiere* 39, 305-312.
- Chamberlain, T. P., Lommer, M. J. (2012). Clinical behaviour of odontogenic tumors. In: F. J. Verstraete, M. J. Lommer (editors). *Oral and Maxillofacial Surgery in Dogs and Cats*. Eerste editie, Saunders Elsevier. Edingburgh, Verenigd Koninkrijk, pp. 403-410.
- Costa, L. A. V. S., Lopes, B. F., Lanis, A. B., de Oliveira, D. C., Giannotti, J. G., Costa, F.S. (2010). Bone demineralization in the lumbar spine of dogs submitted to prednisone therapy. *Journal. Veterinary Pharmacology and Therapeutics* 33, 583-586.
- D'Astous, J. (2011). An overview of dentigerous cysts in dogs and cats. *The Canadian Veterinary Journal* 52, 905-907.
- Fiani, N., Verstraete, F. J., Kass, P. H., Cox, D. P. (2011). Clinicopathologic characterization of odontogenic tumors and focal fibrous hyperplasia in dogs: 152 cases (1995-2005). *Journal of American Veterinary Medical Association* 238(4), 495-500.
- Fulton, A. J., Fiani, N., Verstraete, F. J. (2014). Canine pediatric dentistry. *Veterinary Clinics of North America: Small Animal Practice* 44, 303-324.
- Gardner, D. G. (1978). The concept of hamartomas: its relevance to the pathogenesis of odontogenic lesions. *Oral Surgery, Oral Medicine, and Oral Pathology* 45, 884-886.
- Gardner, D. G. (1992). An orderly approach to the study of odontogenic tumours in animals. *Journal of Comparative Pathology* 107, 427-438.
- Hale, F. A. (2005). Juvenile veterinary dentistry. *Veterinary Clinics: Small Animal Practice* 35, 789-817.
- Heinen, G. A. (2011). *Odontogenic Cysts in Dogs: Results of Surgical Treatment*. Faculty of Veterinary Medicine, Department of Clinical Science of Companion Animals. Utrecht: Utrecht University.
- Kramer, I. R., Pindborg, J. J., Shear, M. (1992). *WHO International Histological Classification of Tumours: Histological Typing of Odontogenic Tumours*. Tweede editie, Springer-Verlag. Heidelberg.
- Lommer, M. J., Verstraete, F. J. (2012). Principles of oral oncologic surgery. In: F. J. Verstraete, M. J. Lommer (editors). *Oral and Maxillofacial Surgery in Dogs and Cats*, Saunders Elsevier. Edingburgh, Verenigd Koninkrijk, pp. 423-430.
- Meyers, B., Boy, S. C., Steenkamp, G. (2007). Diagnosis and management of odontogenic myxoma in a dog. *Journal of Veterinary Dentistry* 24, 166-171.
- Niemiec, B. A. (2010). Pathology in the pediatric patient. In: B. A. Niemiec (editor). *Color Handbook of Small Animal Dental, Oral and Maxillofacial Disease*. Manson Publishing Limited, London, pp. 89-126.
- Papadimitriou, S., Papazoglou, L. G., Tontis, D., Tziafas, D., Papaionnnon, N., Patsikas, M. N. (2005). Compound maxillary odontoma in a young German shepherd dog. *Journal of Small Animal Practice* 46, 146-150.
- Poulet, F. M., Valentine, B. A., Summers, B. A. (1992). A survey of epithelial odontogenic tumors and cysts in dogs and cats. *Veterinary Pathology* 29, 369-80.
- Radlinsky, M. G. (2013). Chapter 20: Surgery of the digestive system. In: T. W. Fossum (editor). *Small Animal Surgery*. Vierde editie, Mosby Elsevier, St. Louis, Missouri, V.S. pp. 386-583.
- Schmidt, J. M., North, S. M., Freeman, K. P., Ramiro-Ibañez, F. (2010). Canine paediatric oncology: retrospective assessment of 9522 tumours in dogs up to 12 months (1993-2008). *Veterinary and Comparative Oncology* 8, 283-292.
- Soukup, J. W., Lawrence, J. A., Pinkerton, M. E., Schwartz, T. (2009). Computed tomography-assisted management of a mandibular dentigerous cyst in a dog with nasal carcinoma. *Journal of the American Veterinary Medical Association* 235, 710-714.
- Stolze, M., Zaisser, A., Quandt, A., Kirchhoff, A. (2004). Chirurgische Therapie zusammengesetzter Odontome mit autogenen Knochentransplantaten beim Hund. *Praktischer Tierarzt* 85, 166-173.
- Svendenius, L., Warfvinge, G. (2010). Oral pathology in Swedish dogs: a retrospective study of 280 biopsies. *Journal of Veterinary Dentistry* 27, 91-97.
- Verhaert, L. (2010). Oral proliferative lesions in the dog and cat. *European Journal of Companion Animal Practice* 20, 252-264.
- Verstraete, F. J., Ligthelm, A. J., Weber, A. (1992). The histological nature of epulides in dogs. *Journal of Comparative Pathology* 106, p. 169-182.
- Walsh, K. M., Denholm, L. J., Cooper, B. J. (1987). Epithelial odontogenic tumours in domestic animals. *Journal of Comparative Pathology* 97, 503-521.