

Tandheelkunde bij het paard in de 21^e eeuw Deel 1. Afwijkingen van het paardengebit

*Equine dentistry in the 21st century
Part 1. Dental pathology in the horse*

E. Pollaris, L. Vlaminck

Vakgroep Heelkunde en Anesthesie van de Huisdieren
Faculteit Diergeneeskunde, Universiteit Gent, Salisburylaan 133, B-9820 Merelbeke, België

Elke.pollaris@ugent.be
Lieven.Vlaminck@ugent.be

SAMENVATTING

Het preventief onderzoeken en behandelen van het paardengebit geraakt stilaan meer ingeburgerd. Hoe meer men kijkt, hoe meer men bewust wordt van de hoge prevalentie aan gebitspathologieën. Zowel de kennis, de diagnostiek als de behandelingsmogelijkheden van deze problemen zijn de laatste jaren sterk geëvolueerd. Dit eerste artikel in een reeks over de moderne tandheelkunde bij het paard vertrekt vanuit het normale gebit om daarna stil te staan bij de klinische aspecten van de verschillende afwijkingen. In de volgende artikels zal ingegaan worden op de diagnostische mogelijkheden, alsook de verschillende facetten van de behandeling van uiteenlopende gebitsproblemen.

ABSTRACT

Horse owners and veterinary surgeons have become aware of the necessity of performing regular dental check-ups in the horse. This has led to the understanding that the prevalence of dental pathology can be very high. In the last decade, equine dentistry has undergone an enormous progress due to advances in scientific knowledge, diagnosis and options of treatment. This first article in a series of papers on modern equine dentistry starts from the normal anatomy of the equine dentition to describe the diverse clinical aspects of dental abnormalities.

INLEIDING

Doorgedreven wetenschappelijk onderzoek en het beschikbaar komen van een steeds meer gespecialiseerd instrumentarium hebben ervoor gezorgd dat het belang van een gezond en goed onderhouden paardengebit naar waarde kan ingeschat worden. Preventieve gebitsverzorging vormt geen uitzondering meer in de paardengeneeskunde alhoewel er toch nog veel ruimte blijft voor evolutie. We beseffen nu dat een gegeven paard wel in de mond moet gekeken worden aangezien deze dieren meesters zijn in het maskeren van gebitsproblemen. Veel problemen blijven symptomeloos tot er een bepaalde graad van (vaak irreversibele) schade ontstaat, waarvoor dan toch een oplossing moet gevonden worden (Tremaine en Casey, 2012). Gebitsproblemen kunnen zich op verschillende manieren en tijdstippen manifesteren. Zowel de algemene gezondheidstoestand (vermageren, dof haar-

kleed, spijsverteringsproblemen, conditieverlies), het kauwproces (anorexie, inefficiënt kauwen), alsook de rijcapaciteiten (bitproblemen) kunnen hierin betrokken zijn (Dixon en Dacre, 2005; Easley en Tremaine, 2011).

HET NORMALE PAARDENGEBIT

Om alle aspecten van gebitsproblemen bij het paard goed te kunnen begrijpen is het belangrijk om over een grondige kennis van het normale gebit te beschikken. Tandten worden veelal niet meer geïdentificeerd met hun anatomische benaming (bv. I1, PM4, M2), maar er wordt eerder gebruik gemaakt van het zogenaamd 'gewijzigde Triadan systeem' (Vlaminck et al., 1999). Hierbij krijgt elke tand een driecijferig getal toegewezen. Het eerste cijfer vertegenwoordigt de kaakhelft of het kwadrant. Beginnend in de

rechterbovenkaak wordt in wijzerszin verder genummerd van 1 tot 4 (melktanden van 5 tot 8). De volgende twee cijfers bepalen de unieke positie van elke tand binnen het kwadrant ('01 tot '11) (Figuur 1).

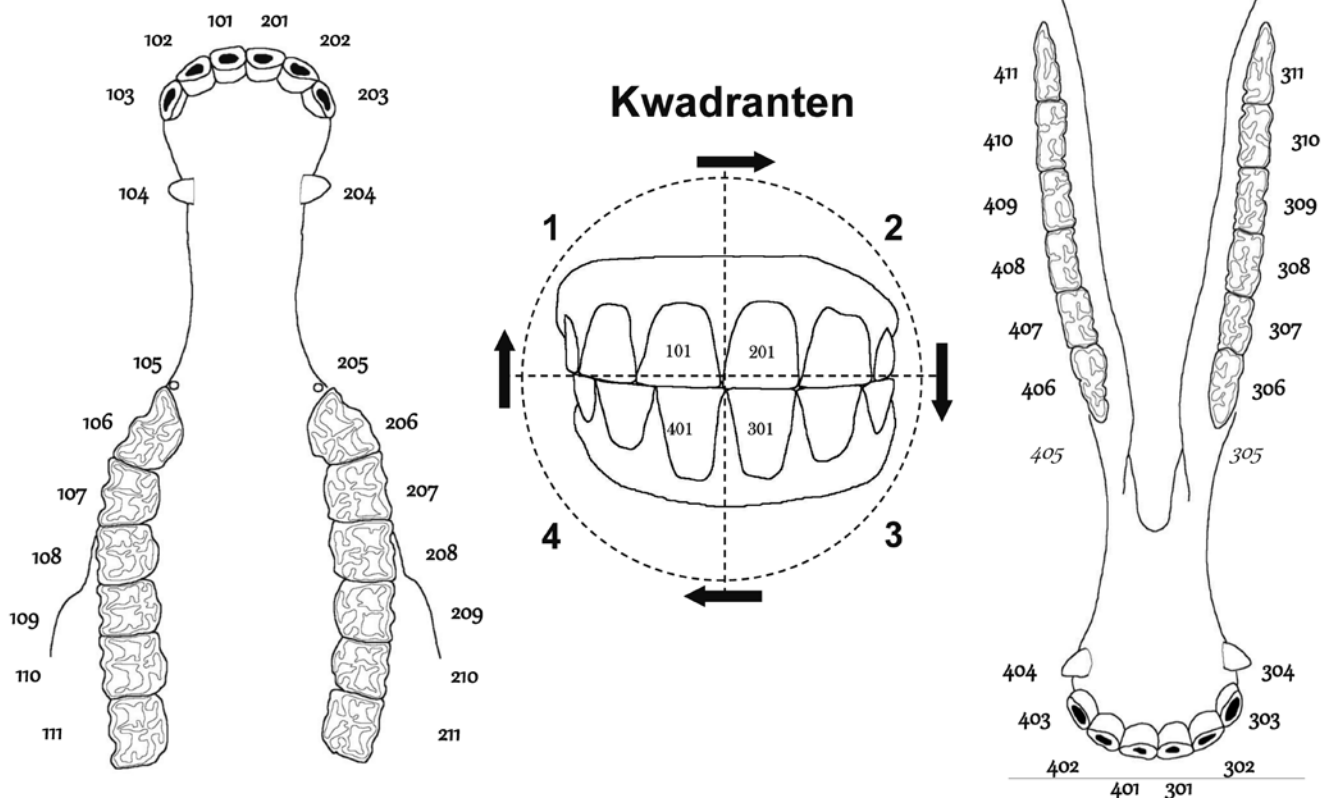
Het melkgebit bevat in iedere kaakhelft drie snijtanden ('01, '02 en '03) en drie premolaren ('06, '07 en '08), wat een volledig melkgebit op 24 tanden brengt. Bij het volwassen paard bevat elk kwadrant naast drie snijtanden en drie premolaren, ook drie molaren ('09, '10 en '11), eventueel aangevuld met een haaktand ('04) en/of een wolfstand ('05), wat een definitief gebit op minimaal 36 en maximaal 44 tanden brengt.

De hypsodonte tanden kenmerken zich enerzijds door een lange kroon waarvan het grootste deel (reservekroon) in het kaakbeen ingebed zit, en anderzijds een continue eruptie (2 tot 3 mm per jaar), wat een antwoord biedt op de voortdurende slijtage waaraan ze blootgesteld worden (Dixon en du Toit, 2011). De maaltanden binnen een kwadrant zijn alle even lang en sluiten perfect op elkaar aan, waardoor ze als één geheel kunnen functioneren tijdens het kauwen. Het kauwvlak van de maaltanden is niet plat maar vormt een variabele hoek van 10-30° die ontstaat onder invloed van de anatomisch smallere onderkaak ten opzichte van de bovenkaak en het typisch cirkelvormige kauwpatroon (Brown et al., 2008). Het ruwe kauwvlak van een individuele maaltand ontstaat door de verschillende slijtage-eigenschappen van de drie bouwstenen van de tand (dentine, email en cement), waarbij het email het meest prominent boven het op-

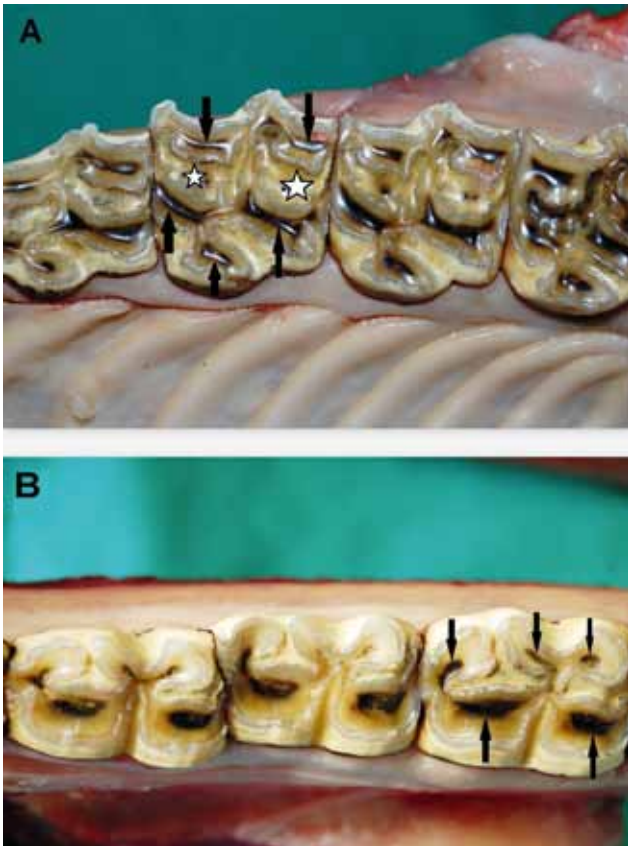
pervlak uitsteekt. Het kauwvlak van de snijtanden en de maxillaire maaltanden bevat bovendien één (snijtand) of twee (maaltand) zogenaamde infundibulae of glazuurbekers, wat het aandeel van het slijtvaste email binnen dit kauwoppervlak aanzienlijk vergroot. Voor de aanmaak van deze bouwstenen en om de tand vitaal te houden is de aanwezigheid van bloedvaten, lymfevaten en zenuwen noodzakelijk. Deze bevinden zich in de structuren rond de tand (peridontaal ligament, alveolair botweefsel), maar ook in het pulpaweefsel van de tand. Vanuit een aanvankelijk gemeenschappelijke pulpakamer ontspringen verschillende pulpahoorns die zich elk via een pulpakanaal uitstrekken in de richting van het kauwoppervlak. Het aantal pulpahoornen verschilt tussen tanden. De snijtanden bezitten één pulpahoorn, elementen '07 tot en met '10 bevatten ieder vijf pulpahoornen, elk '06-element en het mandibulaire '11 bevatten er zes, terwijl het maxillaire '11-element zeven pulpahoornen telt (Windley et al., 2009; Kopke et al., 2012). Op het kauwvlak zijn de posities van de verschillende pulpahoornen zichtbaar als de bruin gekleurde tandsterren (Figuur 2).

ONTWIKKELINGSSTOORNISSEN VAN HET PAARDENGEBIT

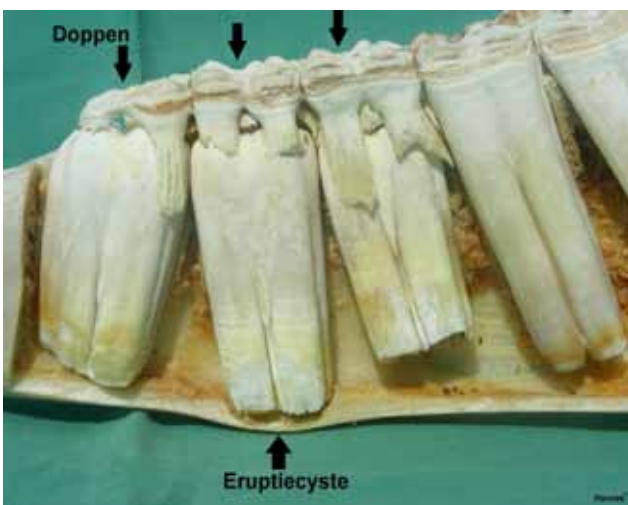
De meest frequent voorkomende ontwikkelingsstoornis van het paardengebit is het persisteren van melktanden. Een definitieve melksnijtand zal vaak achter (linguaal of palataal) de melksnijtand tevoor-



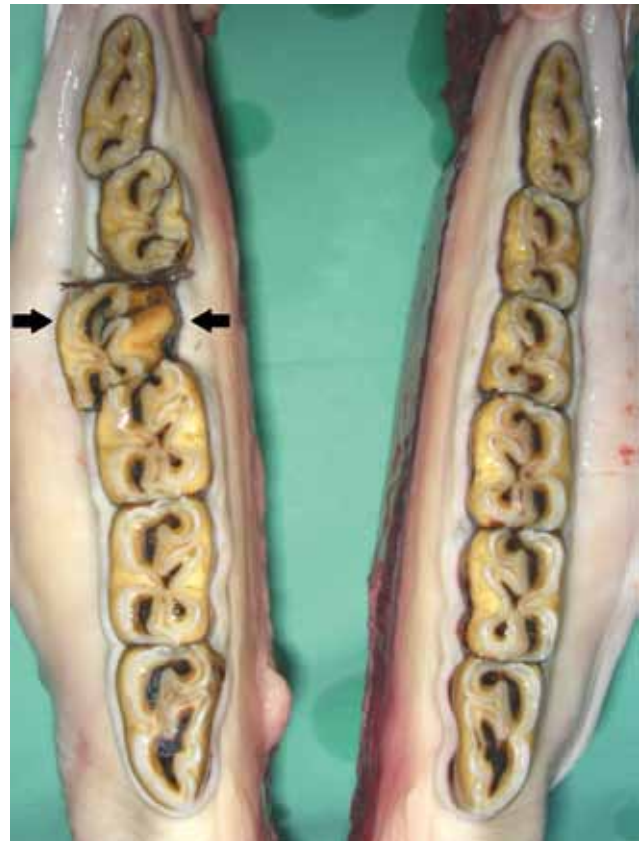Figuur 1. Het gewijzigde triadansysteem. Een nummeringssysteem voor het paardengebit (Vlaminck et al., 1999).



Figuur 2. A. Bovenaanzicht van een maxillaire maaltand. Een maxillaire maaltand is vierkant van vorm, behalve de '06 en '11, die een meer driehoekig aspect hebben. Het kauwvlak bevat twee infundibula (ster) en meerdere tandsterren (pijl). B. Bovenaanzicht van een mandibulaire maaltand. De mandibulaire maaltanden zijn minder breed ten opzichte van de maxillaire maaltanden, waardoor ze meer rechthoekig zijn. Ook op hun kauwvlakken zijn meerdere tandsterren aanwezig (pijl).



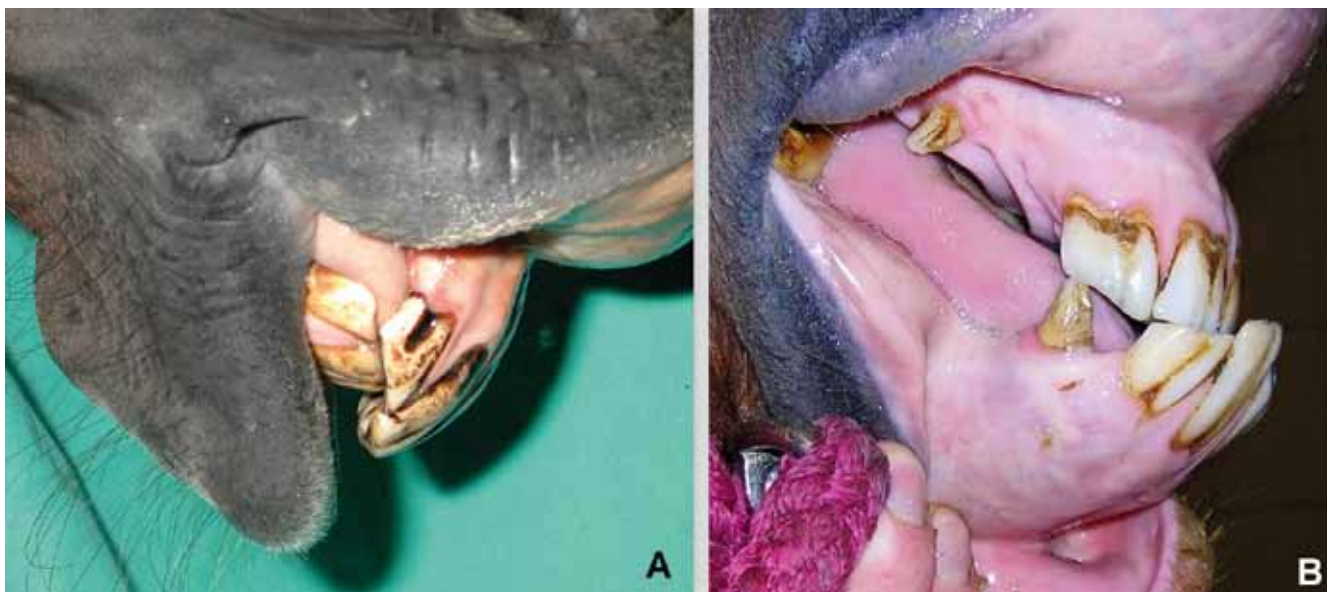
Figuur 3. Doppen en eruptiecyste onderkaak. Zijaanzicht van de maaltanden van de linkermandibula na het verwijderen van de laterale cortex. Ter hoogte van elementen 306, 307 en 308 zijn er 'doppen' aanwezig. Op het niveau van element 307 heeft zich apicaal een normale eruptiecyste ontwikkeld (Hannes[©]).



Figuur 4. Malpositie tanden en periodontitis. Elementen 409 en 410 nemen een afwijkende positie in de tandenrij in. Tussen beide bestaat een diastema met secundaire parodontitis door voedselopstapeling.

schijn komen, maar kan ook andere posities innemen. Persistierende melkpremolaren of doppen kunnen het eruptiepatroon van de onderliggende maaltanden belemmeren, waardoor een meer uitgesproken harde verdikking ter hoogte van onder- of bovenkaak ontstaat (Figuur 3). Zolang deze symmetrisch voorkomen en niet gepaard gaan met lokale tekenen van ontsteking (warmte, pijn, opzetting regionale lymfeklieren) kan dit als een normaal fysiologisch proces aanzien worden (NL: eruptiecyste, Engels: eruption bumps). Persistierende doppen verhogen echter de kans op de ontwikkeling van een apicale infectie (Dixon en Dacre, 2005) of kunnen leiden tot malpositie (rotatie, buccale of linguale/palatale verplaatsing) van definitieve maaltanden en dus afwijkingen in het occlusie- en slijtagepatroon (Figuur 4). Beide pathologieën worden het meest frequent gezien ter hoogte van element '08 in de onderkaak. Het klinisch belang van persistierende melksnijtanden is veel geringer alhoewel zij eveneens occlusieproblemen kunnen veroorzaken met een afwijkend slijtagepatroon tot gevolg.

Het definitieve gebit van voornamelijk ponyrassen kan slecht gepositioneerde maaltanden bevatten die het gevolg zijn van de relatief beperktere ruimte die in de kaken voorzien is in verhouding tot de grootte van de tanden. In het algemeen hebben mandibulaire maaltanden driemaal zoveel kans om een afwijkende



Figuur 5. A. Overbeet. B. Onderbeet.

positie in te nemen dan maxillaire maaltanden. Mandibulair elementen '09 en '10 zijn het frequentst betrokken (Dixon et al., 1999b).

Teveel (polydontie) of te weinig tanden (hypodontie) wordt relatief zelden aangetroffen. Ook deze afwijkingen zorgen voor een abnormaal occlusievlak dat resulteert in een afwijkend slijtagepatroon. Een typisch voorbeeld van polydontie is de bilaterale aanwezigheid van een extra (7^e) maaltand (Triadan '12) achter de laatste maaltand in boven- en/of onderkaak (Quinn et al., 2005). Naast een abnormaal slijtagepatroon kan deze afwijking tevens aanleiding geven tot het ontstaan van een diepe infectie van de parodontale weefsels door aanwezigheid van een diastema. Extra tanden kunnen echter ook een willekeurige positie in de mond innemen, zowel binnen als buiten de tandenrij (Dixon et al., 1999b; Dixon et al., 2005).

Brachygnathie en prognathie zijn aangeboren afwijkingen waarbij één van beide kaken respectievelijk te kort of te lang is. Dit uit zich voornamelijk ter hoogte van de snijtanden waar verschillende gradaties van occlusie kunnen aangetroffen worden (Verwilghen en Vlamincx, 2010). Wanneer de voorrand van de maxillaire snijtanden meer naar voor staat ten opzichte van de mandibulaire terwijl de achterrand nog contact maakt, wordt gesproken van "overjet". Men spreekt van overbeet wanneer er geen contact meer is tussen snijtanden (Figuur 5A). De omgekeerde situatie in de onderkaak wordt respectievelijk "underjet" en onderbeet genoemd (Figuur 5B). Deze afwijkende occlusiepatronen kunnen eveneens aanwezig zijn ter hoogte van de maaltanden. Zonder behandeling leidt dit tot overgroeiing van deze tanden die geen slijtage ondervinden. Zo zullen er zich bij een paard met overbeet overgroeiingen ontwikkelen van alle maxillaire snijtanden, de voorrand van de maxillaire '06- en de achterrand van de mandibulaire '11-elementen

(Dixon et al., 1999a) (Figuur 6). Deze kunnen slijmvliesletsels in de mond veroorzaken en verhinderen de normale rostrocaudale beweging van de onder- en bovenkaak ten opzichte van elkaar. Onvoldoende slijtage van de centrale snijtanden ('01) bij een overjet leidt tot een convex aspect ('smile'-patroon) van het occlusievlak van de snijtanden.

SLIJTAGESTOORNISSEN VAN HET PAARDEN- GEBIT

De aanwezigheid van scherpe emailpunten is de meest voorkomende pathologie van het paardengebit (Figuur 7). Ze ontwikkelen zich voornamelijk aan de buccale zijde van de maxillaire en de linguale zijde van de mandibulaire maaltanden. Zachte voeding speelt een belangrijke predisponerende rol door een gedaalde benutting van het kauwoppervlak (Carmalt en Allen, 2006). Deze scherpe punten kunnen pijnlijke letsels veroorzaken in het slijmvlies van de wang of tong met verzet tijdens het rijden of een verminderde kauwefficiëntie tot gevolg.

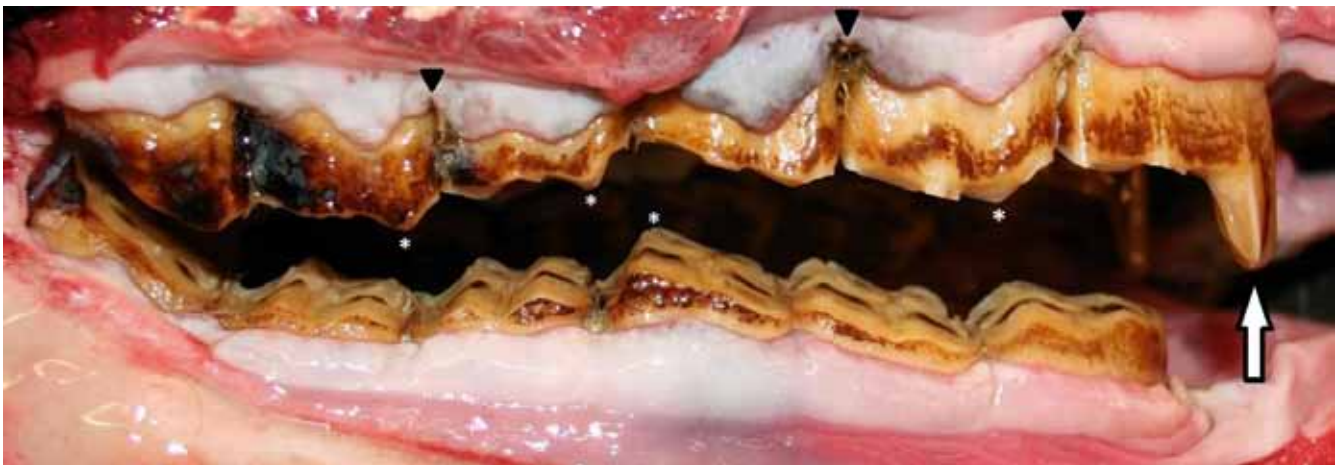Gelocaliseerde overgroeiingen van individuele tanden zijn eveneens het gevolg van onvoldoende slijtage en kunnen resulteren in slijmvlieslaesies of interfereren met de biomechanica van het kauwproces. Belemmering van een vlotte rostrocaudale beweging van de onderkaak ten opzichte van de bovenkaak kan tevens aanleiding geven tot rijtechnische klachten. Voorbeelden zijn 'haakvorming' op de eerste of laatste maaltanden secundair aan brachygnathie/prognathie, en een gelocaliseerde overgroeiing van een maaltand door het verlies van een tegenoverliggend element (trapgebit) (Figuur 8A). In plaats van een uitgesproken haak(je) op de voorzijde van een '06 element, kan zich ook een meer glooiende overgroei-

ing ontwikkelen die men aanduidt met de term ‘schiensans’ (Engels: ramp).

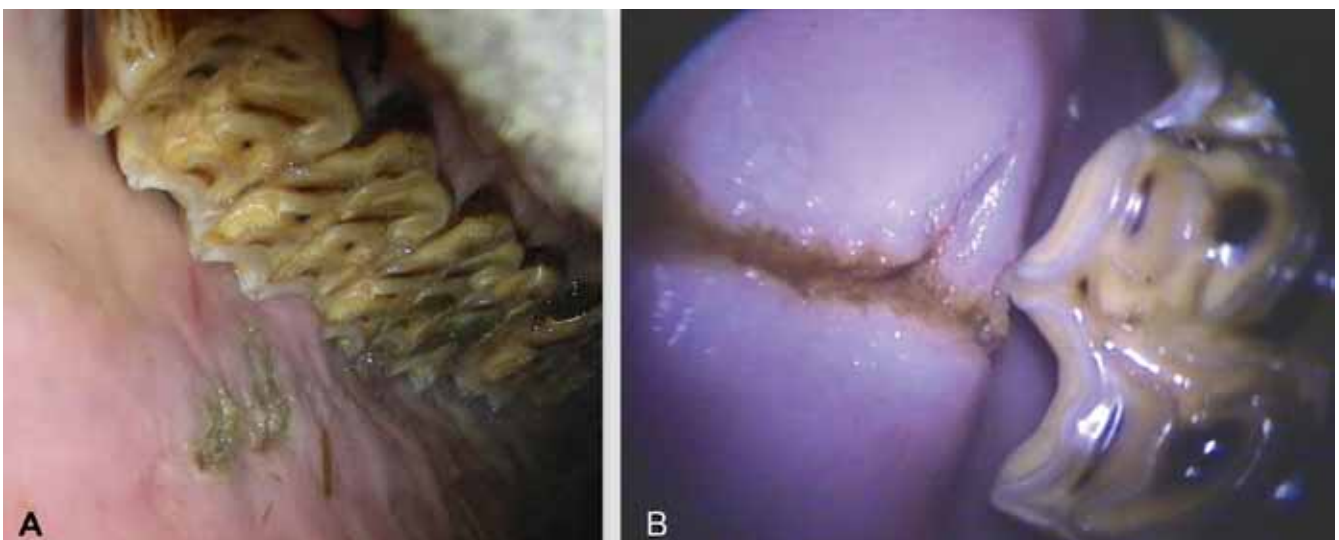
Een schaargebit en een golfgebit zijn meer generaliseerde overgroeiingen (Dixon et al., 2011). Het eerste wordt gekenmerkt door een opvallend scherpe kauwvlakhoek over de volledige lengte van twee tegenoverliggende kwadranten (Figuur 8B). Het wordt meestal unilateraal gezien, gelinkt aan een pijnproces dat unilateraal kauwen veroorzaakt, waardoor de tanden aan de schaargebitkant nauwelijks slijten. Een golfgebit wordt gekenmerkt door een overgroeiing van enkele opeenvolgende tanden. Daardoor ontstaat een golfvormig patroon. Men treft dit vaak bilateraal aan en wordt toegeschreven aan verschillen in eruptietijden tussen gelijkaardige tanden in onder- en bovenkaak (Dixon et al., 2000a). Ook verschillen in hardheid van individuele elementen wordt hieraan gelinkt (Kilic et al., 1997a; 1997b). Paarden kunnen perfect functioneren met een golfgebit, maar deze afwijking wordt wel geassocieerd met een hogere kans op de ontwikkeling van parodontale problemen. De

veranderde biomechanische belasting van de tanden door de aanwezigheid van slijtagestoornissen kan aanleiding geven tot positieveranderingen met het ontstaan van diastemata en secundaire parodontitis (Baker, 1970; Ramzan, 2010) (Figuur 4).

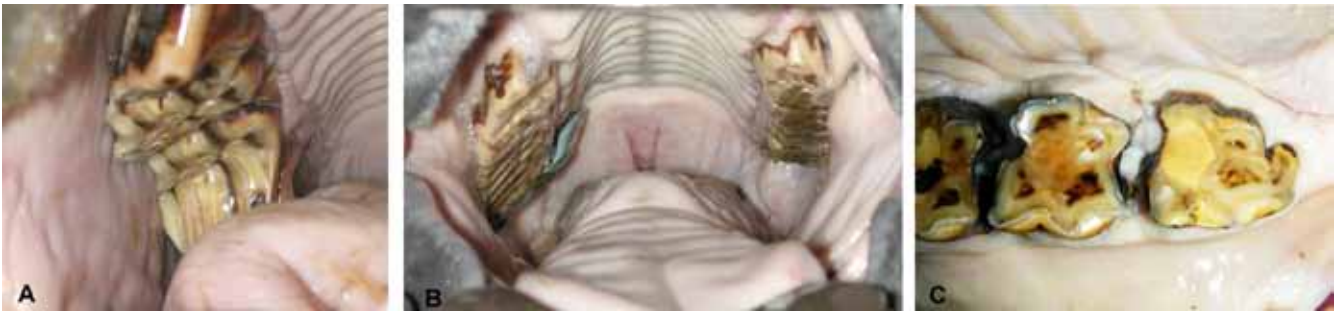
De kleine dwarsrichels die aanwezig zijn op het kauwvlak van het maaltandenplateau kunnen bij sommige paarden een meer uitgesproken karakter ontwikkelen, waardoor de rostrocaudale bewegingsmogelijkheden van de onderkaak tijdens het rijden op dezelfde manier belemmerd wordt als bij de aanwezigheid van haken. Deze aandoening wordt in de Engelse terminologie aangeduid als ‘accentuated/excess transverse ridges’ (ATR of ETR) (Figuur 6). Het belang hiervan werd tot op heden niet wetenschappelijk bewezen (Tremaine, 2013). Het tegenovergestelde proces treedt op bij geriatrische paarden (> 20j). De transversale kammen verdwijnen volledig, waardoor de tanden een glad kauwvlak krijgen (“smooth mouth”) (Figuur 8C). Hierdoor wordt de maalcapaciteit van het gebit enorm gereduceerd.



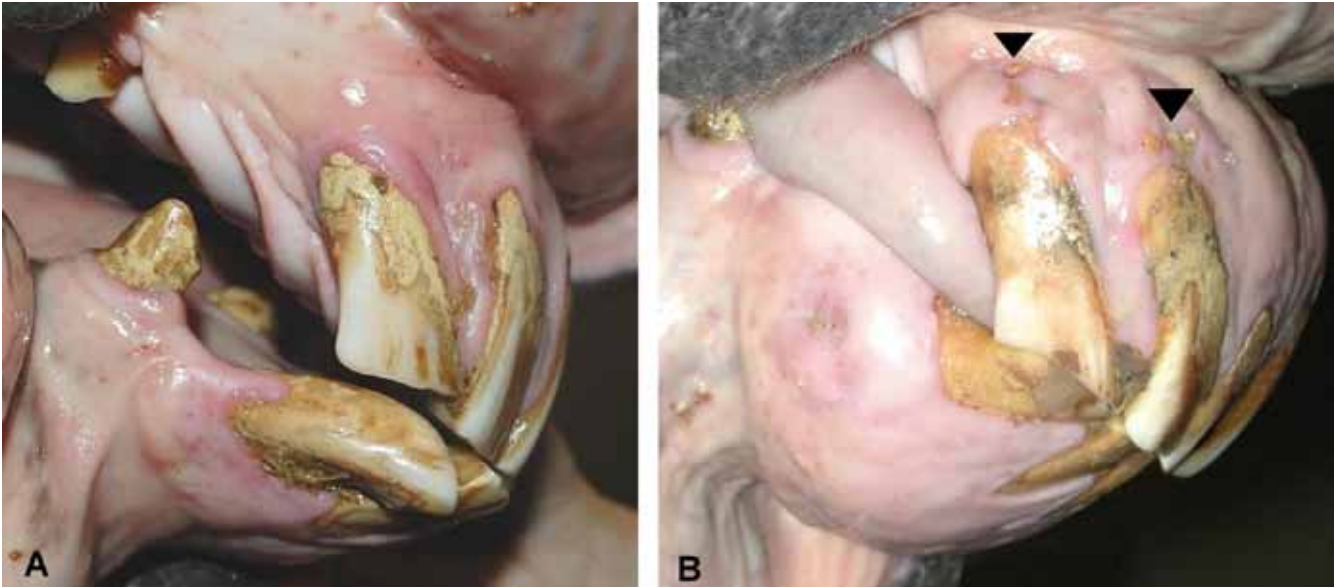
Figuur 6. Haak. Gelocaliseerde overgroeiing ter hoogte van de voorrand van element 106 (witte pijl). Op verschillende plaatsen vertoont het kauwvlak uitgesproken dwarsrichels (ATR) (*) en parodontitis gekenmerkt door tandvleesretractie, subgingivale pockets en voedselopstapeling (zwarte pijlkop).



Figuur 7. Scherpe emailpunten. A. Scherpe emailpunten met correlerende wanglaesies. B. Intraoraal camerabeeld.



Figuur 8. Slijtagestoornissen van het paardengebit. A. Trappegebit. B. Unilateraal schaargebit. C. “Smooth mouth” (af-tands gebit).



Figuur 9. EOTRH. A. Beeld gekenmerkt door tandvleesretractie, tandsteenvorming, verhoogde mobiliteit van snijtanden en beginnende fistulatie. B. Hypercementosebeeld door proliferatie van perifeer cement ter hoogte van de reservekroon van de snijtanden. Tevens tandvleesretractie, tandsteenvorming en fistulatie doorheen het tandvlees (pijlpunt).

DIASTEMATA EN PARODONTALE INFECTIE

De ruimte tussen twee aanpalende tanden (interproximale ruimte) is in normale omstandigheden onbestaande omdat de tanden tijdens hun continue eruptieproces naar elkaar toe groeien en een nauw aansluitende tandenrij vormen (Dixon en du Toit, 2011). Indien de interproximale ruimte zich ontsluit, wordt er gesproken van een diastema (Figuur 4). Voedsel dat hierin vast komt te zitten zal door een fermentatieproces ontstekingen van het tandvlees veroorzaken (gingivitis). Het tandvlees trekt zich daardoor terug van z'n aanhechting aan de tand en doet een zogenaamde ‘subgingivale pocket’ ontstaan. Zonder behandeling tast de ontsteking geleidelijk alle parodontale weefsels aan (parodontaal ligament, alveolair botweefsel, buitenste cementlaag van de tand), waardoor tanden los komen te staan, een andere positie innemen en finaal voortijdig verloren gaan. Dit probleem wordt minder frequent aangetroffen ter hoogte van de snijtanden. Indien dit optreedt ter hoogte van de snijtanden, is het bijna altijd bij geriatrische patiënten. Ter hoogte van de maaltanden wordt dit echter heel frequent gezien en is het de belangrijkste reden voor het

paard om proppen te maken. Bij meer dan 60% van de paarden ouder dan 15 jaar wordt parodontitis aangetroffen (Baker, 1970). Primaire of congenitale diastemata kunnen reeds in het melkgebit aangetroffen worden. Deze zijn het gevolg van een ontwikkelingsstoornis waarbij de maaltanden meer parallel ten opzichte van elkaar groeien of wanneer de embryonale kiemen zich te ver uit elkaar ontwikkelen. Secundaire of verworven diastemata ontstaan secundair aan andere slijtagestoornissen (golfgebit, trapgebit, gelokaliseerde overgroeiing, door slecht gepositioneerde tanden) (Collins en Dixon, 2005; Dixon, 2006a). Diastemata kunnen zich eveneens ontwikkelen als gevolg van het verouderingsproces van het gebit. Men spreekt dan van seniele diastemata. Diastemata worden eveneens onderverdeeld in open en gesloten diastemata. Deze laatste zijn klinisch belangrijker aangezien ze het voedsel vasthouden tussen de tanden (synoniem: klepdiastrama) (Carmalt en Wilson, 2004). Op het kauwvlak tegenover een diastema kan een uitgesproken transversale kam (ATR) ontstaan door een gebrek aan slijtage. Deze duwen het voedsel dieper in het diastema en dragen zo bij tot het onderhouden van het probleem.

“EQUINE ODONTOCLASTIC TOOTH RESORPTION AND HYPERCEMENTOSIS” (EOTRH)

“Equine odontoclastic tooth resorption and hypercementosis” (EOTRH) is een aandoening die wel eens verward wordt met parodontitis. Deze traag evoluerende en irreversibel destructieve aandoening van de snijtanden en haaktanden wordt gerapporteerd bij paarden vanaf 12 jaar, alhoewel het meer frequent bij geriatrische patiënten gevonden wordt. Het gaat gepaard met een intern resorptieproces van de tanden en osteomyelitis van het alveolaire botweefsel, soms gecombineerd met de afzetting van grote hoeveelheden tandcement (hypercementosis) (Staszuk et al., 2008). De exacte etiopathogenese is vooralsnog onbekend alhoewel overmatige belasting van de snijtanden en de aanwezigheid van spirochaeten als mogelijke predisponerende factoren beschreven worden (Schrock et al., 2013; Sykora et al., 2013). Vaak beginnend bij de buitensnijtanden (‘03) kenmerken de eerste symptomen zich door gingivitis, tandvleesretractie en de ontwikkeling van kleine fistels (Figuur 9). Bij verdere progressie van de aandoening komen tanden los te staan, ontstaan pathologische fracturen en/of gaan de snijtanden spontaan verloren.

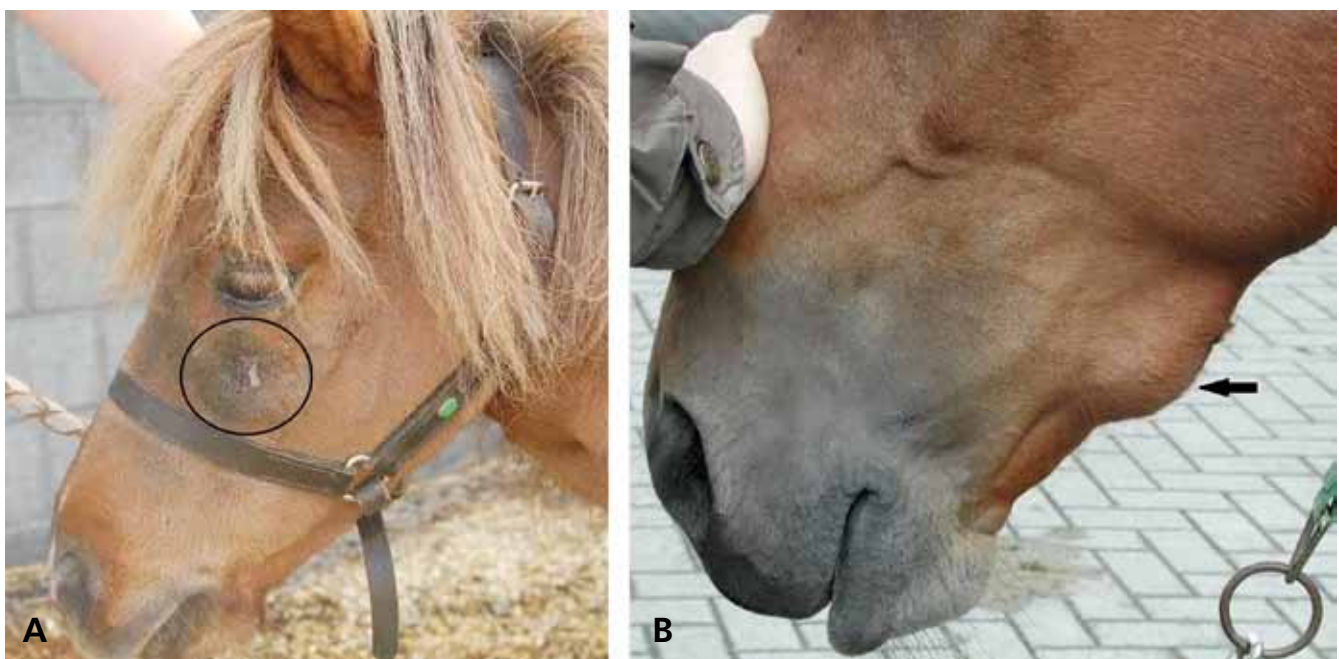
APICALE INFECTIE

Apicale infecties worden voornamelijk aangetroffen bij maaltanden, terwijl dit bij snijtanden en haaktanden eerder uitzondering is. Dergelijke infecties tasten de omliggende ondersteunende structuren aan zoals het parodontale ligament, het alveolair botweef-

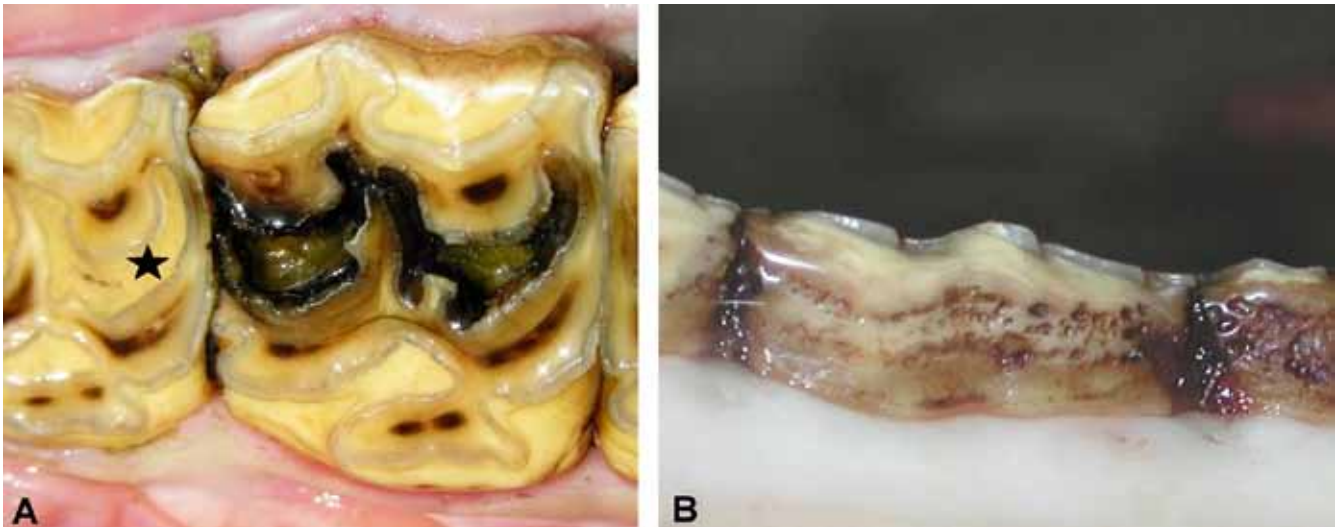
sel en, in geval van de laatste vier maxillaire maaltanden ook de sinus. Een infectie van een mandibulaire maaltand geeft aanleiding tot een unilaterale, ventrale verdikking van de mandibula al dan niet gepaard met een drainerende fistel (Figuur 10B). De mandibulaire elementen ’07 tot ’09 geraken het meest frequent geïnfecteerd (Casey en Tremaine, 2010). Infectie van de rostrale maxillaire maaltanden (‘06, ‘07 en soms ‘08) geeft gelijkaardige symptomen in de bovenkaak soms gepaard met neusvloeï indien de infectie via de neusholte draineert (Figuur 10A). Een apicale infectie ter hoogte van de caudale maaltanden (‘08 t.e.m. ‘11) kan sinusitis veroorzaken, wat gepaard gaat met een unilaterale (stinkende) neusvloeï (Dixon et al., 2011). Een apicale infectie bij jonge paarden (3 – 7 jaar) wordt relatief frequent gezien en heeft vaak een hematogene oorsprong. Andere belangrijke gerapporteerde infectiewijzen zijn een opklimmende parodontale infectie, fractuur van de klinische kroon of uitbreiding van infundibulaire caries (Dixon, 2006b; Dacre et al., 2008a; 2008b).

CARIËS

Cariës of tandbederf wordt gekenmerkt door een passieve demineralisatie van tandweefsel onder invloed van een bacteriële fermentatiereactie (Baker, 1974). De meest frequent voorkomende cariësvorm bij paardentanden is infundibulaire cariës of infundibulumnecrose ter hoogte van de maxillaire maaltanden (Figuur 11A). Door hypoplasie van het cement in het infundibulum kunnen voedselresten naar binnen geduwd worden die het cariësproces in gang zetten.



Figuur 10. Apicale infectie. A. Maxillaire fistulatie ten gevolge van een apicale infectie. B. Unilaterale en gelokaliseerde verdikking van de onderkaak secundair aan een apicaal ontstekingsproces.



Figuur 11. A. Infundibulumnecrose. Beide infundibulae zijn aangetast. Er zijn necrotisch materiaal en voedsel aanwezig in de infundibulae (ster: normaal infundibulum opgevuld met cement en een centraal voedingskanaal). B. Perifere cementcariës aan de binnenzijde van enkele mandibulaire maaltanden.

Afhankelijk van de uitgebreidheid van dit tandbederf is de tand gepredisponeerd om te breken (sagittale breuk) of kan de pulpa geïnfecteerd raken, waardoor zich een apicale infectie ontwikkelt (Johnson en Porter, 2006; Dixon et al., 2011). Maxillair element '09 vertoont een duidelijk verhoogde prevalentie van uitgebreidere aantasting van de infundibula met secundaire complicaties tot gevolg (Veraa et al., 2009).

Cariës van het perifere cement van de maaltanden is minder bestudeerd maar lijkt eveneens relatief frequent voor te komen (Figuur 11B). Het wordt vooral gediagnosticeerd ter hoogte van de caudale elementen '09-'11 en komt typisch voor bij paarden die zure voeding te eten krijgen, zoals maaskuil (Gere en Dixon, 2010). De cementaantasting kan leiden tot tandfracturen. Een associatie met het ontstaan van diastemata en parodontitis blijft ter discussie (Ramzan en Palmer, 2011).

TANDFRACTUUR

Snijtandfracturen ontstaan voornamelijk door een traumatisch insult, zoals een val of een trap van een ander paard, en gaan vaak gepaard met het breken van een deel van het kaakbeen. Fracturen van maaltanden kennen zelden een traumatische etiologie, waardoor men eerder van een idiopathische fractuur spreekt. De geschatte prevalentie gebaseerd op data uit eerstelijnsdierenarts- en gebitsverzorgerspraktijken varieert tussen 0,07% en 5,9%. Omdat veel paarden geen symptomen vertonen bij bepaalde kroonfracturen, ligt de echte prevalentie vermoedelijk een stuk hoger. Maxillaire maaltanden (meer specifiek element '09) vertonen vaker een idiopathische fractuur. De fractuurconfiguratie kan heel verschillend zijn van een kleine schilfer, over een groter buccaal fragment tot een sagittale fractuur. Indien de breuk doorloopt

tot in de pulpaholte, kan dit resulteren in het ontstaan van een pulpitis en secundaire apicale infectie. (Dacre et al., 2007; Taylor en Dixon, 2007). De paardentand kan in bepaalde gevallen (vooral bij buccale fragmenten) een beperkte betrokkenheid van de pulpa zelf oplossen door het afsluiten van de pulpaholte via de productie van zogenaamd tertiair dentine (van den Enden en Dixon, 2008).

LITERATUUR

- Baker G.J., (1970). Some aspects of equine dental disease. *Equine Veterinary Journal* 2, 105-110.
- Baker G.J., (1974). Some aspects of equine dental decay. *Equine Veterinary Journal* 3, 127-130.
- Brown S.L., Arkins S., Shaw D.J., Dixon P.M., (2008). Occlusal angles of cheek teeth in normal horses and horses with dental disease. *Veterinary Record* 162, 807-810.
- Carmalt J.L., Allen A.L., (2006). The effect of rostro-caudal mobility of the mandible on feed digestibility and fecal particle size in the horse. *Journal of the American Veterinary Medical Association* 229, 1275-1278.
- Carmalt J.L., Wilson D.G., (2004). Treatment of a valve diastema in two horses. *Equine Veterinary Education* 16, 188-193.
- Casey M.B., Tremaine W.H., (2010). The prevalence of secondary dental lesions in cheek teeth from horses with clinical signs of pulpitis compared to controls. *Equine Veterinary Journal* 42, 30-36.
- Collins N.M., Dixon P.M., (2005). Diagnosis and management of equine diastemata. *Clinical Techniques in Equine Practice* 4, 148-154.
- Dacre I., Kempson S., Dixon P.M., (2007). Equine idiopathic cheek teeth fractures. Part 1: Pathological studies on 35 fractured cheek teeth. *Equine Veterinary Journal* 39, 310-318.
- Dacre I.T., Kempson S., Dixon P.M., (2008a). Pathological studies of cheek teeth apical infections in the horse: 4. aetiopathological findings in 41 apically infected mandibular cheek teeth. *The Veterinary Journal* 178, 341-351.

- Dacre I.T., Kempson S., Dixon P.M., (2008b). Pathological studies of cheek teeth apical infections in the horse: 5. aetiopathological findings in 57 apically infected maxillary cheek teeth and histological and ultrastructural findings. *The Veterinary Journal* 178, 352-363.
- Dixon P.M., (2006a). Cheek teeth diastemata and impactions. In: *Proceedings: Focus on Dentistry, American Association of Equine Practitioners*, 68-82.
- Dixon P.M., (2006b). Apical infection of cheek teeth and their oral extraction. In: *Proceedings: Focus on Dentistry, American Association of Equine Practitioners*, 109-118.
- Dixon P.M., Dacre I.T., (2005). A review of equine dental disorders. *The Veterinary Journal* 169, 165-187.
- Dixon P.M., du Toit N., (2011). Dental anatomy. In: Easley J., Dixon P.M. Schumacher J. (editors). *Equine Dentistry*. 3rd Edition., 51-76.
- Dixon P.M., Easley K.J., Ekman A., (2005). Supernumerary teeth in the horse. *Journal of Clinical Techniques in Equine Practice* 4, 155-161.
- Dixon P.M., du Toit N., Dacre I.T. (2011). Equine dental pathology. In : Easley J., Dixon P.M. Schumacher J. (editors). *Equine Dentistry*. 3rd Edition., 129-147.
- Dixon P.M., Tremaine W.H., Pickles K., Kuhns L., Hawe C., McCann J., McGorum B., Railton D.I., Brammer S., (1999a). Equine dental disease part 1: a long-term study of 400 cases: disorders of incisor, canine and first premolar teeth. *Equine Veterinary Journal* 31, 369-77.
- Dixon P.M., Tremaine W.H., Pickles K., Kuhns L., Hawe C., McCann J., McGorum B., Railton D.I., Brammer S., (1999b). Equine dental disease part 2: a long-term study of 400 cases: disorders of development and eruption and variations in position of the cheek teeth. *Equine Veterinary Journal* 31, 519-28.
- Dixon P.M., Tremaine W.H., Pickles K., Kuhns L., Hawe C., McCann J., McGorum B., Railton D.I., Brammer S., (2000). Equine dental disease part 3: a long-term study of 400 cases: disorders of wear, traumatic damage and idiopathic fractures, tumours and miscellaneous disorders of the cheek teeth. *Equine Veterinary Journal* 32, 9-18.
- Easley J., Tremaine W.H., (2011). Dental and oral examination. In: Easley J., Dixon P.M. Schumacher J. (editors). *Equine Dentistry*. 3rd Edition, 185-198.
- Gere I., Dixon P.M., (2010). Post mortem survey of peripheral dental caries in 510 Swedish horses. *Equine Veterinary Journal* 42, 310-315.
- Johnson, T.J., Porter, C.M., (2006). Infundibular caries. In: *Focus on Dentistry*. American Association of Equine Practitioners, Indianapolis, 101-107.
- Kopke S., Angrisani N., Staszyc C., (2012). The dental cavities of equine cheek teeth: three-dimensional reconstructions based on high resolution micro-computed tomography. *BMC Veterinary Research* 8, 173-189.
- Kilic S., Dixon P.M., Kempson S.A., (1997a). A light microscopic and ultrastructural examination of calcified dental tissues in horses: 1. The occlusal surface and enamel thickness. *Equine Veterinary Journal* 29, 190-197.
- Kilic S., Dixon P.M., Kempson S.A., (1997b). A light microscopic and ultrastructural examination of calcified dental tissues in horses: 2. Ultrastructural enamel findings. *Equine Veterinary Journal* 29, 198-205.
- Quinn G.C., Tremaine W.H., Lane J.G. (2005). Supernumerary cheek teeth (n = 24): clinical features, diagnosis, treatment and outcome in 15 horses. *Equine Veterinary Journal* 37, 505-509.
- Ramzan P.H.L., (2010). Cheek tooth malocclusions and periodontal disease. *Equine Veterinary Education* 22, 445-450.
- Ramzan P.H.L., Palmer L., (2011). The incidence and distribution of peripheral caries in the cheek teeth of horses and its association with diastemata and gingival recession. *The Veterinary Journal* 190, 90-93.
- Staszyc C., Bienert A., Kreutzer R., Wohlsein P., Simhofer H., (2008). Equine odontoclastic tooth resorption and hypercementosis. *The Veterinary Journal* 178, 372-379.
- Schrock P., Lüpke M., Seifert H., Staszyc C., (2013). Finite element analysis of equine incisor teeth. Part 2: Investigation of stresses and strain energy densities in the periodontal ligament and surrounding bone during tooth movement. *The Veterinary Journal* 198, 590-598.
- Sykora S., Pieber K., Simhofer H., Hackl V., Brodesser D., Brandt S., (2013). Isolation of *Treponema* and *Tannerella* spp. From equine odontoclastic tooth resorption and hypercementosis related periodontal disease. *Equine Veterinary Journal* 46, 358-363.
- Taylor L., Dixon P.M., (2007). Equine idiopathic cheek teeth fractures: part 2: A practice-based survey of 147 affected horses in Britain and Ireland. *Equine Veterinary Journal* 39, 322-326.
- Tremaine W.H., (2013). Advances in the treatment of diseased equine cheek teeth. *Veterinary Clinics of North America Equine Practice* 29, 441-465.
- Tremaine H., Casey M. (2012). A modern approach to equine dentistry. 1. Oral examination. In *Practice* 34, 2-10.
- Van den Enden M.S.D., Dixon P.M., (2008). Prevalence of occlusal pulpar exposure in 110 equine cheek teeth with apical infections and idiopathic fractures. *The Veterinary Journal* 178, 364-371.
- Veraa S., Voorhout G., Klein W.R., (2009). Computed tomography of the upper cheek teeth in horses with infundibular changes and apical infection. *Equine Veterinary Journal* 41, 872-876.
- Verwilghen D.R., Vlaminck L. (2010). Behandeling van overbeet bij het paard. *Vlaams Diergeneeskundig Tijdschrift* 79, 190-198.
- Vlaminck L., Desmet P., Steenhaut M., De Moor A., (1999). Classificatie, nomenclatuur en identificatiesystemen van het paardengebit. *Vlaams Diergeneeskundig Tijdschrift* 68, 299-302.
- Windley Z., Weller R., Tremaine W.H., Perkins J.D., (2009). Two- and three-dimensional computed tomographic anatomy of the enamel, infundibulae and pulp of 126 equine cheek teeth. Part 1: Findings in teeth without macroscopic occlusal or computed tomographic lesions. *Equine Veterinary Journal* 41, 433-440.