

Hemothorax bij een Fries paard: niet altijd een aortaruptuur!

Hemothorax in a Friesian horse: not always an aortic rupture!

L. Vera, D. De Clercq, A. Decloedt, S. Ven, N. Van Der Vekens, G. van Loon

Vakgroep Inwendige Ziekten Grote Huisdieren, Faculteit Diergeneeskunde,
Salisburylaan 133, B-9820 Merelbeke

Gunther.vanLoon@UGent.be

SAMENVATTING

Een zestienjarige Friese ruïn werd aangeboden op de vakgroep Interne Geneeskunde van de Grote Huisdieren, Faculteit Diergeneeskunde (UGent), met klachten van inspannings-intolerantie, bleke mucosae, tachycardie en een onregelmatig hartritme. Uit het algemeen onderzoek bleek een demping van hart- en ventrale longgeluiden. Dit, in combinatie met een lage hematocriet, deed het vermoeden van hemothorax rijzen. De diagnose van hemothorax kon bevestigd worden aan de hand van thoracale echografie en thoracocentesis. Daar het een Fries paard betrof werd onmiddellijk gedacht aan een aortopulmonale fistel, maar dit kon echter uitgesloten worden aan de hand van uitgebreid echocardiografisch onderzoek. Uit het elektrocardiogram kon afgeleid worden dat het onregelmatig hartritme te wijten was aan atriale extrasystolen. Het paard werd gehospitaliseerd en conservatief behandeld met breedspectrumantibiotica. Daar zowel de hematocriet als het echografische beeld gunstig evolueerde, mocht het paard na vijftien dagen de kliniek verlaten. Bij controle zes weken later werden geen afwijkingen meer gevonden.

ABSTRACT

A 16-year-old Friesian gelding was admitted to the Faculty of Veterinary Medicine (Ghent University) with complaints of exercise intolerance, pale mucous membranes, tachycardia and an irregular heart rate. General examination revealed decreased heart sounds and bronchovesicular sounds in the ventral lung fields, combined with a low hematocrit, which led to the suspected diagnosis of hemothorax. The diagnosis of hemothorax was confirmed by ultrasonographic examination of the thoracic cavity and thoracocentesis. Because it was a Friesian horse, aorto-pulmonary fistulation was suspected, but this was excluded by thorough echocardiographic examination. The electrocardiogram showed that the irregular heart rate was caused by atrial premature contractions. The horse was hospitalized and was treated conservatively with broad spectrum antibiotics. Because both the hematocrit and the ultrasonographic images evolved well, the horse could leave the clinic after 15 days. Re-examination after six weeks showed no more abnormalities.

INLEIDING

Hemothorax is een weinig voorkomende, doch ernstige aandoening bij het paard. Het kan voorkomen bij alle leeftijdscategorieën en diverse oorzaken kunnen aan de basis liggen van het ontstaan van hemothorax (Groover en Wooldridge, 2013). De meest voorkomende oorzaken zijn trauma, neo-plasie, stollingsstoornissen, bloedvatruptuur, iatrogene oorzaken (Groover en Wooldridge, 2013) en pulmonaire infarctering of longlobtorsie (Perkins et al., 1999). Traumatische hemothorax kan het gevolg zijn van verwondingen ter hoogte van de thoracale wand, het

diafragma, het hart, de longen of mediastinale structuren en gaat soms gepaard met pneumothorax (Perkins et al., 1999; Groover en Wooldridge, 2013). De meest opvallende klinische symptomen bij hemothorax zijn tachypnee tot dyspnee, bleke mucosae en tachycardie, afhankelijk van de hoeveelheid vochttopstapeling in de thoracale holte (Perkins et al., 1999; Groover en Wooldridge, 2013). De diagnose kan het best gesteld worden aan de hand van thoracale auscultatie, percussie, radiografie en echografie in combinatie met thoracocentesis om het pleurale vocht te karakteriseren (Perkins et al., 1999; Groover en Wooldridge, 2013).

CASUÏSTIEK

Anamnese

Een zestienjarige Friese ruin werd aangeboden op de vakgroep Interne Geneeskunde van de Grote Huisdieren, Faculteit Diergeneeskunde (UGent). Het paard was reeds vijf jaar in het bezit van de eigenaar, werd vijf keer per week bereiden en had tot op het moment van aanbieden nooit eerder duidelijke prestatieklachten vertoond. Drie dagen voor het aanbieden werd het paard mee op weekend genomen naar de kust om te rijden op het strand. Er werden geen afwijkingen vastgesteld na het transport. Toen de volgende dag een strandrit gemaakt werd, kon het paard plots niet meer mee met de andere paarden, zwijmelde en vertoonde een snelle ademhaling. De dierenarts stelde een sterk verhoogd, onregelmatig hartritme, een pompemde ademhaling en cyanotische mucosae vast. Er was een vermoeden dat het om een aortapulmonale fistel met atriale fibrillatie zou gaan. Daarom werd het paard overgebracht naar de Faculteit Diergeneeskunde.

Diagnostiek

Op de faculteit werd tijdens het algemeen onderzoek een verhoogde hartfrequentie van 64 slagen per minuut vastgesteld. Een onregelmatige onregelmatigheid werd vastgesteld bij hartauscultatie. Noch links, noch rechts was een geruis hoorbaar. De harttonen waren gedempt. De ademhalingsfrequentie bedroeg 20 per minuut. Bij longauscultatie werden in het onderste derde van de thorax geen ademhalingsgeluiden gehoord. Dorsaal daarentegen waren deze versterkt. Het bloedonderzoek toonde een laag gehalte rode bloedcellen aan ($3,08 \times 10^{12}/L$, ref.: $6,4 - 11,9 \times 10^{12}/L$), evenals een lage hematocriet (14,7%, ref.: 32-53%) en een laag hemoglobinegehalte (55 g/L, ref.: 110-190 g/L). Biochemie toonde een laag totaal eiwitgehalte (48 g/L, ref.: 55 - 75 g/L), evenals licht gestegen spierenzymen (GPT: 58 IU/L, ref.: 3-23 IU/L; AST: 1040 IU/L, ref.: 226-336 IU/L; LDH: 5050 IU/L, ref.: 162-412 IU/L; CPK: 1759 IU/L, ref.: 119-287 IU/L). De stollingstijden waren normaal. Bij echografie van de thorax werd bilateraal veel matig echogeen vocht aangetroffen met 'sluiering' ('wolkachtig') (Figuur 1). Dit deed het vermoeden van hemothorax rijzen. Echografie van de ribben was normaal. Onder echografische begeleiding werd een thoracale punctie uitgevoerd om de diagnose van hemothorax te bevestigen. Het verkregen vocht vertoonde een bloederig aspect. De hematocriet van het thoracale vocht bedroeg 35% en het gehalte aan witte bloedcellen bedroeg $3,0 \times 10^9/L$. De diagnose van hemothorax kon nu met zekerheid gesteld worden. Op radiografie van de thorax werd het vermoeden van de aanwezigheid van vocht in de thorax bevestigd. De ribben, het zichtbare

deel van de longen en de thoracale bloedvaten vertoonden geen afwijkingen.

Omdat het een Fries paard was, rees direct het vermoeden van een aortaruptuur, al dan niet met vorming van een aortapulmonale fistel, een aandoening die relatief frequent gediagnosticeerd wordt bij het Friese paard (Ploeg et al., 2012). Daarom werd overgegaan tot een uitgebreid echocardiografisch onderzoek. Er werden geen letsels waargenomen ter hoogte van het myocard. Het verloop van de aorta en arteria pulmonalis bleek eveneens normaal te zijn en er was geen indicatie voor pulmonale hypertensie of rechter hartdilatatie. Alle diameters van het hart lagen binnen de referentiewaarden. Voor de zekerheid werd een rectale echografie van de aorta uitgevoerd, waarop eveneens geen abnormaliteiten zichtbaar waren. Een elektrocardiogram (ECG) toonde aan dat het onregelmatig onregelmatige hartritme veroorzaakt werd door atriale extrasystolen (Figuur 2).

De resultaten werden met de eigenaar besproken die zich dan wist te herinneren dat, vlak vóór het vertrek naar zee, het paard op de weide was aangevallen door een ander paard. Vermoedelijk was dit de oorzaak en was er aldus sprake van een traumatische hemothorax.

Behandeling

Het paard werd gehospitaliseerd om een goede opvolging te garanderen. Een orale breed spectrum antimicrobiële therapie met 5 mg/kg trimethoprim en 25 mg/kg sulfamethoxazol werd opgestart om het risico op pleurale infectie te beperken. De rectale temperatuur werd nauwkeurig in het oog gehouden om eventuele infectie vroegtijdig te onderkennen. Na vijf dagen werd de antibioticumkuur stopgezet, daar het paard gunstig evolueerde zonder koorts te ontwikkelen. De hematocriet was ondertussen ook gestegen van 15% naar 22%. Twee dagen nadat gestopt werd met de antibiotica ontwikkelde het paard lichte koorts waarna de antimicrobiële therapie onmiddellijk terug werd opgestart. Thoracale echografie toonde aan dat de hoeveelheid vocht sterk verminderd was en dat het vocht een anechogeen aspect had, met andere woorden, er was geen indicatie voor een infectie. Diezelfde dag nog bleek de rectale temperatuur al terug tot een normale waarde gedaald te zijn. Nog eens vier dagen later werd opnieuw een controle-echografie uitgevoerd. Rechts in de thoracale holte werd nog een kleine hoeveelheid anechogeen vocht aangetroffen terwijl links al het vocht reeds geresorbeerd was. Bilateraal waren de longen beweeglijk en er waren geen indicaties voor adhesies. De hematocriet was ondertussen gestegen tot een normale waarde van 38%. Vijftien dagen na opname werd definitief met de antimicrobiële therapie gestopt en mocht het paard de kliniek verlaten. Er werd geadviseerd om de rec-

tale temperatuur nog gedurende één week dagelijks te controleren en om het paard nog gedurende tien dagen op stal te houden, waarbij het paard wel enkele keren per dag aan de hand gestapt mocht worden. Na deze tien dagen mocht het paard volgens een opbouwend schema op een paddock of weide gelaten worden, waarbij geprobeerd diende te worden om het paard zo rustig mogelijk te houden. In totaal werd een rustperiode van zes weken aangeraden. Na deze periode werd het paard opnieuw aangeboden voor controle. Thoracale echografie en echocardiografie waren volledig normaal, evenals de hematocriet. Op een drie uur durende ECG-opname en een ECG-inspanningstest werden nu slechts twee atriale extrasystolen gezien. De eigenaar werd geadviseerd om het werk geleidelijk terug op te bouwen naar het vroegere niveau.

DISCUSSIE

Gezien de klinische tekenen, de hemothorax en omdat het een Fries paard betrof, werd initieel gedacht dat het hier om een geval van aortaruptuur of aortopulmonale fistel ging. Deze aandoening, die typisch bij Friese paarden gezien wordt, gaat vaak gepaard met tachycardie, aritmie, dyspnee, arbeidsintolerantie en hemothorax (van Loon et al., 2010; Ploeg et al., 2013), symptomen die ook in de huidige casus gezien werden. Daarnaast kunnen ook bleke mucosae, kolieksymptomen, koorts, epistaxis, aritmie en een hyperkinetische arteriële pols gezien worden. De aorta ruptuureert hierbij op een typische locatie, namelijk dicht bij het ligamentum arteriosum en vormt dan vaak een fistel die uitmondt in de arteria pulmonalis. De diagnose van een aortaruptuur en aortopulmonale fistel kan door middel van transthoracale echografie gesteld worden maar vraagt ervaring en specifieke echografische beelden om het letsel te visualiseren (van Loon et al., 2010). In dit geval was er echter geen enkele indicatie dat de hemothorax door een aortaruptuur of aortopulmonale fistel veroorzaakt werd.

Hemothorax is een ernstige aandoening bij paarden van diverse leeftijdsgroepen (Groover en Wooldridge, 2013). Een belangrijke oorzaak van hemothorax is trauma met ruptuur van intercostale bloedvaten, het myocard, het longparenchym of de thoracale wand musculatuur (Lugo en Carr, 2012). Spontane hemothorax kan ontstaan bij Friese paarden door een ruptuur in de regio van het ligamentum arteriosum. Hemothorax door bloedvatruptuur, al dan niet gevolgd door sterfte, kan ook veroorzaakt worden door zware inspanning of door intraveneuze toediening van fenylefrine voor de behandeling van colonverplaatsing over de milt-nierband (Groover en Wooldridge, 2013). Door het toedienen van fenylefrine treedt er een sterke miltcontractie op, maar tegelijkertijd ook een ernstige hypertensie. De bloeddruk kan dermate hoog zijn dat er een spontane arteriële ruptuur optreedt in de thorax of het abdomen. Vooral oudere paarden

zouden gevoelig zijn voor een arteriële ruptuur en fatale bloeding tijdens de intraveneuze behandeling met fenylefrine (Frederick et al., 2010).

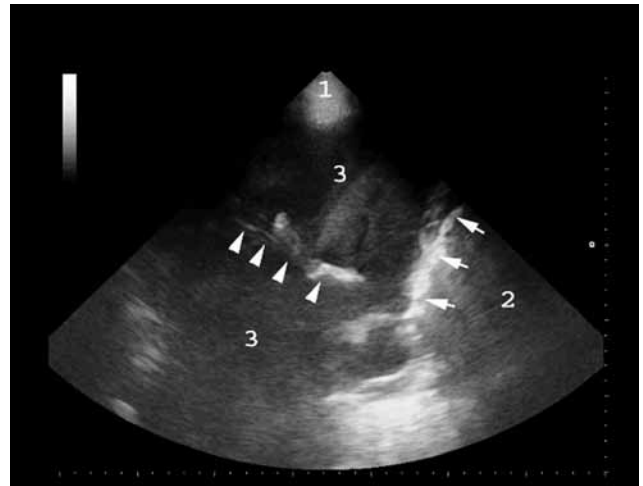
Paarden met hemothorax kunnen een brede waaier aan klinische symptomen vertonen. Bij een acuut optredende hemothorax kan hemorrhagische shock, gevolgd door collaps en sterfte optreden. Wanneer het gaat om een ruptuur van grote bloedvaten treedt meestal acute sterfte op. Wanneer daarentegen de bloedaccumulatie traag gebeurt, zoals bijvoorbeeld bij neoplasie of ruptuur van kleinere bloedvaten, vertonen de paarden vagere klinische symptomen, met als belangrijkste symptoom respiratoire problemen. De hemothorax kan unilateraal of bilateraal aanwezig zijn, afhankelijk van het al dan niet intact zijn van het mediastinum (Axon, 2009; Groover en Wooldridge, 2013). Paarden met unilaterale hemothorax hebben meestal minder erge klinische symptomen (Groover en Wooldridge, 2013). De meest opvallende klinische symptomen bij hemothorax zijn tachypnee, tachycardie, opengesperde neusgaten, hemoptysis, koude extremiteiten en bleke tot cyanotische mucosae (Perkins et al., 1999). De ademhalings symptomen kunnen veroorzaakt worden door anemie, hypovolemie en de aanwezigheid van bloed in de thoracale holte, waardoor de longen niet volledig kunnen expanderen. Door pijn kan tevens de beweging van de thoracale wand en aldus de ademhaling bemoeilijkt worden.

In het hierboven beschreven geval werd initieel geen melding van trauma gedaan omdat de symptomen enkel de volgende dag zichtbaar waren tijdens het berijden van het paard. Vermoedelijk werden milde symptomen in rust niet door de eigenaar opgemerkt, maar werd alles plots veel erger tijdens inspanning. De bilaterale hemothorax kon hier veroorzaakt zijn door een bilateraal trauma of omdat het mediastinum door het trauma niet meer intact was. De diagnose van hemothorax wordt gesteld aan de hand van auscultatie, percussie, echografie, radiografie (Perkins et al., 1999; Hassel, 2007) en thoracocentesis (Perkins et al., 1999). De aanwezigheid van bloed of vloeistof in de thoracale holte resulteert in verminderde longgeluiden ventraal en gedempte harttonen (Perkins et al., 1999; Axon, 2009). Ook percussie toont ventraal een gedempt longveld (Perkins et al., 1999).

Op thoracale radiografieën kan een horizontale vloeistoflijn onderscheiden worden. De hart- en diafragmasilhouetten zijn minder duidelijk zichtbaar en de ventrale longvelden zijn donkerder (Perkins et al., 1999). Het thoracale skelet, het mediastinale skelet en eventuele etiologieën, zoals ribfracturen of neoplasieën, kunnen op radiografieën beoordeeld worden (Groover en Wooldridge, 2013). Echografie is echter de diagnostische methode bij uitstek om de aanwezigheid van vloeistof in de thorax te bevestigen. Op echografie wordt er dan vloeistof waargenomen tussen de viscerale en de pariëtale pleura en in ernstige gevallen wordt een dorsale verplaatsing van de longlobben met de aanwezigheid van atelectatische randen gezien

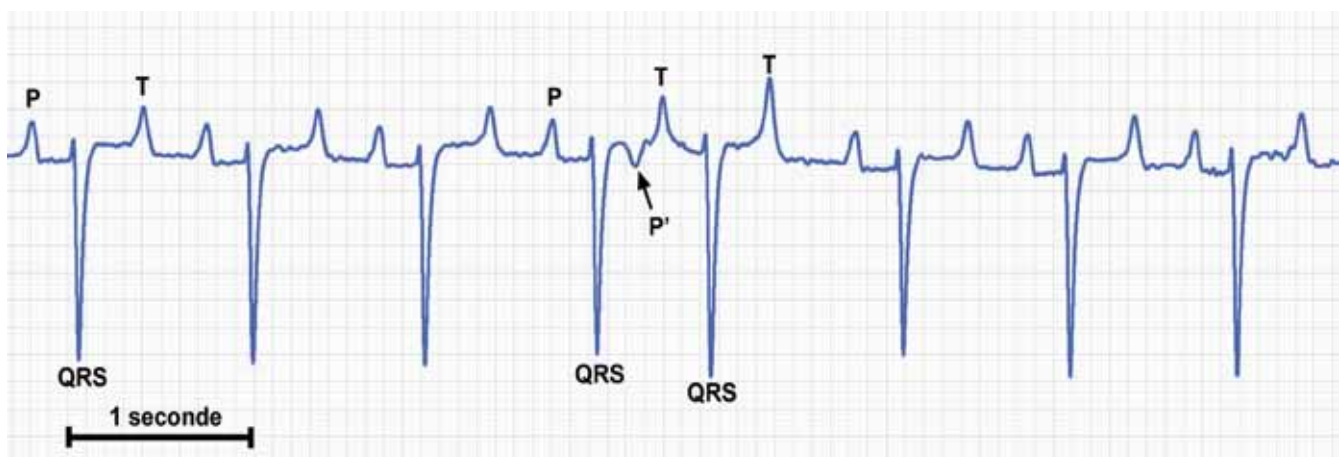
(Perkins et al., 1999). Het hemorragisch vocht heeft een typisch echogeen, wolkvormig aspect. Ook voor de diagnose van ribfracturen is echografie de meest betrouwbare diagnostische methode (Groover en Wooldrigde, 2013). Onder echografische begeleiding kan daarenboven een thoracocentesis uitgevoerd worden om het pleurale vocht te karakteriseren en aldus tot een zekerheidsdiagnose te komen (Perkins et al., 1999). In de humane geneeskunde wordt de pleurale vloeistof beschouwd als indicatief voor hemothorax, wanneer de hematocriet minstens 50% van de perifere hematocriet bedraagt (Groover en Wooldrigde, 2013). Algemeen bloedonderzoek, meer bepaald hematologie en biochemie, dienen steeds uitgevoerd te worden om de graad van anemie en hypoproteïnemie ten gevolge van het bloedverlies in te schatten (Axon, 2009). Hierbij moet rekening gehouden worden met het feit dat de hematocriet na acuut bloedverlies slechts geleidelijk aan daalt in de erop volgende uren.

Bij ernstige gevallen van hemothorax moeten in de eerste plaats een adequate ventilatie, oxygenatie en perfusie gegarandeerd worden (Lugo en Carr, 2012). Paarden met hemothorax ten gevolge van een niet-penetrerend, thoracaal trauma, wat in deze case het geval was, kunnen conservatief behandeld worden met behulp van intranasale zuurstoftoediening, analgetica, intraveneuze vloeistoftherapie of bloedtransfusie, indien het bloedverlies zeer ernstig is (Axon, 2009). Redenen om over te gaan tot bloedtransfusie zijn gebaseerd op de klinische symptomen (persisterende hypotensie, bleke mucosae, lethargie, koude extremiteiten, dyspnee en tachycardie) in combinatie met een lage hematocriet (<12%), acuut bloedverlies (30-40%), hyperlactatemie (>0,5mmol/L) of een sterk gedaalde arteriële zuurstofspanning (Groover en Wooldrigde, 2013). In de voorliggende casuïstiek was het paard alert bij het aanbieden, vertoonde geen uitgesproken respiratoire problemen, noch koude extremiteiten, hyperlactatemie was afwezig en de hematocriet bedroeg 15%. Er werd dan ook niet overgegaan tot een bloedtransfusie.



Figuur 1. Op het echografisch beeld van de rechterthorax zijn mediaal van de thoraxwand (1), de long (2), de ventrale longrand (pijlen) en het mediastinum (pijlpunten) zichtbaar, die omgeven worden door een 'sluiering' van echogeen vocht (3). Het beeld werd genomen met een 3,5 MHz "phased-array transducer" met een totale penetratie van 27 cm. Rechts in beeld is dorsaal.

Een thoracale drainage als behandeling van hemothorax wordt standaard uitgevoerd bij de mens om longexpansie, weefselperfusie en een beter hartdebiet te verkrijgen (Meyer, 2007). Er werden tot op heden echter geen studies gepubliceerd met objectieve waarden voor het al dan niet overgaan tot een thoracale drainage bij paarden (Perkins et al., 1999). Bij paarden met een milde hemothorax (geen of slechts lichte tekenen van dyspnee of hypoxie) zou thoracale drainage niet noodzakelijk zijn (Groover en Wooldrigde, 2013). Het niet-draineren biedt echter ook voordelen: de rode bloedcellen kunnen terug geresorbeerd worden, wat als een autotransfusie kan aanzien worden, zodat de perifere concentratie aan rode bloedcellen sneller stijgt dan wanneer de hemothorax wel zou gedraineerd worden (Meyer, 2007). Een nadeel van het niet-verwijderen van het thoracale, hemorragische vocht is dat fibrothorax kan ontstaan. Omdat de pa-



Figuur 2. Het "base-apex" electrocardiogram toont dat het normale ritme (P-QRS-T) onderbroken wordt door een atriale extrasystole (P').

tiënt in de huidige casus geen uitgesproken dyspnee had, werd geen thoracale drainage uitgevoerd. Er werd enkel een breedspectrum antimicrobiële therapie aangewend om het risico op infectie na thoracocentesis te verminderen. Thoracale echografie werd herhaaldelijk uitgevoerd om de evolutie van de hoeveelheid vocht en de fibrinevorming op te volgen.

Bij deze patiënt werden tevens atriale extrasystolen vastgesteld. Geïsoleerde, atriale, premature complexen (atriale extrasystolen) worden meestal goed getolereerd bij paarden en worden slechts af en toe geassocieerd met prestatieklachten. Het frequent voorkomen van atriale extrasystolen verhoogt echter het risico op atriale fibrillatie, wat op zijn beurt aanleiding kan geven tot inspanningsintolerantie of zelfs risicovolle tachyritmie tijdens inspanning. Atriale, premature complexen kunnen voorkomen secundair aan afwijkingen ter hoogte van de atriale spierwand, zoals dilatatie, fibrose, inflammatie of ischemie. Hypoxie, anemie, medicatie, elektrolyten stoornissen, cor pulmonale, koorts en een hoge sympatische tonus kunnen andere oorzaken zijn van atriale premature contracties. Een inspanningselektrocardiogram is nuttig om te bepalen of de aritmie verergert bij belasting. Het is tevens aangeraden om het paard op regelmatige basis te onderzoeken, zodat eventueel opgetreden atriale fibrillatie tijdig onderkend wordt (Miller en Bonagura, 2007). Bij het paard van de huidige casus waren de atriale extrasystolen hoogstwaarschijnlijk geassocieerd met het acute bloedverlies. Er werd initieel geen inspanningstest uitgevoerd wegens de recente bloeding. Zes weken later, bij het controle bezoek, werd de test wel uitgevoerd en werden geen significante afwijkingen gevonden.

REFERENTIES

- Axon J.E. (2009) Thoracic trauma. In: *Large Animal Internal Medicine*. Mosby Elsevier, p. 551-554
- Frederick J., Giguère S., Butterworth K., Pellegrini-Masini A., Casa-Dolz R., Turpin M.M. (2010). Sever phenylephrine-associated haemorrhage in five aged horses. *Journal of the American Veterinary Medical Association* 7, 830-834
- Groover E.S., Wooldridge A.A. (2013). Equine haemothorax. *Equine Veterinary Education* 25, 536-541
- Hassel D.M. (2007). Thoracic trauma in horses. *Veterinary Clinics Equine Practice* 23, 67-80
- Lugo J., Carr E.A. (2012). Thoracic disorders. In: *Equine Surgery*. Elsevier, p. 650-656
- Meyer D.M. (2007). Hemothorax related to trauma. *Thoracic Surgery Clinics* 17, 47-55
- Miller M.S., Bonagura J.D. (2007). Atrial arrhythmias. *Journal of Equine Veterinary Science* 5, 300-304
- Perkins G., Ainsworth D.M., Yeager A. (1999). Hemothorax in 2 horses. *Journal of Veterinary Internal Medicine* 13, 375-378
- Ploeg M., Saey V., de Bruijn C.M., Gröne A., Chiers K., van Loon G., Ducatelle R., van Weeren P.R., Back W., Delesalle C. (2013). Aortic rupture and aorto-pulmonary fistulation in the Friesian horse: Characterisation of the clinical and gross post mortem findings in 24 cases. *Equine Veterinary Journal* 45, 101-106
- Reef V.B., Whittier M., Allam L.G. (2004). Thoracic ultrasonography. *Clinical Techniques in Equine Veterinary Practice* 3, 284-293
- van Loon G., De Clercq D., de Bruin C.M., Chiers K., Verheyen T., Decloedt A., Deprez P. (2010). Clinical findings and diagnosis of aortopulmonary fistula in four Friesian horses. In: *Proceedings of the 49th BEVA congress*. September 8-11th, Birmingham, UK