

Castratie bij het paard: technieken en complicaties

A. Martens, T. van Bergen

Vakgroep Heelkunde en Anesthesie van de Huisdieren
Faculteit Diergeneeskunde, Universiteit Gent, Salisburylaan 133, B-9820 Merelbeke, België

ann.martens@ugent.be
thomas.vanbergen@ugent.be

INLEIDING

Castratie is wereldwijd een van de meest uitgevoerde chirurgische ingrepen bij het paard en de ezel. Castratie wordt enerzijds uitgevoerd om de voortplanting van mannelijke dieren te beletten en anderzijds om het mannelijke gedrag van hengsten te elimineren, waardoor ze gemakkelijker in groep houdbaar zijn en meer geschikt zijn voor het beoefenen van een aantal disciplines binnen de paardensport. Castratie wordt door dierenartsen vaak als een routineprocedure aanzien, doch gezien de soms levensbedreigende complicaties die als gevolg van deze ingreep kunnen optreden, is het belangrijk dat deze procedure met de nodige zorg en kennis van zaken wordt uitgevoerd. De afdaling van de testikel van zijn retroperitoneale positie caudaal van de nier naar het cavum vaginale begint vanaf 8.5 maanden dracht en wordt in gang gezet door het verkorten en verdikken van het gubernaculum testis, waardoor de testikels uiteindelijk doorheen het lieskanaal gaan rond 270-300 dagen dracht (Smith, 1975). Bij de geboorte van het veulen bevinden de testikels zich meestal in het lieskanaal terwijl de massa die men in het scrotum voelt meestal het verdikte gubernaculum is. In de eerste weken na de geboorte verkleint dit gubernaculum en wordt de testikel verder in het scrotum geduwd door de vernauwing van de liesring. Paarden kunnen in principe op alle leeftijden op een veilige manier gecastreerd worden, doch de ingreep gebeurt meestal rond de leeftijd van één à twee jaar, wanneer het mannelijke gedrag duidelijk wordt. Tegenwoordig worden paarden echter vaak op veel latere leeftijd gecastreerd, bijvoorbeeld om hen eerst toe te laten zich fysiek als hengst uit te bouwen of omdat zij aanvankelijk vlot als individueel dier gehouden konden worden maar zich bij verandering naar een andere omgeving een castratie opdringt.

Er zijn verschillende technieken beschreven voor de castratie van het paard, met modificaties per beschreven techniek. In de veterinaire literatuur is er geen duidelijke consensus over wat de beste castratiemethode is. De uiteindelijke keuze voor een bepaalde techniek wordt bepaald door verschillende factoren, zoals leeftijd, grootte en ras van het paard, mogelijk voorafgaande fysieke afwijkingen, zoals de aanwezigheid van of predispositie tot het ontwikkelen van inguinale hernia, en tenslotte de voorkeur van de chirurg

die mede bepaald wordt door zijn/haar opleiding en ervaring in de praktijk.

Het doel van dit artikel is om vooreerst een overzicht te geven van de verschillende technieken van castratie bij het paard en van de wetenschappelijke elementen die de keuze van een bepaalde techniek kunnen bepalen. Vervolgens worden ook de complicaties die na castratie kunnen optreden, besproken, alsook hoe ze vermeden en/of behandeld kunnen worden.

PREOPERATIEVE AANPAK

Een paard in slechte algemene toestand of dat lijdt aan een infectieus proces elders in het lichaam, wordt het beste niet onderworpen aan een electieve procedure zoals castratie. De vertraagde wondheling en het risico op circulerende bacteriën verhogen immers de kans op het optreden van complicaties. Een algemeen klinisch onderzoek is bijgevolg aangewezen. Daarnaast moet ook specifiek aandacht besteed worden aan de genitale regio en moet er vooral gecontroleerd worden of er twee normale testikels aanwezig zijn en of het paard geen inguinale hernia (liesbreuk) heeft. Indien het niet mogelijk is om bij palpatie twee testikels te voelen, dan heeft men mogelijk te maken met een inguinale of abdominale cryptorch. Een cryptorche linkertestikel bevindt zich vaker abdominaal, terwijl een cryptorche rechtertestikel zich vaker inguinaal bevindt (Marhall et al., 2007). Het paard dient dan eerst gesedeerd te worden wat enerzijds meestal een grondigere palpatie van de inguinale regio toelaat en anderzijds de m. cremaster relaxeert, zodat een inguinale testikel vaak dieper komt te liggen en beter gepalpeerd kan worden (Schumacher, 2012). Het verdere onderzoek en de behandeling van de cryptorche hengst vallen buiten de scope van dit artikel en worden hier niet verder besproken. Indien men bij het preoperatief onderzoek een liesbreuk aantreft, moet een aangepaste operatietechniek gebruikt worden. Dit is het beste een bedekte gesloten castratie in rugligging, waarbij bijkomend de uitwendige liesring wordt gesloten (zie verder).

Bij hengsten waarbij wel twee testikels gevoeld kunnen worden, moet men er zich preoperatief van verzekeren dat de tetanusvaccinatiestatus van het paard in orde is of moet men antitetanusserum toedienen.

Het peroperatief gebruik van niet-steroïdale ontstekingsremmers is raadzaam. Er is aangetoond dat er na toediening van fenylbutazone (2 mg/kg) tijdens en twee dagen na castratie minder koorts en minder lokale zwelling optreden dan bij paarden die geen anti-inflammatoire medicatie toegediend krijgen (Maaßen en Gerhards, 2009). Desondanks blijkt uit retrospectieve studies in het Verenigd Koninkrijk (VK) en de Verenigde Staten (VS) dat NSAID's in praktijkomstandigheden niet systematisch toegediend worden. Terwijl 45,4% van de dierenartsen in het VK na de castratie nog bijkomende NSAID's toedient (Price et al., 2005), krijgt in de studie van Kilcoyne et al. (2013) slechts 9% van de paarden in de VS NSAID's bij castratie.

Het gebruik van perioperatieve antibiotica wordt vooral bepaald door de persoonlijke voorkeur van de dierenarts, de castratietechniek en de omstandigheden waarin de ingreep moet worden uitgevoerd. Daar castraties meestal in niet-steriele omstandigheden worden uitgevoerd en de aanwezigheid van vreemd materiaal (o.a. ligatuur) het ontstaan van infecties bevordert, is het gebruik van profylactische antibiotica raadzaam. Een recente studie heeft aangetoond dat het profylactisch toedienen van penicilline tijdens en twee dagen na castratie leidt tot een significante daling van het postoperatief serum amyloid A-gehalte (SAA, een merker van inflammatie) vergeleken met de controlegroep die geen antibiotica krijgt (Busk et al., 2010). Dit wijst erop dat bacteriële contaminatie zeker een rol speelt in de postoperatieve inflammatie. Desondanks kon noch in deze studie, noch in een andere uitgebreide retrospectieve studie aangetoond worden dat profylactische antibiotica bij castratie het risico op postoperatieve infecties significant doet dalen (Busk et al., 2010; Kilcoyne et al., 2013).

CASTRATIETECHNIKEN

Zoals eerder aangehaald bestaan er verschillende castratietechnieken waarvan de keuze enerzijds bepaald wordt door het paard en anderzijds door de persoonlijke voorkeur van de dierenarts. Hoewel men met alle castratietechnieken goede resultaten bekomt, laten de wetenschappelijke studies van de laatste jaren toch toe om een aantal richtlijnen te formuleren.

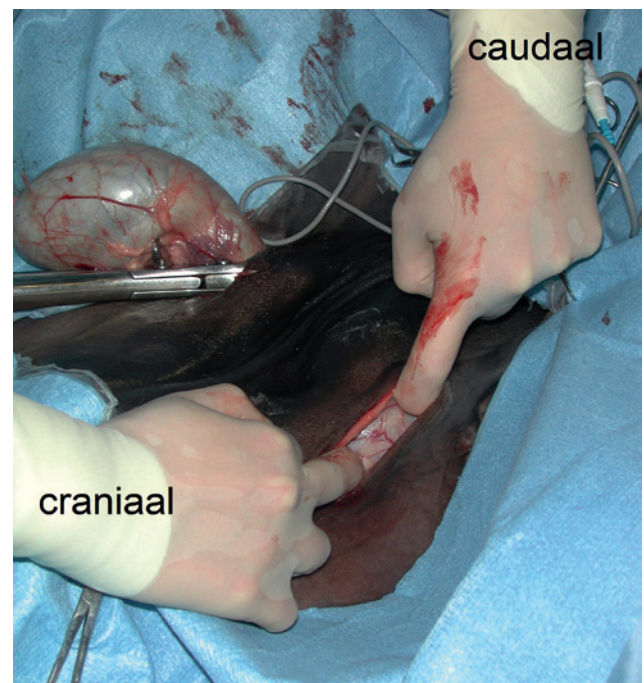
Liggend of rechtstaand castreren

Een paard kan zonder problemen zowel rechtstaand als onder algemene anesthesie gecastreerd worden. Echter, terwijl een liggende castratie quasi steeds mogelijk is, moet men voor een rechtstaande castratie toch met een aantal factoren rekening houden. Vooreerst moet het paard voldoende groot zijn om veilig te kunnen werken, moet het dier de palpatie van de genitale regio toelaten zonder uitgesproken afweerreacties en moeten de testikels vlot palpeerbaar

zijn. Daarnaast moet de dierenarts ruime castratie-ervaring hebben om deze ingreep op een vlotte en propere manier te kunnen uitvoeren. Rustige, grote hengsten die zonder sedatie een vlotte palpatie van de genitale regio toelaten zijn de beste kandidaten voor een rechtstaande castratie (Schumacher, 2012).

De belangrijkste voorwaarde voor een liggende castratie (meestal onder algemene injectieanesthesie) is de beschikking over een propere plek waar het paard onder anesthesie kan gebracht worden en waar het veilig terug kan rechtkomen. Voor een overzicht van de verschillende anesthesieprotocollen die in praktijkomstandigheden bij het paard gebruikt kunnen worden, wordt verwezen naar het overzichtsartikel van Schauvliege en Gasthuys (2012).

Bij een rechtstaande castratie is naast een diepe sedatie een goede lokale anesthesie zowel ter hoogte van de scrotale huid (ter hoogte van de incisies) als intratesticulair noodzakelijk. Ook bij een liggende castratie is een bijkomende lokale anesthesie aangegeven. Er is immers aangetoond dat het gebruik van lokale anesthesie bij paarden gecastreerd onder algemene IV-injectieanesthesie resulteert in een betere kwaliteit van de anesthesie en in een significante afname van het aantal bijkomende bolussen anestheticum die peroperatief gegeven moeten worden (Portier et al., 2009). De intratesticulaire verdoving zorgt daarnaast voor een relaxatie van de m. cremaster, wat de castratie technisch vergemakkelijkt. De testikels



Figuur 1. Gesloten castratie bij een paard onder algemene anesthesie in kliniekomstandigheden.

Via twee incisies ter hoogte van de uitwendige liesringen worden de testikels geëxterioriseerd. De tunica vaginalis wordt niet geopend (bedekte castratie). Na het ecraseren en het plaatsen van een ligatuur worden de testikels verwijderd en worden de wonden gesloten. Een uiterste asepsie, hemostase en atraumatische chirurgie zijn hierbij van groot belang.

worden minder hard opgetrokken, waardoor het aantal manipulaties sterk wordt verminderd. Dit zorgt voor minder contaminatie van de wonde en voor een atraumatische chirurgie.

Zowel voor als na het uitvoeren van de lokale anesthesie wordt de genitale regio grondig gescrubd met een verdunde povidone-iodium- of hibitaneoplossing. Bij een rechtstaande castratie worden de incisies voor het exterioriseren van de testikels steeds ter hoogte van het scrotum gemaakt. Het gaat hierbij meestal om twee voldoende ruime incisies die evenwijdig met de raphe van het scrotum worden gemaakt om nadien een vlotte drainage toe te laten. Sommige dierenrassen verbinden beide incisies en verwijderen aldus een ellipsvormig stuk huid van de basis van het scrotum om nog een betere evacuatie van vocht toe te laten (Schumacher, 2012). Ook bij een castratie in zijligging wordt deze benadering van het scrotum gebruikt. Bij castratie in rugligging, wat vooral gebruikt wordt in kliniekomstandigheden waarbij men na de ingreep de incisie per primam sluit, wordt de incisie vaak gemaakt in de lies (Riemersma, 2005; Kummer et al., 2009) (Figuur 1).

Bedekt, onbedekt of halfbedekt castreren

Bij de castratie van het paard maakt men gebruik van een “ecraseur” die de zaadstreng verbrijzelt. In Europa wordt meestal gebruikt gemaakt van de Sandse tang die de zaadstreng crusht maar niet doorsnijdt. In de VS maakt men daarentegen meer gebruik van ecraseurs (type Reimer of Serra) die niet alleen ecraseren maar ook de zaadstreng ernaast doorsnijden (Schumacher, 2012). Het is zeer belangrijk deze ecraseurs steeds correct te plaatsen (vleugelmoer aan de zijde van de testikel = “nut to nut”) zodat de zaadstreng distaal van de verbrijzeld zone wordt doorgesneden.

De terminologie onbedekt, bedekt of halfbedekt castreren verwijst naar de plaats waar de ecraseur op de zaadstreng wordt geplaatst. Bij de onbedekte castratie wordt na het insnijden van de huid ook de tunica vaginalis ingesneden zodat de testis rechtstreeks gevisualiseerd kan worden. Door het doorsnijden van het ligamentum caudae epididymis en het doorhalen van het mesorchium komt de tunica volledig los van de zaadstreng. De ecraseur wordt vervolgens rechtstreeks op de zaadstreng geplaatst. Bij de bedekte castratie wordt de tunica vaginalis niet ingesneden maar stroopt men het weefsel errond op en plaatst men de ecraseur op de tunica vaginalis (Figuur 1). Eventueel kan de m. cremaster eerst losgemaakt worden van de tunica en afzonderlijk verbrijzeld worden, bijvoorbeeld bij de zware zaadstreng van een koudbloed. Bij de halfbedekte castratie doet men in feite hetzelfde als bij de bedekte castratie behalve dat men bijkomend de tunica insnijdt, voornamelijk om te controleren of er geen darm of omentum naast de testikel in het cavum vaginale aanwezig is. De tunica wordt omgestulpt en achter een vinger gehaakt om de tunica goed te fixe-

ren tijdens het opstropen van de zaadstreng met de andere hand.

Bij het plaatsen van de ecraseur moet erop gelet worden geen huid of subcutane weefsels mee vast te klemmen omdat dit kan leiden tot het minder efficiënt verbrijzelen van de a. testicularis (Schumacher, 1996). De ecraseur moet loodrecht op de zaadstreng worden aangebracht om zo te vermijden dat de zaadstreng en de a. testicularis schuin geamputeerd worden en zo de diameter van het bloedvat vergroot wordt (Schumacher, 2012). Als een castratietang te scherp is, kan de zaadstreng doorgesneden zijn alvorens ze op voldoende wijze verbrijzeld werd (Schumacher, 1996). Er wordt aangeraden om een ecraseur ongeveer twee minuten ter plaatse te laten.

Het is belangrijk zich te realiseren dat de termen onbedekt, bedekt en halfbedekt castreren quasi uitsluitend in de Nederlandstalige literatuur gebruikt worden. In de Engelstalige literatuur wordt een onbedekte castratie “open castration” genoemd, een bedekte castratie is een “closed castration” en een halfbedekte castratie wordt als “semi-closed castration” benoemd. Het spreekt voor zich dat dit voor de nodige verwarring kan zorgen vermits wij onder een open castratie een castratie verstaan waarbij na het verwijderen van de testikels de huid wordt opengelaten om drainage toe te laten, terwijl bij een gesloten castratie bedoeld wordt dat de huidwonde op het einde van de ingreep wordt gesloten. Omdat een directe oplossing voor deze verschillende benamingen niet voor de hand ligt, moet men bij het raadplegen van de Engelstalige literatuur met de verschillende betekenis van deze termen rekening houden.

Ligatuur of niet?

Als de ecraseur minimum twee minuten op een correcte manier op de zaadstreng wordt geplaatst, is het weinig waarschijnlijk dat er een bloeding van de a. testicularis optreedt, ook al wordt er geen hechting geplaatst. Dit geldt zeker voor de lichtere en jongere paarden en wordt bevestigd in een studie van Kilcoyne et al. (2013), waarbij in een populatie van hoofdzakelijk quarter horses en volbloeden slecht in 1,8% van de gevallen postoperatieve bloeding werd waargenomen, terwijl 95% van de dieren zonder ligatuur werd gecastreerd. Bij ezels daarentegen is het gebruik van een ligatuur steeds aangewezen door de grotere bloedvaten in de zaadstreng (Spreyson en Thiemann, 2007).

Een andere belangrijke reden om alsnog een hechting op de zaadstreng te plaatsen is het vermijden van eventratie. Dit geldt uiteraard enkel voor de bedekte en halfbedekte castratietechniek, waarbij de ligatuur op de tunica vaginalis wordt geplaatst en aldus de buikholte afgesloten wordt. Hoewel hiermee de kans op eventratie significant wordt verlaagd (Carmalt et al., 2008), kan uitzonderlijk alsnog eventratie optreden door een scheur in de tunica vaginalis proximaal

van de hechting of door het loskomen/afglijden van een hechting (Carmalt et al., 2008).

Bij het uitvoeren van een rechtstaande castratie wordt vaak de onbedekte castratietechniek gebruikt zonder ligatuur. Dit is te verantwoorden bij paarden die geen predispositie hebben tot inguinale hernia, enerzijds omdat er geen risicovolle recovery is en anderzijds omdat het niet zo eenvoudig is om bij het rechtstaande dier op een aseptische wijze een ligatuur te plaatsen. Hoewel de ligatuur steeds resorbeerbaar is, blijft het een vreemd voorwerp dat in een gecontamineerde omgeving de kans op het ontstaan van infectie doet toenemen (Schumacher, 1996; Moll et al., 1995).

Bij een liggende castratie stelt het probleem zich veel minder daar men properder kan werken. Bovendien kon in een recente studie van Kilcoyne et al. (2013) geen associatie tussen het gebruik van een ligatuur en het optreden van postoperatieve infecties bij een liggende castratie worden aangetoond. Daarnaast kunnen peroperatieve antibiotica en de nodige voorzorgsmaatregelen om een goede postoperatieve drainage van het wondvocht te bekomen helpen om de kans op infectie te verminderen. Een liggende, bedekte of halfbedekte castratie met resorbeerbare ligatuur op de tunica vaginalis is bijgevolg de aan te raden techniek bij dieren die een verhoogde kans hebben op postoperatieve eventratie (zie verder).

Open drainage of het sluiten van de incisie

Men spreekt van een open castratie wanneer na het verwijderen van de testikels de incisies worden opengelaten om drainage van het wondvocht toe te laten. De incisies moeten hierbij voldoende ruim zijn zodat een vlotte evacuatie van het wondvocht mogelijk is en de mate van postoperatieve zwelling kan beperkt worden. De incisies helen per secundam over een periode van drie à vier weken. Wanneer de wonden gehecht worden, spreekt men van een gesloten castratie (in de Engelstalige literatuur “castration with primary wound closure”). De incisie kan hierbij gemaakt worden hetzij ter hoogte van de uitwendige liesring, hetzij ter hoogte van het scrotum, eventueel met excisie van de scrotale huid (Riemersma et al., 2005; Mason et al., 2005; Kummer et al., 2009). Om bij gesloten castratie goede resultaten te bekomen, is het zeer belangrijk om volledig aseptisch en atraumatisch te werken en peroperatief een goede hemostase te bekomen. Het gebrek hieraan kan leiden tot het ontstaan van een postoperatief hematoom, seroom of abces dat nadien gedraineerd zal moeten worden. Om die reden worden gesloten castraties (in rugligging) meestal onder kliniekomstandigheden uitgevoerd. Het belangrijkste voordeel van een gesloten castratie is de significant lagere kans op het optreden van per- en postoperatieve complicaties, inclusief lokale zwelling: 22% bij open (rechtstaande) castratie in praktijk versus 6% bij gesloten castratie onder kliniekomstandigheden (Mason et al., 2005). Het belangrijkste nadeel is het

feit dat deze ingreep moeilijk onder praktijkomstandigheden uitgevoerd kan worden en dat de eraan verbonden kost onder kliniekomstandigheden duidelijk hoger is: in de studie van Mason et al. (2005) in het VK is de kost circa driemaal zo hoog als bij castratie in de praktijk.

COMPLICATIES BIJ CASTRATIE

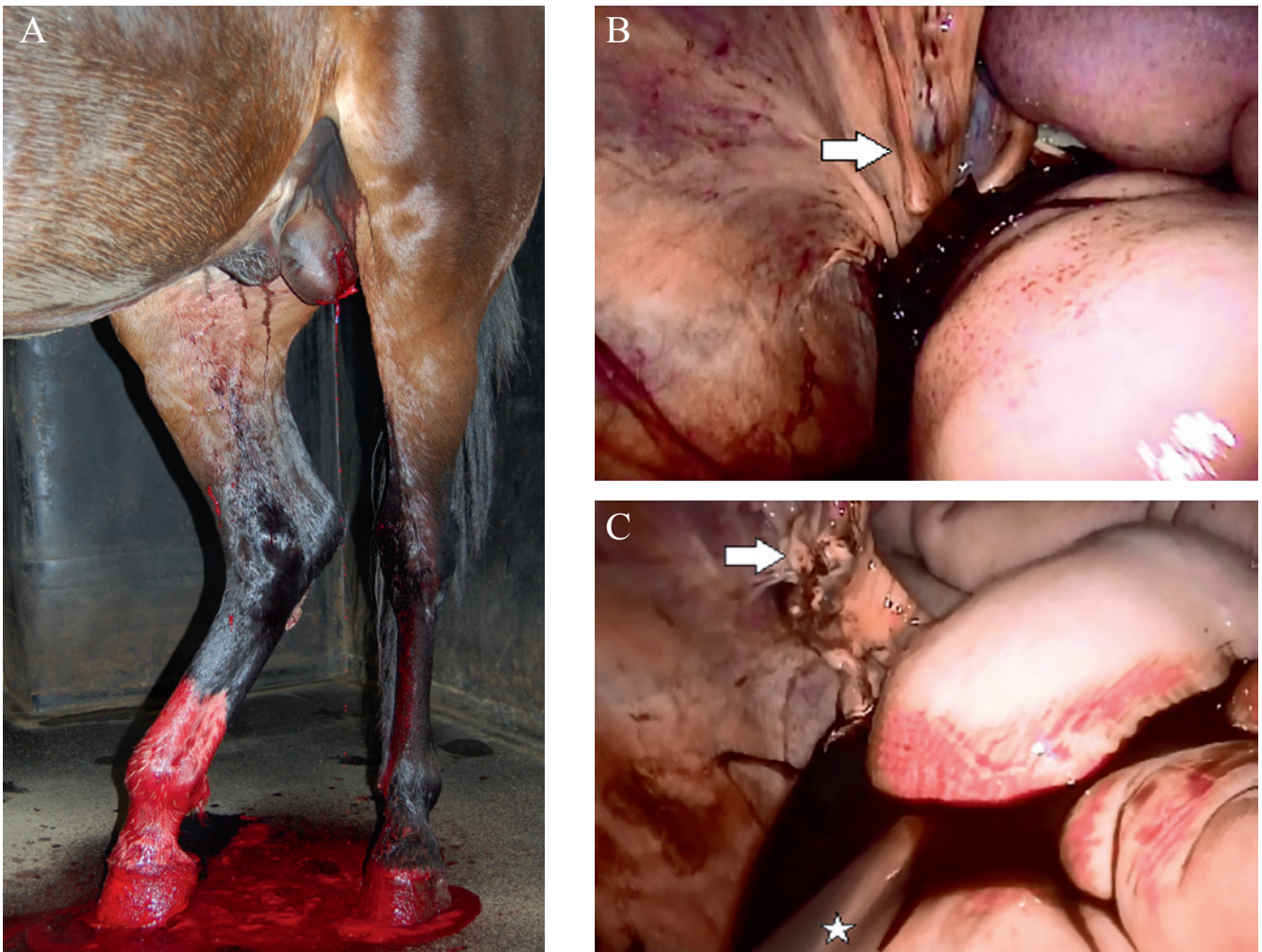
De gerapporteerde frequentie van complicaties bij en na castratie varieert van 2% tot 22% (Mason et al., 2005; Kummer et al., 2009; Kilcoyne et al., 2013). Het is bijzonder moeilijk om de cijfers van verschillende studies met elkaar te vergelijken daar een “complicatie” niet in elk artikel op dezelfde wijze gedefinieerd wordt. Koorts tijdens de eerste 48 uur postoperatief en milde zwelling van het scrotum en de inguinale regio worden in sommige studies wel (Moll et al., 1995) en in andere studies niet (Kummer et al., 2009) als postoperatieve complicaties beschouwd. In wat hier volgt, worden de meest courante alsook een aantal minder voorkomende complicaties bij castratie besproken. Hierbij is het van belang zich te realiseren dat er bij iedere castratietechniek complicaties kunnen voorkomen.

Bloeding

Een beperkte postoperatieve bloeding na castratie is normaal en is meestal afkomstig van de subcutane bloedvaten. Een meer ernstige bloeding is vaak afkomstig van de a. testicularis en kan leiden tot het snel achteruitgaan van de algemene toestand van het paard. Als algemene regel kan gesteld worden dat een postoperatieve bloeding, waarbij het niet mogelijk is de druppels te tellen 15 minuten na de castratie een verhoogde aandacht van de dierenarts vergt (Searle et al., 1999) (Figuur 2A). Bij twijfel is het aangeraden het dier in een lege stal of op schavelingen te plaatsen om het bloedverlies beter te kunnen opvolgen.

Bij het vermoeden van een bloeding van de a. testicularis moet de zaadstreng opgezocht worden en opnieuw verbrijzeld of afgeklemd worden met een gekromde tang (Schumacher, 1996). Deze tang kan een dag ter plaatse gelaten worden. Als de zaadstreng nog verdoofd is, kan dit op het rechtstaande dier uitgevoerd worden. Eventueel moet het paard terug onder anesthesie gebracht worden en kan de zaadstreng hogerop via een inguinale incisie verbrijzeld worden. Voor een goede exploratie wordt het paard het beste in rugligging geplaatst. Voor een algemene anesthesie is het van belang de cardiovasculaire status van het paard goed te onderzoeken (Searle et al., 1999).

Indien de zaadstreng (bijvoorbeeld bij het rechtstaande paard) niet kan gevonden worden, kan de bloeding vaak ook gestelpt worden door het aanbrengen van steriele swabs of een steriele handdoek in het scrotum dat vervolgens wordt gehecht of wordt



Figuur 2. Bloeding na castratie. 2A. Ernstige arteriële bloeding enkele uren na castratie. In een dergelijk geval moet de zaadstreng hetzij rechtstaand, hetzij onder algemene anesthesie terug opgezocht worden om deze opnieuw af te klemmen tot de bloeding stopt. Het paard moet profylactisch antibiotica krijgen. 2B. Laparoscopisch beeld van een intra-abdominale bloeding na castratie (benadering vanuit de rechterflank). De bloeding is opgetreden vanuit de rechterzaadstreng (pijl). De inwendige liesring is bedekt met bloed. 2C. Zelfde paard als in 2B. Na het coaguleren en doorsnijden van het intra-abdominale deel van de zaadstreng (pijl) kan het bloed uit de buikholte opgevangen worden door middel van een trocard (ster) in een transfusiezak met Na-citraat en opnieuw intraveneus worden toegediend (autotransfusie).

dichtgehouden met doekklemmen. De volgende dag worden de swabs of handdoek verwijderd (Schumacher, 1996).

Aansluitend op deze lokale behandelingen kan men het paard ook algemeen behandelen met tranexaminezuur (10mg/kg opgelost in 1L NaCl 0,9%, tot 4x/dag) of aminocaprinezuur (20-100 mg/kg IV) (Kilcoyne et al., 2013), die beide de fibrinolyse remmen. Sommige auteurs hebben ook reeds succesvol bloedingen gestopt met de intraveneuze toediening van 10 ml van een 4%-formaldehydeoplossing (= 10% van de commerciële 40%-formalineoplossing), opgelost in 1L NaCl 0.9% (Schumacher, 2012). Zowel de werking als de veiligheid van deze formaldehydebehandeling blijft echter onduidelijk.

In uitzonderlijke gevallen kan een bloedende a. testicularis zich terugtrekken tot in de buikholte en een intra-abdominale bloeding veroorzaken. Dit is een gevaarlijke situatie daar het paard veel meer (intra-abdominaal) bloed verliest dan uitwendig zichtbaar is.

Bij een paard waarvan de cardiovasculaire toestand blijft achteruitgaan ondanks de ingestelde behandeling, moet met deze mogelijkheid rekening gehouden worden en moeten een transabdominale echografie en paracentesis uitgevoerd worden om bloedopstapeling in de buikholte na te gaan. Gezien de slechte bereikbaarheid van een teruggetrokken a. testicularis wordt het beste een laparoscopie op het rechtstaande paard uitgevoerd om de a. testicularis te onderbinden (Figuur 2B, 2C). Tegelijk kan men een autotransfusie van het intra-abdominaal opgestapelde bloed uitvoeren, wat meestal tot een spectaculaire verbetering van de algemene toestand leidt (Waguespack et al., 2001; Holmes et al., 2013).

Daar de behandeling van een postoperatieve bloeding steeds bijkomende manipulaties van het scrotum en/of de zaadstreng met zich meebrengt, dient men bij deze paarden het beste altijd profylactisch antibiotica toe (Kilcoyne, 2013).

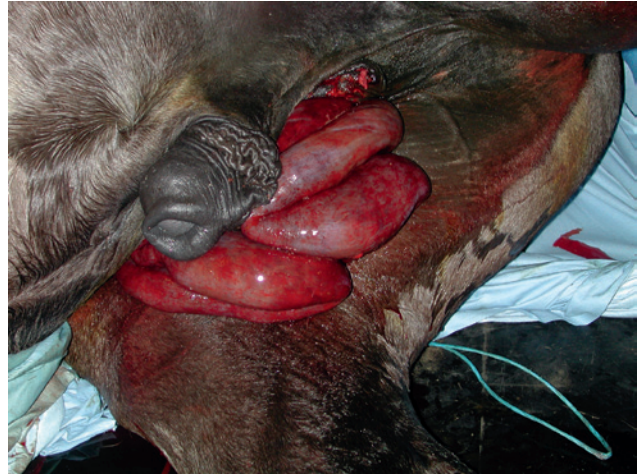Eventratie

Eventratie na castratie is een zeldzame maar ernstige complicatie, waarbij er een gedeelte van de dunne darmen (evisceratie) of het omentum (omentumprolaps) via het lieskanaal en de castratiewonde naar buiten komen (Figuur 3). De meeste eventraties treden op binnen de vier uur na castratie, vaak in aansluiting op de recovery; doch ook tot twaalf dagen nadien kan deze complicatie optreden (Bousauw and Wilderjans, 1996). Factoren die een rol spelen in het ontstaan van eventratie na castratie zijn een verhoogde intra-abdominale druk, een grote liesring, de positie van de ledematen tijdens de recovery en overdreven beweging na de operatie (Shoemaker et al., 2004). Daarnaast is mogelijk ook de gewijzigde hemodynamische toestand ter hoogte van de zaadstrengen van belang. De plexus pampiniformis speelt immers, net zoals bij de mens, een belangrijke rol bij het afsluiten van de inwendige liesring. Bij castratie valt de veneuze druk van de plexus weg, wat de liesring toegankelijker kan maken voor darm of omentum (Shoemaker et al., 2004).

De gerapporteerde prevalentie van eventratie varieert sterk naargelang het ras. In een retrospectieve studie van Kilcoyne et al. (2013), waarbij lichtere paarden, zoals quarter horses en volbloeden, oververtegenwoordigd waren en 90% van de paarden liggend gecastreerd werd, was de frequentie van eventratie slechts 0,3%, en dit ondanks het ontbreken van een ligatuur bij 95% van de paarden. In een andere studie daarentegen werden bij koudbloeden die een liggende castratie zonder ligatuur ondergingen, 4,8% evisceratie en 2,8% omentumprolaps gerapporteerd (Shoemaker et al., 2004). Bij dit ras kon de incidentie van eventratie verminderd worden tot 0,76% door het uitvoeren van een bedekte castratie met ligatuur op de zaadstreng (Carmalt et al., 2008). Ook dravers blijken gepredisposeerd voor het ontwikkelen van eventraties (Thomas et al., 1998). Hoewel er geen concrete studies zijn over het risicoprofiel van warmbloeden, zijn aangeboren inguinale hernia's en vergrote liesringen bij iets oudere paarden niet ongewoon bij dit ras en is voorzichtigheid bij castratie bijgevolg geboden. Ook dieren die als veulen een aangeboren inguinale hernia hebben gehad die spontaan verdwenen is, blijven risicopatiënten voor eventratie na castratie.

Evisceratie

Evisceratie (meestal van de dunne darmen) is levensbedreigend en er moet snel gehandeld worden. Door de peristaltiek en het eventueel persen van het paard komen de darmen steeds verder naar buiten en kunnen tussen de achterbenen verstrengeld raken. Een paard met evisceratie na castratie moet onmiddellijk onder anesthesie worden gebracht om de darmen te reinigen en terug in het abdomen te brengen, eventueel met tractie via mediaanlijnlaparotomie en het sluiten van de uitwendige liesring (Schumacher, 1996). Als



Figuur 3. Eventratie na castratie. Het naar buiten treden van de darmen (hier jejunum) via de scrotale wonde is de meest levensbedreigende complicatie na castratie. De darmen moeten beschermd worden en het paard moet zo spoedig mogelijk onder algemene anesthesie gebracht worden om de darmen in de buikholte te repositioneren. In dit geval is een darmresectie nodig.

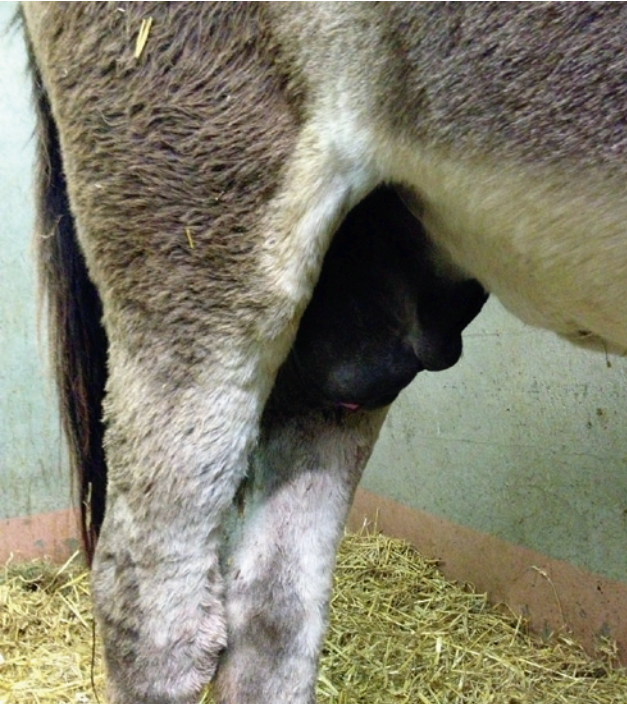dit in praktijkomstandigheden niet haalbaar is of als de darmen reeds in een bedenkelijke staat zijn, moet het paard doorgestuurd worden naar een chirurgisch centrum. Het is belangrijk verdere schade tijdens het transport te voorkomen door de darmen in het scrotum te brengen en het scrotum dicht te hechten, eventueel na korte inductieanesthesie. Tijdens de inductie kunnen de darmen beschermd worden met een proper, vochtig laken. Indien het niet mogelijk is de darmen terug in het scrotum te brengen, moeten de darmen worden ondersteund door een proper laken dat over de rug wordt gebonden (Schumacher, 2012).

Omentumprolaps

Omentumprolaps na castratie daarentegen is geen absoluut spoedgeval. Het is belangrijk om door middel van rectaal onderzoek te bevestigen dat er enkel omentum en geen darmen door de inwendige liesring passeren. Meestal wordt het omentum bij het rechtstaande dier zo hoog mogelijk verbrijzeld en afgesneden. Indien er omentum blijft prolabereren door de castratiewonde, moet de uitwendige liesring gesloten worden onder algemene anesthesie (Searle et al, 1999; Schumacher, 2012).

Postoperatieve zwelling

Zwelling is vermoedelijk de meest voorkomende complicatie na castratie en treedt meestal op rond dag drie tot zes en neemt terug af rond dag negen (Searle et al., 1999). Bij een open castratie is er meestal sprake van een drainageprobleem door incisies die te klein zijn of zich te ver van de raphe van het scrotum en bijgevolg niet op het laagste punt bevinden (Figuur 4).



Figuur 4. Zwelling na castratie. Scrotale zwelling is de meest courante complicatie na castratie. Hier wordt deze veroorzaakt door onvoldoende drainage langs de kleine huidincisies en te weinig beweging (vaak bij ezels). De behandeling bestaat erin op aspetische wijze de drainageopeningen te vergroten, de ezel tweemaal daags NSAID's te geven en de beweging te bevorderen.

Zwelling kan ook optreden door het slecht terugtrekken van de zaadsteng door het onvoldoende opstropen van het subcutane weefsel rond de zaadstreng, door te uitgebreid chirurgisch trauma of bloeding, of door beginnende infectie.

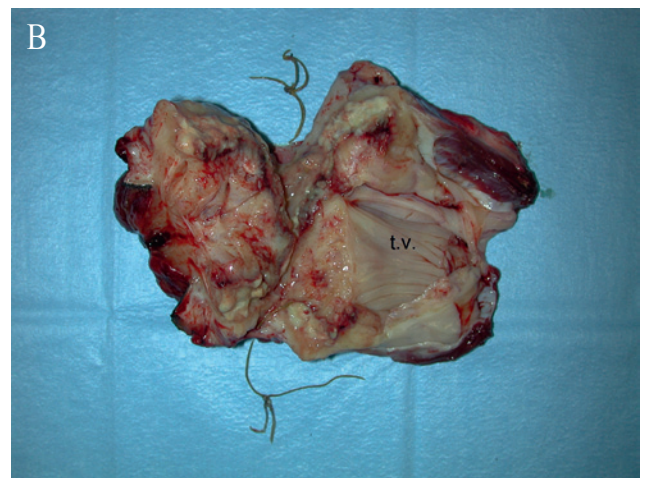
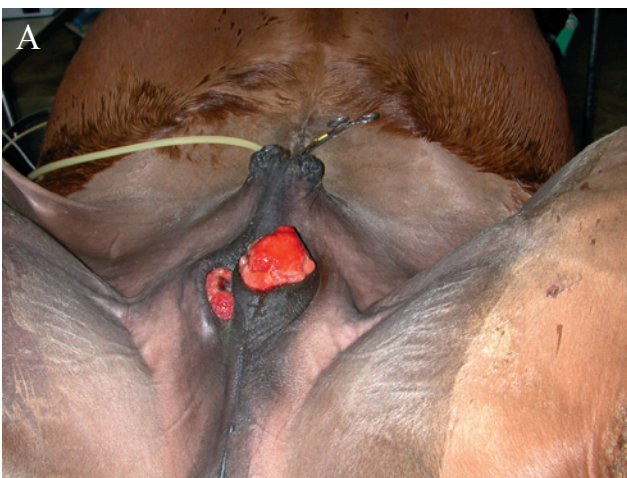Als de wonde vroegtijdig dichtkleeft, wordt wondvocht met bacteriën en inflammatoire stoffen ter plaatse opgestapeld (Schumacher, 2012). Dit veroor-

zaakt een zwelling die pijnlijk is, waardoor het paard minder beweegt en de drainage nog meer belemmerd wordt (Searle et al., 1999). Deze vicieuze cirkel heeft nog meer zwelling en eventueel funiculitis tot gevolg. Het is belangrijk de drainage te herstellen door onder aseptische omstandigheden verklevingen ter hoogte van het scrotum los te maken en eventuele bloedklonters te verwijderen. Dit moet soms verschillende dagen na elkaar herhaald worden (Searle et al., 1999). Om drainage te bevorderen en de zwelling te verminderen, is beweging (paddock) vanaf de eerste dag na de castratie in combinatie met anti-inflammatoire therapie belangrijk (Schumacher, 1996; Searle et al., 1999). Hoewel het afspreken van het scrotum met koud water soms gedaan wordt in praktijk, werd in een Amerikaanse retrospectieve studie aangetoond dat dit resulteert in een hogere kans op het ontstaan van infectie (Moll et al., 1995). Als er purulente drainage aanwezig is, is het raadzaam een antibioticumtherapie op te starten (Searle et al., 1999).

Ook bij een gesloten castratie kan zwelling als postoperatieve complicatie optreden. Daar er hier geen drainageopening is, stapelt het wondvocht zich op ter hoogte van het scrotum en treedt er een gebilbeerde zwelling op; alsof de hengst niet gecastreerd werd. Deze complicatie is gemakkelijk op te lossen door het scrotum te punteren of een incisie te maken parallel met de raphe (zoals bij een open castratie) om het seroom te laten draineren.

Funiculitis

De scrotale wonde bij een open castratie is onder praktijkomstandigheden altijd een gecontamineerde wonde. Als er een drainageprobleem optreedt met retentie van bacteriën en inflammatoire producten, kan deze gecontamineerde wonde gemakkelijk een geïnfecteerde wonde worden. Als de zaadstreng in



Figuur 5. Funiculitis na castratie. 5A. Bij deze chronische funiculitis zijn de castratiewonden nooit volledig geheeld en is er lokaal vorming van hypergranulatiweefsel. Dit kan enkel behandeld worden door middel van een chirurgische excisie van het geïnfecteerde deel van de zaadstreng. 5B. Geïnfecteerde en hypergranulerende zaadstrengstomp na excisie. Een restant van de tunica vaginalis (t.v.) en van de oorspronkelijke hechting zijn zichtbaar.

deze infectie betrokken raakt, spreekt men van funiculitis. Een correcte en atraumatische techniek om zwelling van de weefsels en gebrekkige drainage te voorkomen, is bijgevolg van belang voor de preventie van deze zeer vervelende, dure en soms fatale complicatie. Funiculitis kan daarnaast ook veroorzaakt worden door een gecontamineerde ecraseur of ligatuur (Searle et al., 1999). De kans op septische funiculitis bij een open castratie is groter als er een ligatuur geplaatst wordt (Schumacher, 1996).

Klinische symptomen kunnen maanden en zelfs jaren na de castratie optreden en bestaan uit koorts, manken, zwelling ter hoogte van het scrotum en de lies, lokale proliferaties van granulatieweefsel en drainage via één of meerdere fistelgangen (Schumacher, 1996; Searle et al., 1999) (Figuur 5A). Via rectaal onderzoek kan men intra-abdominale uitbreiding van de infectie vaststellen. In uitzonderlijke gevallen is er daarbij een harde zwelling (abces) voelbaar ter hoogte van de inwendige liesring en is de prognose sterk gereserveerd (Searle et al., 1999).

Gevalen van funiculitis die in een vroeg stadium onderkend worden, kunnen met antibiotica behandeld worden. Gezien de langdurige therapie en het vaak voorkomen van resistentie is het ten sterkste aangeraden een antibiogram af te wachten alvorens een antibioticatherapie op te starten. Chronische gevallen van funiculitis zijn enkel te behandelen met een chirurgische excisie van de geïnfecteerde stomp of fistel (Schumacher, 1996) (Figuur 5B).

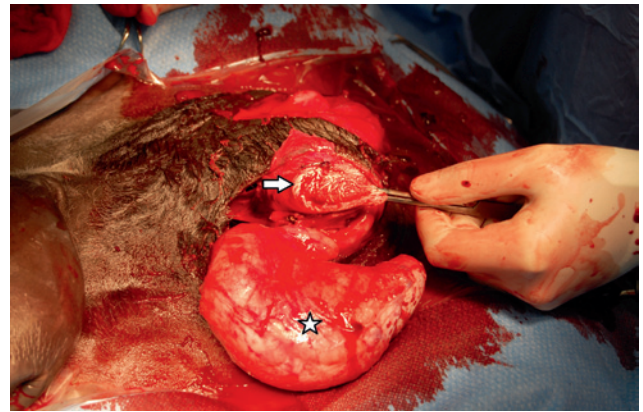
Minder frequente complicaties

Trauma aan de penis

Trauma aan de penis is een uitzonderlijke complicatie die veroorzaakt wordt door een gebrekkige anatomische kennis van de chirurg. De penis kan in een dergelijke situatie verward worden met een hoog opgetrokken testikel ter hoogte van het lieskanaal en kan bij de daaropvolgende dissectie beschadigd worden (Schumacher, 1996) (Figuur 6). Penisprolaps kan uitzonderlijk optreden als complicatie van uitgesproken zwelling ter hoogte van het preputium (Searle et al., 1999).

Hydrocoele

Een hydrocoele is een met steriele amberkleurige vloeistof gevulde holte ter hoogte van het scrotum van voornamelijk muilezels die maanden en zelfs jaren na de castratie kan ontstaan (Searle et al., 1999). Er wordt aangenomen dat de oorzaak moet gezocht worden bij een te beperkte wegname van de tunica vaginalis. De aandoening komt dan ook voornamelijk bij onbedekte castratie voor (Schumacher, 1996). Indien gewenst kan het probleem eenvoudig opgelost wor-



Figuur 6. Trauma aan de penis bij castratie. Bij de castratie van een hoog inguinale cryptorch kan bij onvoldoende grondige anatomische kennis de penis voor testikel worden aanzien en bij de dissectie beschadigd worden. Bij deze ezel werd niet de inguinale testikel (ster) verwijderd maar de penis aangesneden (pijl) tijdens de castratie. De doorgesneden penis werd naar caudaal getransponeerd.

den door de tunica vaginalis vrij te prepareren tot op de uitwendige liesring en deze na het verbrijzelen weg te nemen (Schumacher, 1996; Searle et al., 1999).

Persisterend mannelijk gedrag

Persisterend hengstengedrag komt bij 20 tot 30 % van de ruinen voor, onafhankelijk of ze voor of na de pubertijd werden gecastreerd. Dit gedrag is psychisch van aard en maakt deel uit van de normale sociale interactie tussen paarden (Schumacher, 1996). Als dit gedrag excessief is of als de castratievoorgeschiedenis onduidelijk is, kan een hormonaal onderzoek (HCG-stimulatietest) soelaas bieden om te bepalen of er al dan niet nog testiculair weefsel aanwezig is (Searle et al., 1999).

AANDACHTSPUNTEN VOOR CASTRATIE VAN DE EZEL

Castratie van de ezel brengt een aantal bijkomende moeilijkheden met zich mee, waarover de eigenaar het beste op de hoogte wordt gebracht. Vooreerst is het belangrijk te vermelden dat castratie van seksueel actieve ezels zo goed als nooit resulteert in een verminderd hengstengedrag. Daarnaast worden door het stoïcijns karakter van ezels onderliggende pathologieën vaak gemaskeerd. Een goed preoperatief onderzoek dringt zich dus op. Bovendien wordt de practicus vaak geconfronteerd met eerder suboptimale omstandigheden en eigenaars die vaak niet gewend zijn om bij een castratie te helpen. Een goede voorbereiding is dus belangrijk.

Een ezel rechtstaand castreren wordt ten stelligste aangeraden. De grootte van deze dieren, de noodzaak

om een goede ligatuur te plaatsen vanwege de grotere a. testicularis van ezels en een goede visualisatie van de anatomische structuren zijn hiervoor de belangrijkste redenen. De zaadstreng moet voorzichtig gemanipuleerd worden. Bij overdreven tractie kan de a. testicularis afscheuren en zich terugtrekken in de buikholte. Bij volwassen dieren is er daarnaast een sterk uitgebouwde bloedvoorziening naar het scrotum, waardoor de chirurg voorbereid moet zijn om bloedvaten te coaguleren of af te binden.

Doordat een ezel zich niet verplaatst als het niet nodig is, treedt er gemakkelijk zwelling op ter hoogte van de castratiewonden met pijn tot gevolg (Figuur 4). Ezels stoppen vervolgens snel met eten, wat hen zeer gevoelig maakt voor hyperlipemie en obstipatiekloek. Indien de ezel behandeld wordt met NSAID's, kunnen de eerste symptomen bovendien gemaskeerd worden. Het is dus belangrijk gecastreerde ezels goed op te volgen en actief te stappen met deze dieren om uitgesproken zwelling te voorkomen. Passieve beweging op een paddock is meestal niet voldoende. Het douchen van de operatiewonde wordt afgeraden, gezien dit het risico op infectie verhoogt (Spreyson en Thiemann, 2007).

CONCLUSIE

Paarden kunnen succesvol via verschillende technieken gecastreerd worden. Het is van belang de beste techniek voor de gegeven omstandigheden te kiezen. Complicaties kunnen tot een minimum beperkt worden door de geselecteerde techniek op een correcte, propeere en atraumatische wijze uit te voeren.

LITERATUUR

- Boussauw B., Wildejans H. (1996). Inguinal herniation 12 days after a unilateral castration with primary wound closure. *Equine Veterinary Education* 8 (5), 248-250.
- Searle D., Dart A.J., Dart C.M., Hodgeson D.R. (1999). Equine castration: review of anatomy, approaches, techniques and complications in normal, cryptorchid and monorchid horses. *Australian Veterinary Journal* 77, 428-434.
- Schumacher J. (1996) Complications of castration. *Equine Veterinary Education* 8 (5), 254-259.
- Moll H.D., Pelzer K.D., Pleasant R.S., Modransky P.D., May K.A. (1995). A survey of equine castration complications. *Journal of Equine Veterinary Science* 15, 522-526.
- Riemersma D. (2005). Complication rate of castration of horses using an inguinal approach in 554 cases. In: *Proceedings of the European College of Veterinary Surgeons*. Lyon, p 162-165.
- Kummer M., Gygax D., Jackson M., Bettschart-Wolfensberger R., Fürst A. (2009). Results and complications of a novel technique for primary castration with an inguinal approach in horses. *Equine Veterinary Journal* 41, 547-551.
- Carmalt J.L., Shoemaker R.W., Wilson D.G. (2008). Evaluation of common vaginal tunic ligation during field castration in draught colts. *Equine Veterinary Journal* 40, 597-598.
- Kilcoyne I., Watson J.L., Kass P.H., Spier S.J. (2013a). Incidence, management and outcome of complications of castration in equids: 324 cases (1998-2008). *Journal of the American Veterinary Medical Association* 242, 820-825.
- Kilcoyne I. (2013b). Equine castration: a review of techniques, complications and their management. *Equine Veterinary Education* 25, 476-482.
- Mason B.J., Newton J.R., Payne R.J., Pilsworth R.C. (2005). Costs and complications of equine castration: a UK practice-based study comparing 'standing non sutured' and 'recumbent sutured' techniques. *Equine Veterinary Journal* 37, 468-472.
- Schumacher J. (2012). Testis. In: J.A. Auer, Stick (editors). *Equine Surgery*. 4th Edition, Elsevier Saunders, St. Louis, pp 804-836.
- Schoemaker R., Bailey J., Jansen E., Wilson D.G. (2004). Routine castration in 568 draught colts: incidence of evisceration and omental herniation. *Equine Veterinary Journal* 36, 336-340.
- Marshall J.F., Moorman V.J., Moll D. (2007). Comparison of the diagnosis and management of unilaterally castrated and cryptorchid horses at a referral hospital: 60 cases (2002-2006). *Journal of the American Veterinary Medical Association* 231, 931-934.
- Portier K.G., Jaillardon L., Leece E.A., Walsh C.M. (2009). Castration of horses under Total intravenous anaesthesia: analgesic effects of lidocaine. *Veterinary Anaesthesia and Analgesia* 36, 173-179.
- Schauvliege S., Gasthuys F. (2012). Dissociatieve anesthesie bij paarden in de praktijk. *Vlaams Diergeneeskundig Tijdschrift* 81, 229-236.
- Waguespack R., Belknap J., Williams A. (2001). Laparoscopic management of postcastration haemorrhage in a horse. *Equine Veterinary Journal* 33, 510-513.
- Holmes J.M., Nath L.C., Muurlink M.A. (2013). Laparoscopic cauterisation of the testicular arteries to manage haemoperitoneum in a gelding. *Equine Veterinary Education* 25, 297-300.
- Thomas H.L., Zaruby J.F., Smith C.L., Livesey M.A. (1998). Postcastration eventration in 18 horses: the prognostic indicators for long-term survival (1985-1995). *Canadian Veterinary Journal* 39, 764-768.
- Spreyson S., Thiemann A. (2007). Clinical approach to castration in the donkey. *In Practice* 29, 526-531.
- Smith J.A. (1975). The development and descent of the testes in the horse. *Veterinary Annual* 15, 156.
- Maaßen E., Gerhards H. (2009). Kastration beim Hengst: Behandlungsvergleich zwischen Phenylbutazon, Traumeel® und Kontrollgruppe. *Pferdeheilkunde* 25, 451-460.
- Busk P., Jacobsen S., Martinussen T. (2010). Administration of perioperative penicillin reduces postoperative serum amyloid A response in horses being castrated standing. *Veterinary Surgery* 39, 638-643.
- Price J., Eager R.A., Welsh E.M., Waran N.K. (2005). Current practice relating to equine castration in the UK. *Research in Veterinary Science* 78, 277-280.