

## Losse processus coronoïdeus van de elleboog bij een tien jaar oude Tervuerense herder

*Fragmented coronoid process of the elbow in a 10-year-old Belgian shepherd dog*

C. Briels, J. Saunders, K. Vermote, I. Polis, B. Van Ryssen

Vakgroep Medische Beeldvorming van de Huisdieren en Orthopedie van de Kleine Huisdieren, Faculteit Diergeneeskunde, Universiteit Gent, Salisburylaan 133, B-9820 Merelbeke

caroline.briels@ugent.be; bernadette.vanryssen@ugent.be

### SAMENVATTING

In deze casus wordt de aanwezigheid van een losse processus coronoïdeus bij een tien jaar oude, mannelijke Tervuerense herder beschreven. Het signalement is atypisch, aangezien deze aandoening voornamelijk jonge honden treft en ze minder frequent bij Tervuerense herders voorkomt. De hond vertoonde unilaterale kreupelheid aan de linkervoerpoot die over een periode van negen maanden geleidelijk was toegenomen. Dankzij verder orthopedisch en radiografisch onderzoek kon een definitieve diagnose van een losse processus coronoïdeus worden gesteld. Naast de afwijkende vorm van de mediale processus coronoïdeus en erge osteosclerose was er slechts milde artrose op te merken, wat men niet zou verwachten bij een oudere hond met een chronisch probleem. Bovendien was het probleem unilateraal aanwezig, terwijl een losse processus coronoïdeus zich vaak bilateraal manifesteert. Met behulp van arthroscopie kon men het gewricht inspecteren en werd het aanwezige losse fragment met succes verwijderd. In een groot deel van de gevallen blijven oudere dieren na de ingreep manken, maar in dit geval gaf de ingreep aanleiding tot een duidelijke klinische verbetering en de hond werd opnieuw mankvrij.

### ABSTRACT

In this case report, the presence of a fragmented coronoid process in a 10-year-old male Belgian shepherd dog is described. The signalment is atypical, since the disease mostly affects young dogs, and it less frequently occurs in Belgian shepherd dogs. The dog was presented with unilateral lameness of the left front limb, which had gradually worsened in the course of nine months. Further orthopedic and radiographic examinations revealed a definitive diagnosis of a fragmented coronoid process. Except for an abnormal form of the medial coronoid process and severe osteosclerosis, there was only a mild osteoarthritis, which is not expected in an old dog with a chronic problem. Moreover, it was a unilateral problem, whereas a fragmented coronoid process is frequently presented as a bilateral disorder. Using arthroscopy, the joint was inspected and the loose fragment was successfully removed. Mostly, older animals remain lame after the procedure, but in this case, the procedure yields an obvious clinical improvement, and the dog was clearly improved.

### INLEIDING

De meest voorkomende oorzaken van manken vanuit de elleboog worden gegroepeerd onder de term elleboogdysplasie en bestaan uit een losse processus coronoïdeus (LPC), osteochondrosis dissecans (OCD) van het mediale deel van de humeruscondyl, losse processus anconeus (LPA) en elleboogincongruentie (Samoy et al., 2005; Samoy et al., 2011; Reuss-Lamky H., 2012). De meest voorkomende aandoening is een

losse processus coronoïdeus. De etiologie is tot nog toe niet geheel duidelijk, maar er zijn al meerdere theorieën bekend (Samoy et al., 2005). Jonge, mannelijke honden van grote en reuzenrassen zijn het meest aangetast, waarbij een aantal rassen meer gepredisponeerd zijn dan andere (Samoy et al., 2005; Rezende et al., 2012). De laatste jaren is er echter een stijging van het aantal aangetaste, oudere honden, waarbij voornamelijk bij gemengde hondenrassen een hogere incidentie in de oudere leeftijdscategorie voorkomt

(Vermote et al., 2010). De honden worden meestal aangeboden wanneer ze zeven à negen maanden oud zijn, met acute of geleidelijke uni- of bilaterale kreupelheid (Trostel et al., 2003; Rezende et al., 2012). De elleboog wordt tijdens de steunname vaak in adductie gehouden en de ondervoet wordt naar buiten gerooteerd. Bovendien zijn er mogelijk gewrichtsopzetting, pijn, verminderde plooibaarheid en crepitatie aanwezig. Sommige dieren vertonen naast het manken geen andere klinische of weinig beduidende radiografische afwijkingen. De meest beschreven radiografische verandering is artrose. Indien het probleem niet te lokaliseren is, kan men een scintigrafisch onderzoek van het skelet uitvoeren waarbij er een gelocaliseerde of diffuus verhoogde captatie ter hoogte van de elleboog wordt waargenomen (Samoy et al., 2005). Naast radiografie zijn computertomografie (CT) en arthroscopie twee nuttige aanvullende technieken om het mediale coronoid volledig te kunnen beoordelen (Vermote et al., 2010). Magnetic resonance imaging (MRI) is een minder waardevolle techniek voor botletsels. Het kan losse fragmenten zichtbaar maken, maar met CT kunnen kleinere botfragmenten in beeld worden gebracht (Samoy et al., 2005). Afhankelijk van de onderliggende etiologie en op basis van de gegevens uit het algemeen en diagnostisch onderzoek kan men een goed onderbouwde keuze maken tussen een medicamenteuze en een chirurgische therapie. Meestal wordt chirurgie aangeraden om de kreupelheid op te lossen of toch zo veel mogelijk te verminderen en om verdere degeneratie van het gewricht te beperken (Samoy et al., 2005). Bij honden met erge radiografische tekenen van osteoartrose wordt echter een conservatieve therapie aangeraden. De prognose is afhankelijk van de ergheid van de klinische symptomen en radiografische veranderingen, de leeftijd van de hond en de ingezette therapie. Jonge honden met erge klinische symptomen en oudere honden hebben een meer gereserveerde prognose. Om een accuratere prognose op langere termijn te voorspellen is bijkomend onderzoek door middel van CT, artrotomie of arthroscopie voor de beoordeling van het gewrichtskraakbeen aan te raden (Trostel et al., 2003).

## CASUSBESCHRIJVING

### Signalement en anamnese

Een tien jaar oude, mannelijke, intacte Tervuere herder van 29 kg werd aangeboden op de kliniek Orthopedie van de Kleine Huisdieren, Faculteit Diergeneeskunde (Merelbeke, UGent) met de klacht van manken van de linkervoerpoot. Het manken was over een periode van negen maanden geleidelijk erger geworden. Nochtans was de hond nog steeds actief en werd er noch na inspanning noch na rust verergering van het manken gezien.

De hond werd drie maanden na het ontstaan van de klachten door de geconsulteerde dierenarts behandeld met een injectie methylprednisolone (geen informatie

over de gegeven dosis) en een glucosamine-voedings-supplement (geen informatie over de gegeven dosis), maar dit bracht geen verbetering. Na acht maanden werden er radiografische opnamen gemaakt van beide ellebogen waarop de dierenarts geen afwijkingen vond. De injectie met methylprednisolone (geen informatie over de gegeven dosis) werd herhaald. Twee tot drie weken na deze injectie werd er een tijdelijke verbetering van twee weken opgemerkt.

Vervolgens werd de hond opnieuw acuut mank aan de linkervoerpoot zonder steunname. Na een aantal passen was er wel steunname aanwezig, maar de hond was toch nog duidelijk mank. De graad van kreupelheid was na twee dagen lichtjes verbeterd en de hond werd op dat moment voor onderzoek aangeboden op de kliniek Orthopedie van de Kleine Huisdieren op de Faculteit Diergeneeskunde te Merelbeke.

### Klinisch en orthopedisch onderzoek

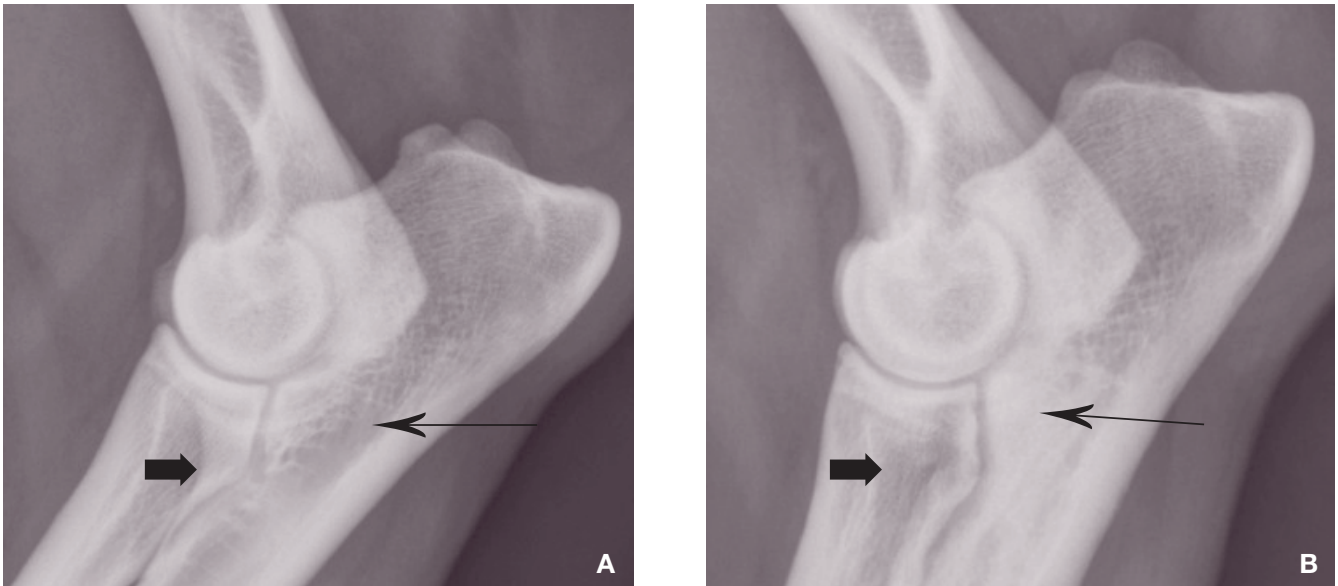
Op klinisch onderzoek waren er geen afwijkingen te vinden (Tabel 1). Bij inspectie van de hond werd er een matige kreupelheid vastgesteld aan de linkervoerpoot. Bij palpatie werd er een matige atrofie van de linkervoerpoetspieren vastgesteld, evenals een matige opzetting van het linkerellebooggewricht. Het ellebooggewricht vertoonde een matig verminderde plooibaarheid en een lichte pijn bij extensie van het gewricht. Wegens nervositeit werd de hond voor het mankeidsonderzoek met een lage dosis ACP (Placivet<sup>®</sup>, Codifar; 0,01 mg/kg) IV en butorphanol (Dolorax<sup>®</sup>, Intervet; 0,1 mg/kg) IV gesedeerd, waarna deze duidelijker mank liep en zich gemakkelijker liet onderzoeken.

### Medische beeldvorming

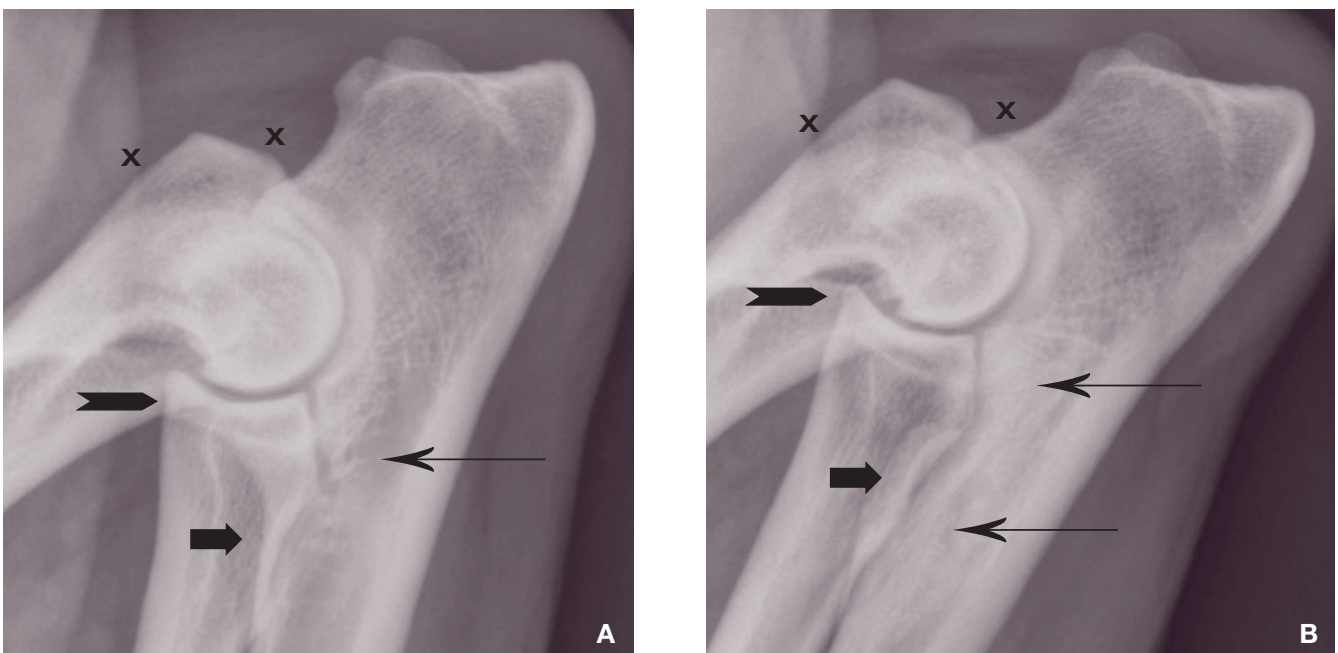
Er werden opnieuw drie radiografische opnamen gemaakt van beide ellebogen: een mediolaterale flexie- en extensie-opname en een 15°-schuine, craniomediale-caudolaterale extensie-opname (Figuur 1 en 3) De hond werd hiervoor zwaarder gesedeerd aangezien de lichte sedatie niet voldoende was om het dier te fixeren. Dexmedetomidine (Dexdomitor<sup>®</sup>, Orion Corporation; 10 µg/kg) IV en opnieuw butorphanol

Tabel 1. Resultaten van het algemeen klinisch onderzoek.

Algemene indruk	Alert
Hartfrequentie	108/min
Mucosa	Normaal
CVT	< 2sec
Ademhalingstype	Normaal
Polskwaliteit	Goed
Lymfeknopen	Normaal
Longauscultatie	Normaal
Hartauscultatie	Normaal
Body condition score (BCS)	3



**Figuur 1.** Mediolaterale extensie-opname van de rechter- (A) en de linker- (B) elleboog. Er is een onduidelijke en onregelmatige aflijning van het mediale coronoid (dikke zwarte pijl) en erge osteosclerose van de incisura trochlearis (dunne zwarte pijl) ter hoogte van de linkerelleboog in vergelijking met de normale rechterelleboog. Beide ellebogen vertonen geen tekenen van secundaire osteoartrose en er is geen elleboogincongruentie aanwezig.



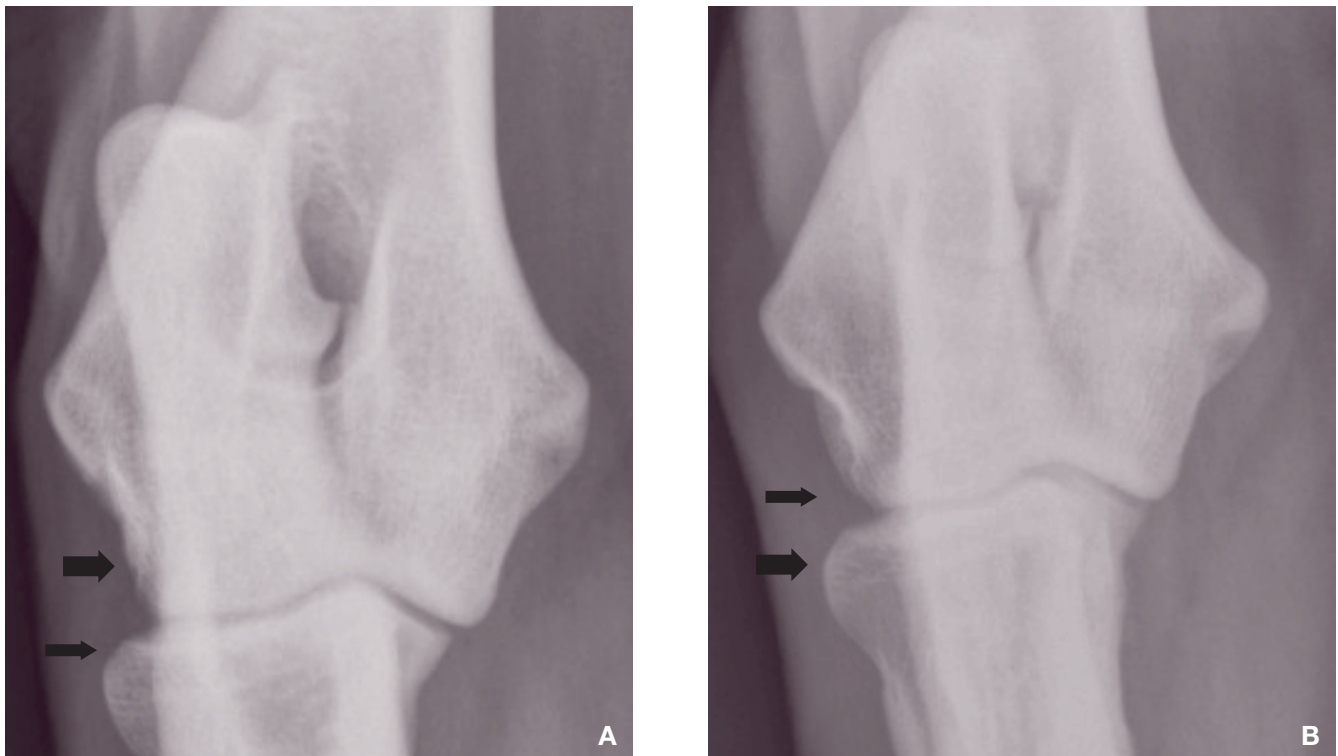
**Figuur 2.** Mediolaterale flexie-opname van de rechter- (A) en de linker- (B) elleboog. Hierbij zijn dezelfde afwijkingen te zien als op de voorgaande radiografieën. Op deze opname wordt de processus anconeus beter beoordeeld en zijn er geen osteofyten of fractuurlijnen te zien ter hoogte van de processus anconeus (zwart kruis rechts) en ook geen osteofyten ter hoogte van de mediale humerusepicondyl (zwart kruis links). Het craniale deel van de radiuskop is mooi afgelijnd en ook hier is geen periostale proliferatie te zien (zwarte pijlpunt).

(Dolorex®, Intervet; 0,1 mg/kg) werden IV toegediend en na de opnamen werd er atipamezole 5mg/mL (Antisedan®, Pfizer A. H.; ½ volume van dexmedetomidine) IM als antidotum gegeven.

Op radiografie werden een onduidelijke en abnormale aflijning van het coronoid en osteosclerose van de incisura trochlearis opgemerkt (Figuur 1 en 2). Radiografische veranderingen bij patiënten met LPC zijn een onduidelijke aflijning van het mediale coronoid,

osteosclerose van de incisura trochlearis en secundaire osteoartrose met periostale proliferatie dorsaal op de processus anconeus, de proximale radius en het mediale aspect van de humerus en de ulna (Trostel et al., 2003; Vermote et al., 2010). Dankzij de duidelijke afwijkingen op radiografie waren er ter bevestiging geen verdere onderzoeken, zoals scintigrafie of CT, nodig. Als diagnose werd er een losse processus coronoides ter hoogte van de linkerelleboog gesteld.





**Figuur 3.** 15°-schuine, craniomediale-caudolaterale extensie-opname van de rechter- (A) en de linker- (B) elleboog. Het mediale deel van de humeruscondyl is afgerond, de gewrichtsinterlinie is afgelijnd en er zijn geen osteofyten aanwezig (zwarte pijlen).

### Artroscopische behandeling

Twee dagen later werd een artroscopie van de linkerelleboog uitgevoerd via een mediale benadering. De premedicatie van de patiënt gebeurde met dexmedetomidine (Dexdomitor®, Orion Corporation; 1 µg/kg) en methadon (Comfortan®, Eurovet; 0,1 mg/kg) IV, waarna de anesthesie geïnduceerd werd met propofol (Propofol®, Abbott Lab; 2,1 mg/kg) IV. De anesthesie werd onderhouden aan de hand van isofluraan in zuurstof door middel van een rebreathing systeem. Peroperatieve analgesie werd voorzien met fentanyl, een ladingsdosis van 1 µg/kg gevolgd door een CRI aan 5 µg/kg/u. Amoxicilline-clavulaanzuur (Augmentin®, GlaxoSmithkline B.V.; 20 mg/kg) werd IV toegediend en een onderhoudsinfuus Hartmann® (B. Braun Medical N.V., 10 mL/kg/u) werd aangebracht. Postoperatief werd nog éénmaal methadon (Comfortan®, Eurovet; 0,1 mg/kg) IV toegediend. Bij de punctie van het gewricht werd er 0,1 mL helder, oranjegeel vocht met een verminderde rekbaarheid geaspireerd.

Bij inspectie van het gewricht via mediale benadering was de top van de mediale processus coronoïdeus gefragmenteerd, zichtbaar als een groot verplaatst fragment (1 cm x 7 mm x 8 mm) met broos subchondraal bot. De radiuskop was onregelmatig en erg gefibrilleerd. Er was een matige synovitis aanwezig met hypertrofische roze synoviale villi. Het tegenoverliggende kraakbeen van het mediale deel van de humeruscondyl was niet beschadigd ten gevolge van het gefragmenteerde mediale coronoïd, maar het

kraakbeen van het hele gewricht was licht onregelmatig. De processus anconeus en de aanhechting van de flexoren vertoonden geen afwijkingen. Er was geen sprake van incongruentie in het gewricht (Figuur 4).

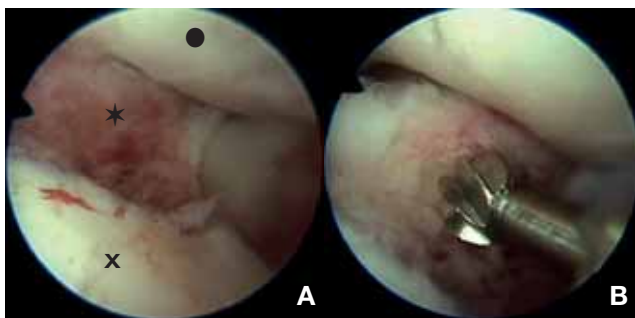
Een losse processus coronoïdeus ziet men vaak bilateraal (Rezende et al., 2012), maar in dit geval waren er op radiografie geen afwijkingen van het rechterellebooggewricht te zien. Omdat het artroscopische beeld een scherpe aflijning van het fragment aantoonde, kon het ook gaan om een unilaterale traumatische fragmentatie. In de voorgeschiedenis is echter geen sprake van een trauma en acuut manken.

Het losse fragment werd verwijderd (Figuur 5), waarna er een biopt werd genomen van het botweefsel en het synoviale membraan om een neoplastisch proces te kunnen uitsluiten. De steekincisies werden door middel van een agrafe gesloten. De hond werd na de ingreep gehospitaliseerd, maar werd goed wakker en kwam terug op zijn normale lichaamstemperatuur, waardoor hij diezelfde dag nog naar huis mocht. Postoperatief werd er firocoxib (Previcox®, Merial; 5 mg/kg) éénmaal per dag gedurende drie weken toegediend.

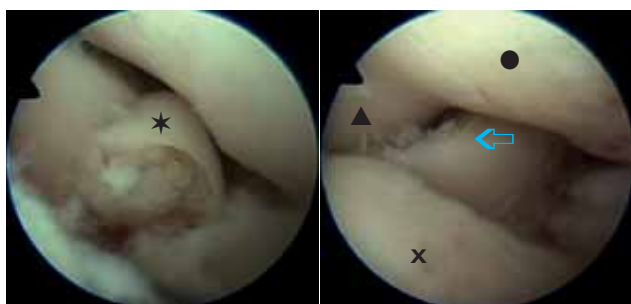
Histologisch onderzoek van het biopt wees op een reactieve synovitis en er werden geen indicaties van een tumoraal proces gevonden.

### Follow-up

De hond belastte het lidmaat onmiddellijk na de artroscopische verwijdering van het fragment. Hij werd nog drie weken met firocoxib (Previcox®, Me-



**Figuur 4.** Artrosopische beelden van het linkerellebooggewricht. Het mediale coronoid is een extensie van de proximale ulnaire metafyse en breekt bij fragmentatie af ter hoogte van de axiale rand van de processus coronoides (Manidakis et al., 2012). Het craniaal verplaatste fragment van het mediale coronoid is zichtbaar met blootstelling van het subchondrale botweefsel omringd door een laagje kraakbeen (A) (ter hoogte van de zwarte ster). Onderaan bevindt zich het intacte deel van het coronoid (zwart kruis) en bovenaan het mediale deel van de humeruscondyl (zwarte cirkel). Het grote fragment wordt met behulp van een boor (2 mm diameter) gedeeltelijk vernietigd om zo het resterende fragment makkelijker te kunnen verwijderen uit het gewricht (B).



**Figuur 5.** Artrosopische beelden van het linkerellebooggewricht. Links is nog een overblijvend deel van de losse processus coronoides (zwarte ster). Op de rechteropname is het fragment volledig verwijderd en wordt de achterliggende gefibrilleerde radiuskop (blauwe pijlpunt) zichtbaar. De laterale (zwarte driehoek) en mediale (zwarte cirkel) humeruscondyl en het mediale overblijvende coronoid (zwart kruis) zijn licht onregelmatig.

rial; 5 mg/kg) behandeld om ontsteking en pijnlijkheid te bestrijden. Hij kreeg dagelijks een voedingssupplement (Kynosil®, chondroprotectiva, Bioradix N.V.; 10 tot 20 mL per dag) toegediend en moest rustig gehouden worden. Het hechtmateriaal werd tien dagen na de ingreep bij de eigen dierenarts verwijderd.

Zes weken postoperatief kwam de hond op controle. Hij werd nog rustig gehouden en kreeg nog steeds het voedingssupplement. Bij inspectie op het orthopedisch onderzoek werd slechts een lichte kreupelheid gezien. Bij palpatie was er nog een lichte spieratrofie van de linkervoorpoot en een matige opzetting van het gewricht mogelijk geïnduceerd door de ingreep (Samoy et al., 2005). Verder was de plooibaarheid van het

gewricht normaal en crepitatie was afwezig. Ondanks de leeftijd van de hond kon er een erg gunstig herstel vastgesteld worden.

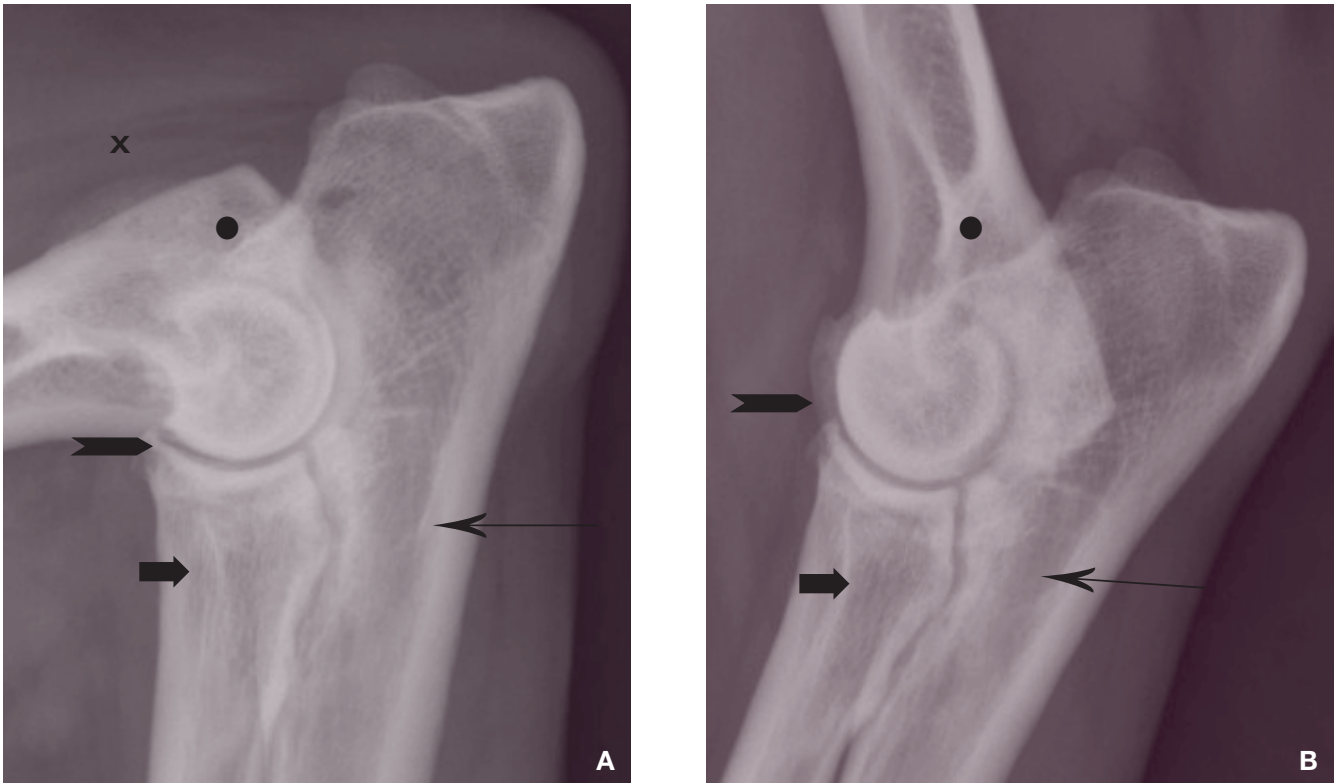
Anderhalf jaar na de ingreep kwam de hond terug op controle. De hond deed het nog steeds goed en maakte dagelijks wandelingen van minstens een uur. De eigenaar gaf ook nog dagelijks het voedingssupplement en firocoxib (Previcox®, Merial; 5 mg/kg) werd enkel toegediend op dagen waarbij de hond wat last leek te hebben. De hond was mankvrij op beide voorpoten. Bij palpatie van het linkerellebooggewricht werden er nog een lichte gewrichtsopzetting en een lichte verminderde plooibaarheid vastgesteld. Er werden opnieuw radiografieën van de elleboog gemaakt om de evolutie van de letsels te bekijken; dit zonder sedatie om de ondertussen dertienjarige hond zo min mogelijk te belasten. Aangezien de hond het klinisch zeer goed deed en wat lastig werd tijdens het maken van de radiografieën, werd er enkel een mediolaterale flexie- en extensieopname gemaakt van de linkerelleboog.

Op de controleradiografieën werden slechts milde artrotische veranderingen gezien en de osteosclerose van de incisura trochlearis was duidelijk minder (Figuur 6). Gezien de minder gunstige prognose voor oudere honden met deze aandoening, kon bij dit individueel geval een opmerkelijk goede evolutie worden vastgesteld.

## DISCUSSIE

LPC wordt aanzien als een ontwikkelingsstoornis die voornamelijk mannelijke dieren op jonge leeftijd aantast. Bij een aantal grote hondenrassen is dit probleem bekend, zoals bij de Duitse herder, golden retriever, labrador retriever, sint-bernardhond, chowchow, rottweiler en berner sennenhond (Samoy et al., 2005). In het voorliggende geval ging het om een geriatrische Tervuerense herder. De hond had geen voorgeschiedenis van manken, maar oudere honden gediagnosticeerd met deze aandoening vertonen zelden kreupelheid op jonge leeftijd (Vermote et al., 2010). Deze atypische gegevens waren de oorzaak dat de diagnose niet snel gevonden werd en initieel een inefficiënte behandeling werd ingesteld.

Aan de hand van de klinische bevindingen op orthopedisch onderzoek, met name matige spieratrofie, matige opzetting, matige plooibaarheid en lichte pijn bij extensie van het linkerellebooggewricht, kon worden uitgemaakt dat het letsel ter hoogte van het linkerellebooggewricht gelokaliseerd was. Er was geen trauma bekend, waardoor traumatische elleboogfracturen en -luxaties niet waarschijnlijk waren bij deze hond. Bij een oudere hond met chronisch manken van de voorpoot die geleidelijk erger wordt, wordt vooreerst gedacht aan een neoplastisch proces. Primaire bottumoren komen het meest voor, waarbij het bij grote hondenrassen in 80% van de gevallen om een osteosarcoma gaat. Meestal is deze tumor ter hoogte van de proximale humerus of distale radius gelegen en vertoont karakteristieke radiografische kenmerken



**Figuur 6.** Controle-opnamen anderhalf jaar na de chirurgie. Mediolaterale flexie- (A) en extensie- (B) opname van de linkerelleboog. Er is een onscherpe aflijning van het coronoid (dikke zwarte pijl) te zien en een duidelijke afname van de sclerose ter hoogte van de ulna (dunne zwarte pijl). Er zijn minimale artrotische letsels ter hoogte van het craniale deel van de radiuskop (zwarte pijlpunt), de mediale humerusepicondyl (zwart kruis) en de processus anconeus (zwarte cirkel).

(Van Ryssen, 2010). Deze symptomen werden echter ook beschreven bij een oude hond met een losse processus coronoïdeus (Samoy et al. 2005); alleen werd het manken in het laatstgenoemde geval niet erger na inspanning.

Radiografisch onderzoek gaf uitsluitsel over de oorzaak van het manken. Er werden zeer duidelijke primaire radiografische veranderingen gezien ter hoogte van de mediale processus coronoïdeus. Een typisch secundair kenmerk is osteosclerose van de proximale ulna, die in het voorliggende geval zeer uitgesproken was. De hond vertoonde milde artrose (graad 0), in tegenstelling tot wat men zou verwachten bij een oude hond met een chronisch probleem. In de literatuur is echter beschreven dat de leeftijd van honden met een gefragmenteerde coronoid niet geassocieerd is met het optreden van osteofyten te zien op radiografie. Zelfs wanneer er grote, losliggende fragmenten aanwezig zijn, is het mogelijk dat oudere honden geen duidelijke radiografische tekenen vertonen van secundaire artrose (Meyer-Lindenberg et al., 2002). De zogenaamde 'kissing lesions', waarbij het mediale deel van de humeruscondyl sclerotisch en onregelmatig afgelijnd is (Samoy et al., 2005) ten gevolge van het schurend effect van losse fragmenten, waren hier niet aanwezig. Dankzij de bevindingen op radiografie waren geen verdere aanvullende diagnostische technieken noodzakelijk. Ondanks de leeftijd

van de hond werd er op basis van de persisterende kreupelheid, de beperkte letsels op radiografie en de goede gezondheidstoestand van de hond besloten om artroschopisch te behandelen. Verschillende factoren spelen een rol bij het voorspellen van de prognose na een chirurgische behandeling en men kan geen garantie geven dat het dier na de ingreep mankvrij zal worden (Van Ryssen, 2010). Een minder goede prognose werd vooropgesteld gezien de late diagnose en de leeftijd van de hond. De artroschopische behandeling gaf echter aanleiding tot een snel en (volledig) herstel en minimale radiografisch degeneratieve letsels.

## CONCLUSIE

In deze casus wordt aangetoond dat LPC niet alleen bij jonge honden van gepredisponeerde hondenrassen voorkomt. De aandoening was in dit geval unilateraal, terwijl het meestal bilateraal voorkomt. De radiografische afwijkingen waren zeer duidelijk maar kunnen ook discreet of zelfs afwezig zijn. Dit zorgt ervoor dat de diagnose in zulke atypische gevallen pas laat-tijdig gesteld wordt. Aanvullende onderzoeken, zoals scintigrafie, CT en artroschopie, zijn dan noodzakelijk (Samoy et al., 2005). Ondanks de leeftijd van een hond met LPC kan een artroschopische behandeling tot goede resultaten leiden (Samoy et al., 2005), wat in deze casus geïllustreerd wordt.

## REFERENTIES

- Manidakis N., Sperelakis I., Hackney R., Kontakis G. (2012). Fractures of the ulnar coronoid process. *International Journal Care Injured* 43, 989-998.
- Meyer-Lindenberg A., Langhann A., Fehr M., Nolte I. (2002). Prevalence of fragmented medial coronoid process of the ulna in lame adult dogs. *The Veterinary Record* 151, 230-234.
- Reuss-Lamky H. (2012). Canine elbow dysplasia. *Veterinary Technician* 1, E1-E6.
- Rezende C.M.F., Melo E.G., Malm C., Gheller V.A. (2012). Arthroscopic treatment of elbow joint disease. *Brazilian Journal of Veterinary and Animal Science* 64, 9-14.
- Samoy Y., Gielen I., Van Bree H., Van Ryssen B. (2011). Dysplastic elbow diseases in dogs. *Vlaams Diergeneeskundig Tijdschrift* 80, 327-338.
- Samoy Y., Van Ryssen B., Van Caelenberg A., Peremans K., Gielen I., Van Bree H. (2005). Een atypisch geval van een losse processus coronoïdeus medialis bij de hond. *Vlaams Diergeneeskundig Tijdschrift* 74, 154-161.
- Trostel C.T., Mclaughlin R.M., Pool R.R. (2003). Canine lameness caused by development orthopedic diseases: fragmented medial coronoid process and ununited anconeal process. Mississippi State University, *Compendium* 25, 112-121.
- Van Ryssen B. (2010). *Orthopedie van de Kleine Huisdieren*. Cursus Faculteit Diergeneeskunde, Merelbeke, 86-124.
- Vermote K.A.G., Bergenhuizen A.L.R., Gielen I., Van Bree H., Duchateau L., Van Ryssen B. (2010). Elbow lameness in dogs of six years and older: arthroscopic and imaging findings of medial coronoid disease in 51 dogs. *Veterinary and Comparative Orthopaedics and Traumatology* 23, 43-50.

## Elanco™

Comfortis kauwtabletten, een revolutionaire en snelwerkende maandelijkse tablet voor vlooiënbestrijding bij honden, is nu ook geregistreerd voor katten.

Comfortis is een snelwerkend maandelijks oraal adulticide dat vlooiën al binnen 30 minuten na toediening begint te doden en bescherming biedt gedurende een volledige maand. De snelle werkzaamheid van Comfortis zorgt ervoor dat volwassen vlooiën gedood worden voor zij eieren kunnen leggen, waardoor Comfortis nieuwe infestaties voorkomt. Het bevat het innovatieve werkzame bestanddeel Spinosad dat tot een nieuwe, aparte klasse ectoparasitica behoort. Comfortis is enkel verkrijgbaar via de dierenarts.

Comfortis voor katten en honden biedt talrijke voordelen voor de dierenartsenpraktijk:

- Begint met het doden van vlooiën bij katten en honden binnen 30 minuten en biedt een hele maand bescherming:
  - De doeltreffendheid vermindert niet door contact met water of likken.
  - Het gebruik is veilig in aanwezigheid van kinderen en andere huisdieren.
- Zeer gebruiksvriendelijke toediening: als tablet in zijn geheel of verbrokkeld samen met voedsel of na de maaltijd;
- Enkel verkrijgbaar via de dierenarts – ondersteunt de praktijk