

## Osteochondritis dissecans van de knie bij een Duitse herder

### *Osteochondritis dissecans of the knee in a German shepherd dog*

M. François, D. Van Vynckt, J. Saunders, B. Van Ryssen

Vakgroep Medische Beeldvorming van de Huisdieren, Faculteit Diergeneeskunde,  
Universiteit Gent, Salisburylaan 133, B-9820 Merelbeke

marieke.francois@ugent.be

#### SAMENVATTING

**Kreupelheid ten gevolge van orthopedische problemen in de achterhand komt frequent voor bij de hond. De belangrijkste oorzaak van manken bij jongvolwassen dieren van grote hondenrassen is heupdysplasie. Indien het probleem zich in de knie situeert, dan moet naast patellaluxatie en vroege voorste kruisbandrupturen steeds aan osteochondritis dissecans gedacht worden. Aan de hand van een klinisch geval van osteochondritis dissecans bij een jonge Duitse herder worden de diagnostische bevindingen en de behandeling geïllustreerd.**

#### ABSTRACT

Lameness due to orthopedic problems in hind limbs often occurs in dogs. Hip dysplasia is the main cause of lameness in young adult dogs of large breeds. If the problem is localized in the stifle joint, osteochondritis dissecans should always be considered, besides patellar luxation and early ruptures of the cranial cruciate ligament. Diagnostic findings and therapy are illustrated by a clinical case of osteochondritis dissecans in a young German shepherd dog.

#### INLEIDING

Osteochondrose van de knie is een zeldzame oorzaak van manken van de achterpoten (Harari, 1998). Het komt vooral voor bij snelgroeiende honden van grote rassen, zoals de labrador en flatcoat retriever, de Duitse dog, de leonberger en de Duitse herder. Het is een ontwikkelingsstoornis van het gewrichtskraakbeen waarvan de eerste symptomen meestal optreden op een leeftijd van vier tot acht maanden. De knie is de vierde meest aangetaste locatie (4% van de gerapporteerde gevallen), na de schouder, elleboog en tarsus (Milton, 1983; Kippenes en Johnston, 1998; Paliere et al., 2010).

Als een kraakbeenflap los komt te liggen op het subchondrale bot spreekt men van osteochondritis dissecans (OCD). De kraakbeenflap kan volledig loskomen van de femurcondyl en een gewrichtsmuis vormen. Het OCD-letsel is in de meeste gevallen gelokaliseerd op het mediale deel van de laterale femurcondyl (Milton, 1983; Van Ryssen, 2010). De etiologie van osteochondrose is multifactorieel (Milton, 1983; Harari, 1998). Bekende factoren die de ontwikkeling van osteochondrose beïnvloeden, zijn genetische factoren, snelle groei, overvoeding, overmatige hoeveelheid calcium in de voeding, trauma, ischemie en hormonale factoren (Demko en McLaughlin, 2005). Osteochondritis dissecans wordt vaak gekenmerkt door unilateraal manken van de achterpoot, ook bij een bilateraal probleem. Meestal is er opzetting van de knieën en/of atrofie van de bilsieren te voelen. Flexie en extensie van de knie kunnen pijnlijk zijn (Milton, 1983; Demko en McLaughlin,

2005; Van Ryssen, 2010). De diagnose wordt gesteld op basis van het signalement, de anamnese en het klinisch onderzoek, maar moet bevestigd worden met radiografie. Typische radiografische veranderingen zijn een afplatting of een radiolucente zone in het subchondrale bot ter hoogte van de femurcondyl. Soms zijn de gewrichtsmuizen radiografisch zichtbaar. Bij chronische gevallen kunnen secundaire degeneratieve veranderingen opgemerkt worden (Harari, 1998; Demko en McLaughlin, 2005). De letsels kunnen ook gevisualiseerd worden met artroscopie, wat vooral nuttig is in het beginstadium of om te bepalen of een flap al dan niet los ligt in de contralaterale kant. Deze techniek kan niet alleen voor de diagnose maar ook voor de behandeling gebruikt worden. De minimaal invasieve aard van de artroscopische behandeling biedt vooral bij jonge dieren een voordeel.

Osteochondritis dissecans van de knie kan conservatief of chirurgisch behandeld worden. De conservatieve behandeling bestaat uit rust en medicatie en heeft het meeste kans op slagen bij milde gevallen waarbij geen gewrichtsmuizen aanwezig zijn (Harari, 1998; Demko en McLaughlin, 2005). Chirurgische behandeling geniet de voorkeur bij patiënten die matig tot erg manken, bij aanwezigheid van gewrichtsmuizen of uitgebreide radiografische letsels (Demko en McLaughlin, 2005). De klassieke chirurgische behandeling via artrotomie wordt meer en meer vervangen door de minder invasieve artroscopie. De artroscopische behandeling van het kniegewricht is relatief eenvoudig, hoewel men goed moet oppassen om de meniscus niet te beschadigen (van Bree en Van Ryssen,

1997). In 75% van de gevallen wordt na chirurgie een goed resultaat bekomen en volgt snel herstel (Van Rysen, 2010).

## CASUÏSTIEK

### Anamnese

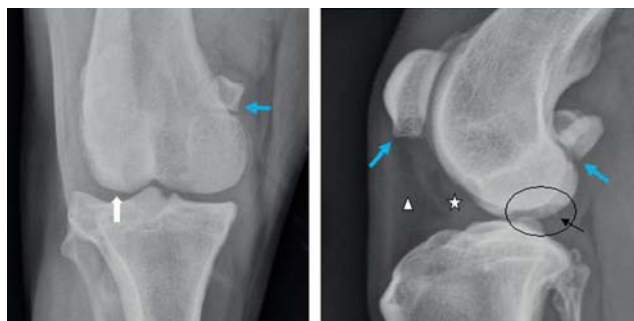Een mannelijke Duitse herder van één jaar oud was sinds vier maanden mank op de rechterachterpoot. De doorverwijzende dierenarts voelde opgezette knieën en vermoedde een knieprobleem, maar kon ook een pijnreactie op de heupen uitlokken. Het probleem verbeterde niet met ontstekingsremmers. Radiografisch onderzoek wees uit dat de heupen een normale bouw hadden, maar dat er bilaterale letsels in de knie voorkwamen die indicatief waren voor OCD. De hond werd daarop doorverwezen naar de Faculteit Diergeneeskunde van de Universiteit Gent voor een artroskopische behandeling.

### Klinisch onderzoek

De hond werd door de doorverwijzende dierenarts gesedeerd met medetomidine (28-35 µg/kg, Domitor<sup>®</sup>, Pfizer Animal Health, Brussel, België) 500 µg IM om een rustig transport naar de Faculteit Diergeneeskunde te bevorderen. De inspectie werd daardoor bemoeilijkt en een duidelijk manken was bij presentatie niet zichtbaar. Er was geen duidelijke atrofie van de achterpoten voelbaar. Het kniegewricht van zowel de linker- als rechterachterpoot was matig opgezet, terwijl de beweeglijkheid normaal was.

### Beeldvorming

Op de mediolaterale projectie van de linker knie was een milde craniale verplaatsing van het infrapatellaire vetkussen te zien (Figuur 1). Het fasciale vlak was een beetje naar caudaal verplaatst door een weke delenopaciteit. Dit wees op milde gewrichtseffusie. Op deze opname was ook een radiolucent, halvemaan-



**Figuur 1.** Craniocaudale (links) en mediolaterale (rechts) radiografische opname van de linker knie van de hond. Op de craniocaudale opname is een afplatting van de laterale femurcondyl zichtbaar. Op de mediolaterale opname worden een radiolucente zone (omcirkeld) en enkele fragmenten (zwarte pijl) gezien. De blauwe pijlen wijzen op plaatsen waar een lichte artrotische reactie zichtbaar is.

vormig defect op het distale deel van de laterale femurcondyl zichtbaar. Ter hoogte van dit defect bevonden zich twee duidelijk afgelijnde fragmenten, het ene was vlekvormig, het andere was lineair en ongeveer 4 mm lang. Op de craniocaudale opname was een afplatting van de laterale femurcondyl te zien. De fragmenten waren op deze projectie niet zichtbaar. Op beide projecties werd een milde osteofytose gezien ter hoogte van de apex van de patella, de trochlea van de femur, de fabellae en het caudale aspect van het tibiaal plateau.

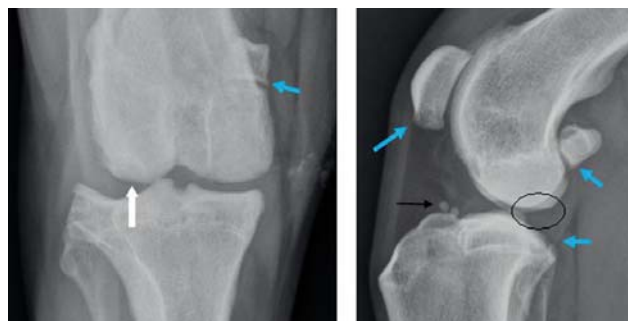Op de mediolaterale opname van de rechter knie werden eveneens een milde craniale verplaatsing van het infrapatellaire vetkussen en gewrichtseffusie gezien (Figuur 2). In deze knie was ook een radiolucent, halvemaanvormig defect zichtbaar op het distale deel van de laterale femurcondyl. Dit defect werd omgeven door sclerose. In de rechter knie waren twee ronde, gemineraliseerde, welomschreven fragmenten van 3,5 mm aanwezig ter hoogte van het proximale deel van het tibiaal plateau. Deze fragmenten waren niet zichtbaar op de craniocaudale projectie. Op de craniocaudale opname was er een afplatting van de laterale femurcondyl. Op beide opnames was eveneens een milde osteofytose zichtbaar ter hoogte van de apex van de patella, de trochlea van de femur, de fabellae en het caudale aspect van het tibiaal plateau.

### Diagnose

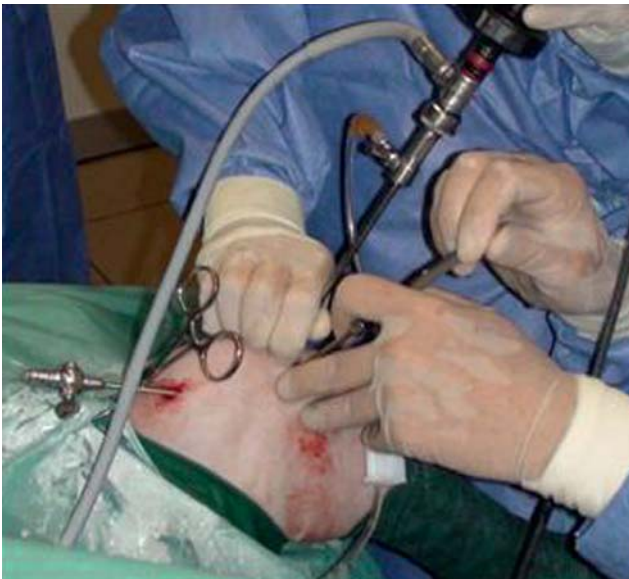Op basis van de radiografieën kon besloten worden dat deze hond leed aan OCD van de laterale femurcondyl in beide knieën. Secundair was lichte artrose aanwezig.

### Behandeling

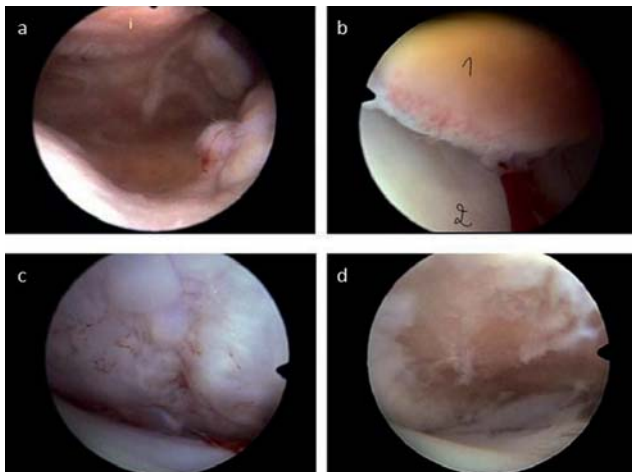
Als therapie werd de artroskopische verwijdering van de fragmenten in beide knieën aangeraden, te beginnen met de rechter knie waarop het dier volgens de anamnese mank liep. De hond werd onder algemene



**Figuur 2.** Craniocaudale (links) en mediolaterale (rechts) radiografische opname van de rechter knie van de hond. Op de craniocaudale opname is een afplatting van de laterale femurcondyl zichtbaar. Op de mediolaterale opname worden een radiolucente zone (omcirkeld) en enkele fragmenten ter hoogte van het proximale deel van het tibiaal plateau (zwarte pijl) gezien. De blauwe pijlen wijzen op plaatsen waar een lichte artrotische reactie zichtbaar is.



**Figuur 3.** Artroscopie van de knie. Beeld van de uitwendige opstelling met de artroscopie en de instrumenten- en canule ter plaatse.



**Figuur 4.** Artroscopische beelden van OCD van de knie. 4a. Suprapatellaire uitzakking; matige synovitis, onderaan is het begin van de fossa patellaris zichtbaar. 4b. Distale rand van de patella, bedekt met ontstoken synoviaal membraan (1) en mediale femurcondyl, bedekt met intact, glad kraakbeen (2). 4c. Laterale femurcondyl: losse kraakbeeneilandjes bedekken het defect in de condyl. 4d. Laterale femurcondyl: defect na het verwijderen van het losse kraakbeen. De kraakbeenranden worden nog verder opgefrist.

anesthesie gebracht, volgend op de sedatie met 500 µg medetomidine (Domitor®, Pfizer Animal Health, Brussel, België), die reeds door de eigen dierenarts was toegediend. Inductie gebeurde met propofol (1,0 mg/kg i.v., Propovet®, Abbot Laboratories, Queensborough, Kent, Verenigd Koninkrijk). Methadon (0,1 mg/kg i.v., Mephenon®, Denolin, Brussel, België) werd toegediend als analgeticum. Gedurende de operatie werd de anesthesie onderhouden via inhalatie-anesthesie met isofluraan (Isoflo®, Abbot Laboratories, Queensborough, Kent, Verenigd Koninkrijk) en een *constant rate infusion* met fentanyl (5 µg/kg/uur, Fentanyl®, Janssen-Cilag, Beerse, België).

Vervolgens werd de rechterknie breed geschoren als voorbereiding op de artroscopie. De hond werd op de operatietafel geïmponeerd in linkerzijlig, de rechterachterpoot gestrekt en in abductie. De rechterknie werd geschrubd met hibitane en ontsmet met alcohol. Proximaal van het operatiegebied werd het achterbeen bedekt met steriele operatiedoeken. Distaal werd de ondervoet ingepakt met een steriel derdelaagsverband.

Aangezien het letsel zich op de laterale femurcondyl bevond, werd het kniegewricht langs craniolateraal benaderd. Eerst werd het kniegewricht aangeprikt en 0,5 ml normaal gekleurd gewrichtsvocht kon geaspireerd worden. De eerste huidincisie werd lateraal van de rechte patellaband gemaakt en op deze plaats werd de artroscop (2,7mm, 25° schuin, Richard Wolf GmbH, Knittlingen, Duitsland) in het gewricht gebracht. Proximaal van de patella werd een tweede steekincisie gemaakt voor de drainagecanule. Met de artroscop kon het gewricht in beeld gebracht worden (Figuur 4). Er was matige synovitis aanwezig (Figuur 4a en 4b) en de voorste kruisband was intact maar vertoonde een zeer lichte fibrillatie. Bij inspectie van het kraakbeen van de femurcondylen was een OCD-letsel op de laterale femurcondyl zichtbaar. Het was geen echte flap maar een indeuking bedekt met losse kraakbeeneilandjes (Figuur 4c).

Vervolgens werd lateraal van de eerste incisie een derde incisie gemaakt voor de instrumenten- en canule (Figuur 3). Het losse kraakbeen ter hoogte van het letsel werd stukje per stukje losgemaakt en uit het gewricht verwijderd met een grijptang. Het subchondrale bot werd opgefrist met een curette (Figuur 4d). Tenslotte werd het gewricht gespoeld en de steekincisies werden gesloten door middel van een agraffe.

Na de operatie werd de hond gedurende enkele uren gehospitaliseerd. Postoperatief kreeg hij nog Carprofen (4 mg/kg p.o., Rimadyl®, Pfizer Animal Health, Brussel, België) morfine (0,1-0,5 mg/kg i.v. q4-6h, Morphine-HCl®, Denolin, Brussel, België) en een infuus met Hartmann (10 ml/kg/uur IV, Hartmann Braun®, Braun Medical, Diegem, België) toegediend. Na het ontwaken kon hij al een beetje steunen op de rechterachterpoot. De verdere therapie bestond uit beperking van beweging gedurende enkele weken en het toedienen van NSAID's (Rimadyl®, Pfizer Animal Health, Brussel, België, 4 mg/kg p.o. gedurende de eerste week en 2 mg/kg p.o. gedurende de volgende weken) gedurende drie weken. Na zes weken werd een controlebezoek aangeraden. Er werd geadviseerd om de linkerknie te behandelen als de hond op die kant zou beginnen manken.

## Resultaat

Vier weken na de chirurgische behandeling van de rechterknie was de hond mankvrij. Vijf maanden later begon hij te manken op de linkerachterpoot. De linkerknie was pijnlijk en matig opgezet. De eigenaar verkoos een conservatieve behandeling. De hond kreeg drie weken ontstekingsremmers en mankte daarna niet meer.

## DISCUSSIE

Knieproblemen komen frequent voor bij honden. Osteochondritis dissecans van de knie is een vrij zeldzame oorzaak van manken, hoewel osteochondrose bij de hond vaak voorkomt in de schouder en elleboog (Palierne et al., 2010). Differentiaal diagnostisch moet in deze casus aan andere knieproblemen gedacht worden. Zeldzame aandoeningen, zoals infectie, luxatie, fracturen en tumoren, konden op basis van het signalement, de anamnese en het klinisch onderzoek van deze casus uitgesloten worden (Nunamaker, 1985; Harasen, 2002; Clements et al., 2005; Van Ryssen, 2010). Vaak voorkomende aandoeningen zijn een ruptuur van de voorste gekruiste band, meniscusscheur en patellaluxatie. Patellaluxatie werd op basis van het klinisch onderzoek uitgesloten (Alam et al., 2007), terwijl meniscusscheuren bijna altijd secundair zijn aan een gescheurde kruisband (Arnoczky, 1985).

Ruptuur van de voorste gekruiste band is het meest voorkomende letsel van de knie bij de hond. Het komt frequent voor bij de Duitse herder, doch vooral bij volwassen honden (vanaf de leeftijd van twee jaar bij grote hondenrassen) (Harasen, 2008). De schuifladetest en de tibiale compressietest waren negatief, maar bij een partiële ruptuur of in chronische gevallen kan soms geen instabiliteit aangetoond worden (Beale, 2005; Van Ryssen, 2010).

Uiteindelijk kon de differentiaaldiagnose herleid worden tot een partiële ruptuur van de voorste gekruiste band of OCD van de knie. Osteochondritis dissecans van de knie is een zeldzame oorzaak van manken. Het signalement van dit geval is typisch voor knie-OCD. De Duitse herder is een gepredisponeerd ras en de hond van de voorliggende casus was beginnen manken op de leeftijd van acht maanden (Van Ryssen, 2010). Bovendien komt het meer voor bij mannelijke dan bij vrouwelijke honden (Milton, 1983). In de meeste gevallen wordt OCD van de knie gediagnosticeerd met radiografie, zo ook in deze casus. Op de craniocaudale opname was in beide knieën een afplatting van de laterale femurcondyl zichtbaar. Op de medio-laterale opnamen werden gewrichtseffusie, een radio-lucente zone op het distale deel van de laterale femurcondyl en gemineraliseerde fragmenten vastgesteld. In beide knieën waren reeds degeneratieve veranderingen op te merken. Deze radiografische veranderingen zijn typisch voor OCD (Milton, 1983; Harari, 1998). De lokalisatie van de letsels, de laterale femurcondyl, is ook kenmerkend voor OCD van de knie (Demko en McLaughlin, 2005). Deze hond had bilaterale letsels in de knie, ook al mankte hij unilateraal. In 75% van de gevallen zijn OCD-letsels bilateraal (Kippenes en Johnston, 1998). Bilateraal aangetaste honden worden gewoonlijk aangeboden met unilateraal manken. Een uitgebreid onderzoek van het ogenschijnlijk normale lidmaat brengt echter vaak symptomen aan het licht (Milton, 1983).

Een conservatieve behandeling was af te raden in het voorliggende geval. Aangezien de hond al vier maanden mankte, er op radiografie duidelijke letsels

zichtbaar waren, gewrichtsmuizen aanwezig waren en al milde artrose in het gewricht te zien was, zouden NSAID's en rust niet tot genezing hebben geleid (Harari, 1998; Demko en McLaughlin, 2005). Bovendien was er geen verbetering merkbaar bij de toediening van ontstekingsremmers die door de eigen dierenarts voorgeschreven waren. Zolang los kraakbeen op het subchondrale bot ligt, kan het letsel niet genezen en wordt het ontstekingsproces onderhouden. De degeneratieve veranderingen nemen eveneens sterk toe (Milton, 1983). De aangeraden behandeling was artroscopie. Deze techniek is minimaal invasief, wat resulteert in een kleiner litteken, een snel herstel en minder complicaties. Daarnaast is er een goede visualisatie van de intra-articulaire structuren; dit in tegenstelling tot artrotomie. Artrotomie geeft een groter chirurgisch trauma, een beperkt zicht op het gewricht, trager herstel en meer kans op complicaties (van Bree en Van Ryssen, 1997). Uit de literatuur blijkt dat in 75% van de gevallen goede resultaten bekomen worden als er geen ernstige artrose aanwezig is (Van Ryssen, 2010). Dit maakt de prognose gunstig voor de hond van de onderhavige casus aangezien er slechts milde degeneratieve veranderingen in het gewricht aanwezig waren. Er is echter steeds een reële kans dat deze hond niet volledig herstelt en dus in meer of mindere mate blijvend zal manken. Ondanks chirurgie is er vaak progressie van artrose. De langetermijnprognose wordt immers beïnvloed door de graad van artrose vóór de ingreep, de grootte en lokalisatie van het defect en de kwaliteit van de postoperatieve fysiotherapie (Demko en McLaughlin, 2005).

In de literatuur wordt aangeraden beide knieën te behandelen tijdens eenzelfde ingreep indien bilateraal radiografische letsels aanwezig zijn, ook als het dier slechts mank is op één achterpoot (Whitney, 2003). Aan de Faculteit Diergeneeskunde van de Universiteit Gent wordt dit niet standaard gedaan. In het voorliggende geval werd enkel de manke kant artroscopisch behandeld. De linkerknie van deze hond werd niet behandeld aangezien het dier er niet mank op was. Het ging om een lichter letsel en het gevaar bestond dat de hond ondanks de behandeling toch nog artrose zou ontwikkelen. Het is immers beschreven dat lichtere gevallen op een conservatieve manier kunnen behandeld worden (Harari, 1998; Demko en McLaughlin, 2005). Conservatieve behandeling wordt het beste voorbehouden voor honden met een milde graad van manken, met kleine subchondrale defecten en in afwezigheid van gewrichtsmuizen (Harari, 1998). Vier maanden na de ingreep begon de hond te manken op de linkerachterpoot. Dit was enigszins te verwachten aangezien reeds radiografische letsels zichtbaar waren en bilateraal aangetaste honden na uitgebreid onderzoek vaak bilateraal mank blijken te zijn (Milton, 1983). De eigenaar verkoos de linkerknie conservatief te behandelen. Waarom er bij dit bilateraal geval zo veel tijd is overgegaan alvorens de andere kant last veroorzaakte en deze kant op een conservatieve behandeling reageerde, is niet gemakkelijk te verklaren. Vermoedelijk veroorzaakten de beperktere letsels minder ontsteking

en pijn. Het is echter bekend dat het macroscopische of radiografische beeld van een gewrichtsaandoening dikwijls niet overeenstemt met het klinische beeld.

## CONCLUSIE

Er kan geconcludeerd worden dat OCD een weinig voorkomende aandoening is in de knie, maar toch overwogen moet worden in de differentiaaldiagnose van knieproblemen. De hond in deze casus is een typisch geval van OCD van de knie. Zowel het signalement, de letsels als de lokalisatie van de letsels zijn karakteristiek. Bovendien toont deze casus aan dat milde gevallen conservatief behandeld kunnen worden.

## REFERENTIES

- Alam M.R., Lee J.I., Kang H.S., Kim I.S., Park S.Y., Lee K.C., Kim N.S. (2007). Frequency and distribution of patellar luxation in dogs: 134 cases (2000 to 2005). *Veterinary and Comparative Orthopaedics and Traumatology* 20, 59-64.
- Arnoczky S.P. (1985). Cruciate ligament rupture and associated injuries. In: Newton C.D. en Nunamaker D.M. (editors). *Textbook of Small Animal Orthopaedics*. IVIS, Ithaca, New York. [http://www.ivis.org/special\\_books/ortho/chapter\\_80/80mast.asp](http://www.ivis.org/special_books/ortho/chapter_80/80mast.asp)
- Beale B.S. (2005). What's new in cranial cruciate ligament repair. *The North American Veterinary Conference*, Orlando, Florida, 2005.
- Clements D.N., Owen M.R., Mosley J.R., Carmichael S., Taylor D.J., Bennett D. (2005). Retrospective study of bacterial infective arthritis in 31 dogs. *Journal of Small Animal Practice* 46, 171-176.
- Demko J., McLaughlin R. (2005). Developmental orthopedic disease. *Veterinary Clinics of North America: Small Animal Practice* 35, 1111-1135.
- Harari J. (1998). Osteochondrosis of the femur. *Veterinary Clinics of North America: Small Animal Practice* 28, 87-94.
- Harasen G. (2002). Joint tumors. *Canine Veterinary Journal* 43, 975-976.
- Harasen G. (2008). Canine cranial ligament rupture in profile: 2002-2007. *Canine Veterinary Journal* 49, 193-194.
- Kippenes H., Johnston G. (1998). Diagnostic imaging of osteochondrosis. *Veterinary Clinics of North America: Small Animal Practice* 28, 137-160.
- Milton J.L. (1983). Osteochondritis dissecans in the dog. *Veterinary Clinics of North America: Small Animal Practice* 13, 117-134.
- Nunamaker D.M. (1985). Fractures and dislocations of the stifle. In: Newton C.D. en Nunamaker D.M. (editors). *Textbook of Small Animal Orthopaedics*. IVIS, Ithaca, New York. [http://www.ivis.org/special\\_books/ortho/chapter\\_30/30mast.asp](http://www.ivis.org/special_books/ortho/chapter_30/30mast.asp)
- Palierne S., Bilmont A., Raymond-Letron I., Autefage A. (2010). A case of stifle osteochondrosis treated by osteochondral autogenous grafting. *Veterinary and Comparative Orthopaedics and Traumatology* 23, 190-195.
- van Bree H., Van Ryssen B. (1997). De waarde van arthroscopie bij de diagnose en behandeling van osteochondrose bij de hond. *Tijdschrift voor Diergeneeskunde* 24, 710-714.
- Van Ryssen B. (2010). De knie. In: Van Ryssen B. (editor). *Orthopedie Kleine Huisdieren*. Cursus Faculteit Diergeneeskunde, Zelzate, 169-193.
- Whitney W.O. (2003). Arthroscopically assisted surgery of the stifle joint. In: Beale B.S., Hulse D.A., Schulz K.S., Whitney W.O. (editors). *Small Animal Arthroscopy*, eerste druk, W.B. Saunders Company, Philadelphia, 115-157.